牙体修复中的牙髓 - 牙本质生物学变化
Ⅱ:修复过程中牙髓牙本质复合体对牙体预备的最初反应

Pulp – dentin biology in restorative dentistry. Part2 : Initial reaction to preparation of teeth for restorative procedures

Ivar A. Mjor

原载 Quintessence Int 2001; 32: 537 ~ 551(英文).

林南雁 李行懿 译　　王嘉德 校

摘要　牙髓并发症包括感染、分解以及坏死是一系列外源性损伤的结果。医师必须在临床过程包括牙体制备过程中把对牙本质和牙髓的损伤减少到最小程度。本文讨论了冠和窝洞预备所造成的牙髓 - 牙本质复合体结构和生理机能的改变以及这些改变的临床意义。

牙体修复操作对牙本质和牙髓的影响表现为牙本质和牙髓对预备术和修复术的综合反应。临床上很难评估仅牙体预备带来的远期影响，因为预备体将不得不被暂封或被永久性修复材料覆盖，或者暴露在口腔环境中。由于没有一种修复材料在生物学意义上是真正惰性的，而且暴露在口腔环境中预备后的牙面将存积软垢，所以评价人牙备洞或冠预备后的牙本质和牙髓的结构变化的唯一方法是在预备过程完成后立即拔除牙齿。在动物的实验性研究中也可以使用非破坏性的生理学技术。

1955 年，一项特殊的实验设计尝试用来评价备洞的远期影响。即在儿童的前磨牙上备洞，洞中央再单独制备一深洞。深的部分用金箔覆盖，再用磷酸锌水门汀封盖。牙齿分别在 15 分钟到 4 周的观察期后拔除。牙髓的组织病理学检查显示在深窝洞下方的反应同于用氧化锌水门汀或牙胶填充的牙齿。早期的反应包括成牙本质细胞核移位进入牙本质小管中。4 周后修复性牙本质在窝洞下方形成。

应用现代知识阐明最初观察的结果可能是由牙髓中高的组织压造成的。假设牙本质小管是通畅的，备洞和冠的预备使生活牙髓中出现了高压区，会使牙本质液渗出。这种液体渗出可能是备洞和冠预备所造成的最重要的后果，本文将详述如何处理这一影响。

预备术所引起的任何牙髓和牙本质反应能够影响对整个修复过程的反应评价，这种反应可能包括修复材料或细菌和唾液成分的毒性和变态反应。关注的焦点在于预备的表面以及在牙体 - 修复体界面处存在的细菌。怎样处理这些细菌是有争议的，但是普遍接受的观点是在牙体修复中修复体的抑菌性封闭对于防止细菌侵入是重要的。然而，大量临床实验表明，在备洞和冠预备过程中牙本质的污染对于治疗的效果没有重要的影响，而且它可能刺激牙髓牙本质器官的防御机制。无创伤性预备以及使用生物相容性好的修复材料才能使牙髓长期保持健康。生物相容性好的修复材料可以封闭牙体 - 修复体界面以防止或降低细菌侵入。

准备接受修复预备的牙齿都是现在或曾经有龋坏，磨损，或是由于外伤折断的；或者是由于以前的修复失败而要重新安置修复体的患牙。同样包括用于局部固定义齿基牙的完好的牙齿，所有原来这些情况均可导致牙本质和牙髓的变化。因此，在备洞和冠预备前牙齿

译者：北京大学口腔医学院
北京海淀区中关村南大街 22 号　100081

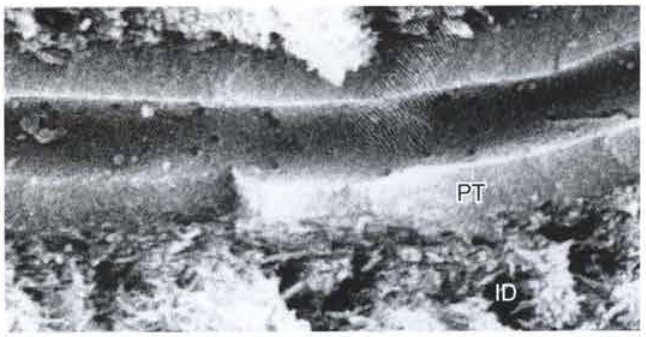

图 1 人牙冠折部牙本质扫描电镜显示一条牙本质小管的纵剖面影象,小管壁外有清晰的管周牙本质(PT)。注意从成牙本质细胞突起分出的无数分支在小管壁上的开口。ID 为管间牙本质(×7 400)

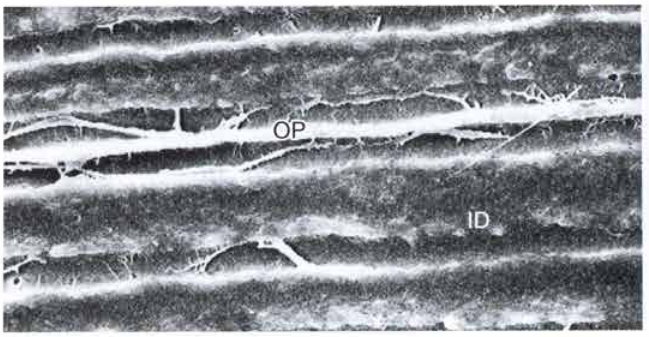

图 2 脱矿的人牙本质扫描电镜显示牙本质小管中成牙本质细胞突起(OP)的分支。脱矿过程中管周牙本质丧失。ID 为管间牙本质(×1 250)

的状况有着很大的不同。

在研究设计时，评价牙髓和牙本质对备洞和冠预备的反应必须是在年轻个体的完好牙齿进行预备术后所发生反应的基础上，最好是新近萌出的牙齿。牙齿的选择是必要的，因为这些牙齿的结构正常，能够很好地确立，因此在预备术后所观察到的任何结构上的变化就可以被认为是由预备过程造成的。根据所采用的评估方法确定稳定不变的制备技术，然后将这种技术用于备洞和冠的预备以检测对修复过程的反应。同样包括应用于检测牙本质的各种制剂，如清洗剂、消毒剂、酸、粘接剂和修复材料的反应。

在本文中描述和讨论的最初反应限于在修复治疗前段的即刻反应。大多数关于牙体硬组织对切割的反应的研究都是从使用各种型号钻的旋转器械开始，同样也使用喷砂切割设备和激光。

与备洞和冠预备同时发生的组织改变可用显微技术加以评估；生理改变可用神经原性成分的组织化学表现，血液流量的测量，或者组织液压的记录等技术来评估。

玷污层的构成

牙本质的正常结构包含矿化的管间及管周牙本质（图 1、2）和包含有造牙本质细胞突起及其分支的牙本质小管，以及常被认为是牙本质液的组织液。用手用器械或钻预备后检查被切割的牙釉质和牙本质表面，即使放大到很高倍数仍见不到切割的牙本质小管（图 3）或釉柱的结构形态。来源于矿化组织的切割碎屑所形成的覆盖层使所有这些细微的结构不易被看清。这种钻磨的碎屑由牙釉质和管间及管周基质的基础成分组成，包含有牙本质小管的所有成分，并混和有水，牙本质液，且常混有唾液。 这一层至少有 2μm 厚，称为玷污层。

相关的年龄变化，龋损，牙本质硬化，以及修复过程等因素导致牙本质基质不同，因此玷污层在成分构成上也不同。如果修复性牙本质表面有牙本质小管开口，碎屑形成的小栓子会进入牙本质小管开口中。玷污层减少了来自牙本质的液体流量，降低了牙本质渗透性。

玷污层组成不同，不仅取决于基质也取决于所使用的钻的类型。如果使用高速涡轮钻，预备表面的玷污层会被磨得很光。玷污层不会彻底地被喷水去除（图 4）或被擦净，但是它会在酸蚀过程中被溶解。酸蚀使玷污层和预备表面的管周以及管间牙本质脱矿，使牙本质小管开口开放(图 5)。

应用浮石可以去除预备表面的玷污层，却在张开的牙本质小管开口内留下了污染栓(图 6, 7)。使用乙二胺四乙酸（EDTA）清洁窝洞也是同样选择性地去除玷污层，留下完整的污染栓。

玷污层是不稳定的结构，由于需要在修复材料和牙体结构之间获得最理想的化学和机械粘接，所以必须去

图 3 高速切割后的牙本质扫描电镜图片。可见一些松软碎屑，无法辨认出牙本质小管（×3 000）

图 4 高速切割后用水冲洗后的牙本质扫描电镜图片。无法辨认出牙本质小管，与图 3 相比有较少碎屑存在（×3 000）

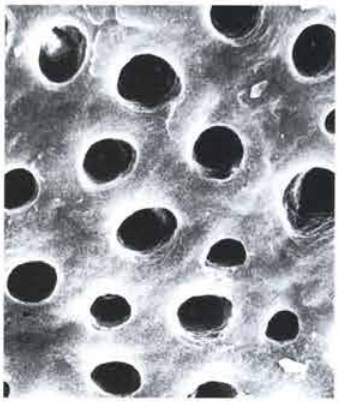

图 5 在用 35% 磷酸处理 60 秒再用水冲洗后牙本质表面的扫描电镜图片。注意开放的牙本质小管。管周牙本质已被脱矿（×3 000）



图 6 用蘸有抛光剂的橡皮杯磨光后的牙本质表面的扫描电镜图片。污染栓（SP）存在于小管开口内。牙本质小管（DT）没有污染栓，可能是在标本制作过程中失去了（×3 000）



图 7 备洞后未脱矿的牙本质扫描电镜图片，显示有污染栓（SP）的牙本质小管（DT）的纵剖面影象（×7 500）

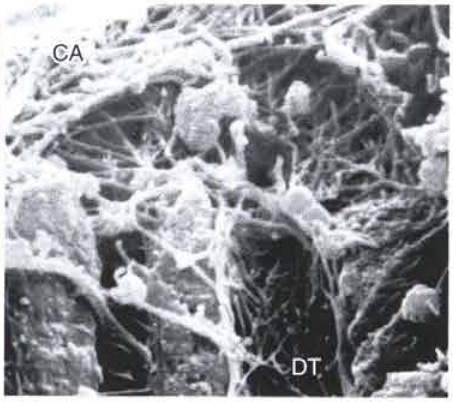

图 8 被预备和酸蚀的牙本质扫描电镜图片。注意窝洞（CA）底和牙本质小管（DT）壁上交织的纤维（×7 500）

除玷污层。脱矿使树脂渗入牙本质小管及其分支中，同样渗入酸蚀后暴露的管间牙本质基质的胶原网和牙本质小管壁的胶原（图 8）。

通过牙本质的液体流量的下降以及牙本质渗透性的降低，对牙髓组织有一种保护性作用。玷污层也阻碍细菌进入被切割的牙本质小管。为了与矿化的牙体组织进行粘接，选择性地去除玷污层，是完整的粘接系统的协同作用部分。这类粘接技术的材料已经上市。

常规的修复过程不包括对玷污层进行适当的酸蚀。因为没有应用消毒技术，即使使用了橡皮障似乎也可以在玷污层中发现细菌。这种情况提出了有关需要在修复前消毒窝洞预备体的问题。任何应用于预备体表面的抗菌治疗均可能会改变粘接环境并导致牙髓反应。许多洞衬，垫底以及封闭水门汀均有抗菌性能；与粘接修复技术联用的酸蚀过程似乎也有抗菌作用。牙髓的抗菌防御机制可能补充了这些制剂的作用，因为已有研究证实生活的牙本质可以抵御感染。

备洞和冠预备引起的牙髓牙本质复合体的反应

结构改变

在对用苏木紫和伊红染色（图 9）牙体硬组织的脱矿片进行评估后，已经证实可以找到不引起或仅引起很少牙齿组织学改变的预备技术。为防止牙本质的组织学改变和牙髓下方的成牙本质细胞层的损伤，必须对高速切割的钻进行足够的冷却。温度升高可以造成牙髓的严重损伤，在备洞和冠预备中应当经常进行冷却。必须确保水能够有效冷却钻切割的表面。牙体所产生的“遮蔽”作用会防碍水喷到钻切割的表面（图 10）。在

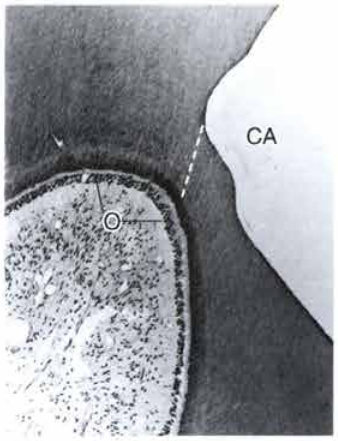

图 9 应用配备有效水冷却系统的钻进行窝洞(CA)预备后立即拔除的前磨牙的脱矿切片的显微照片。虚线为被备洞术切割的牙本质小管的范围。注意完整的成牙本质细胞层(O)以及邻近的清晰的无细胞区域(H-E 染色; × 220)



图 10 使用合适的弯手机以及喷水设备。由于牙齿的阻碍喷水不能到达钻的工作区域



图 11 在牙齿拔除前所预备窝洞(CA)的显微照片。虚线为被备洞切割的牙本质小管的范围。完整的成牙本质细胞层(O)出现在窝洞下方,但是无细胞的区域不清晰。前期牙本质与成牙本质细胞层之间的分离(S)可能是制作组织学切片时人为造成的;由于其仅限于备洞所切割的小管,所以这显然是预备所带来的改变(H-E 染色; ×90)

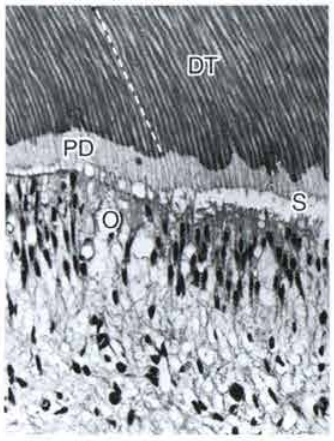

图 12 图 11 的高倍镜下显示备洞所造成的在前期牙本质(PD)与成牙本质细胞层(O)之间的分离(S)。虚线为备洞所切割的牙本质小管(DT)的范围 (H-E 染色;脱矿片段; × 350)

高速地进行冠预备时，即使有足够的水冷却也难以避免下方的牙髓的组织学改变。在备洞和冠预备中不加压地间歇切割能将温度的升高降至最低。

如果经过对所谓无创伤的预备洞形的仔细检查，其组织学切片显示备洞所暴露的牙本质小管局部经常会发现牙本质和牙髓的分离(图 11, 12)。这种分离似乎是制作组织学切片时人为造成的，但是由于这种现象常限于备洞所暴露牙本质小管局部，所以可能是牙本质或牙髓 - 前期牙本质区已经发生的损伤致使这种分离更易发生。

在牙本质的备洞和冠预备过程中对钻的冷却不足，牙本质和牙髓所受的损伤能够导致成牙本质细胞核移位进入牙本质小管中(图 13, 14)。预备术完成后如果过分干燥，牙本质也会出现相似的组织学改变；还可以观察到成牙本质细胞和邻近细胞的细胞器结构破坏显著(图 15)。这些反应被认为是对损伤的显而易见的反应。在备洞和冠预备中牙本质过热或者烧灼是导致细胞移位进入牙本质小管中以及小管内成分破坏的最常见的原因。

过去，在牙体修复中经常发生牙本质烧灼。即使用低速，钻上的相当大的压力也会产生摩擦热。现代的高速设备被设计成可以提供足够的冷却。然而必须确保水在任何时候都能喷到钻的切割边缘，并且预备体的任何部分均不能防碍水喷到钻的切割部分，(见图 10。)假如在备洞和冠预备中牙本质过热或者烧灼,预备形的边缘可见到颜色的改变，使用特定的染色在组织学切片上也会见到同样的改变(图 16)。

被预备牙齿的切片染色显示，氨基已糖多糖的存在能够显示成牙本质细胞核的移位。这些染色成分位于新萌出牙齿牙本质小管的特殊部位，因此，它们被用于标示在小管内成分中发生的变化(图 17)。在新萌出牙齿用配备有充足喷水的高速牙科涡轮机预备的窝洞的脱矿切片上，应用这些特殊的染色能够揭示其牙本质内清楚的组织学改变。发生这种染色改变的牙本质并不一定伴随有成牙本质细胞核移位且进入小管内的变化。

通常用于这类研究的牙齿是由于正畸原因被拔除的 10 ~ 14 岁儿童的完好前磨牙。观察预备后的牙本质切

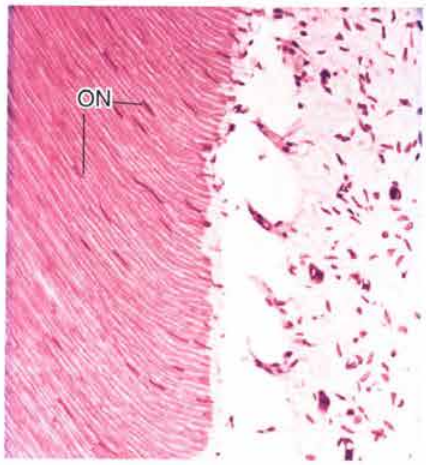

图 13 脱矿切片的显微照片显示用冷却不充足的钻进行备洞，导致成牙本质细胞核(ON)移位进入牙本质。成牙本质细胞层被破坏以及空泡性变(H-E 染色；×60)

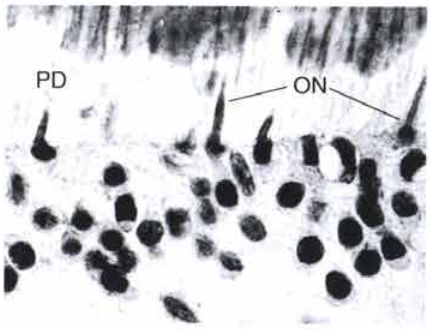

图 14 脱矿切片的显微照片显示成牙本质细胞核(ON)移位进入备洞形下方前期牙本质的小管中(H-E 染色；×900)

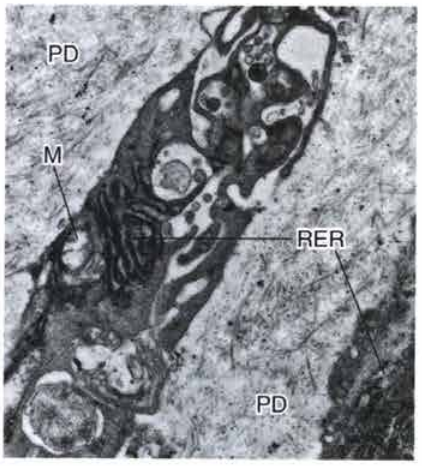

图 15 未脱矿牙本质的电镜照片显示小鼠的磨牙钻磨后被破坏和分解的细胞质成分从成牙本质细胞移位进入前期牙本质中(PD)。M 为线粒体；RER 为粗面内质网(×15 000)

片上标示的特殊变化就是小管中发生变化的成分位置改变了。在预备后这些成分位置向外移动或者管内容物移位(图 17～19)。即使使用所谓的无创伤预备技术也会发生类似的移动。

小管内成分的向外移动可能是牙体预备使牙本质第一次暴露的结果。预备术暴露牙本质小管致使出现了牙髓的高压区，因为牙髓的正常的组织液压力在 5～20mmHg 范围。显而易见，在新萌出的完好牙齿上进行预备，并不能阻止小管内成分的移位。小管内成分的运动取决于小管是否被打开。类似于所提到的那些在新萌出牙齿上进行的研究并未在成年或老年个体的完整的牙齿上作过。由于管周牙本质的生长，成年或老年人的牙本质小管可能部分或完全闭锁。

在新萌出的完好牙齿上进行深达牙本质的备洞和冠预备，牙本质小管会暴露正常开口。在组织学切片上有时会观察到管内成分突出于小管(图 18, 19)。没有从全部或大多数小管观察到突出现象的原因可能是管内发生了变化的成分通过牙本质被完全挤出。进一步讲，玷污层可能阻塞了小管开口并且阻碍或减少了管内成分的突出(见图 3, 4)。事实上，管内成分偶尔会突出于切割的小管这说明有一能动力施加于小管，因为毛细管内应力只能使管内成分充满但不会溢出小管。这些改变无法被阻止，并且即使不发生成牙本质细胞核移位仍会发生这些改变(图 20, 21)。通过复制技术可以显示备洞后牙本质小管液体的渗出。

小管内成分向外运动的临床意义还未确定。在新萌出的牙齿中有一小段局部的、反应性的、并且可被染色的管内成分从牙本质 - 前期牙本质界进入牙本质，有人认为它与管周牙本质的继发形成有关。因此，牙齿的预备和修复可能对管周牙本质的继续发育和生长有影响。

牙本质小管内发生改变的成分包括细胞质的成分。在成牙本质细胞周围间隙内的这些细胞质成分和其它的成分，包括组织液，明显是移位而来的。这些细胞成分（图 15）的紊乱和再分配将导致成牙本质细胞突起的变性(图 22, 23)。 如果预备洞形被修复了，观察不到重新建立的正常染色反应。但是，如果冠部牙本质浅的可自洁的小平面暴露于口腔环境中至少 7 天，正常染色反应模型就能重新建立(图 25)。

成牙本质细胞核和/或小管成分的移位的临床意义还没有完全阐明，但是，它似乎对受累的牙本质的生理有作用。小管内的变化或许是“死区”反应的开始。死区的形成或许取决于小管成分的紊乱和随后形成的受累牙本质小管下方的第三期牙本质。但是，成牙本质细胞及其突起的一定程度的创伤必须发生在死区



图 16 脱矿切片显示冷却不充足的钻磨导致牙本质烧灼从而造成窝洞(CA)边缘被改变的染色(红色)(×25)

图 17 新萌出的完整前磨牙咬合面窝洞(CA)预备的脱矿切片的显微照片，该牙在完成预备后立即拔除。左侧显示的是未感染牙本质的正常染色部分。注意窝洞下方牙本质被改变的染色。Z 为在未感染的牙本质中管内反应性成分的区域(亚甲基蓝染色；×25)

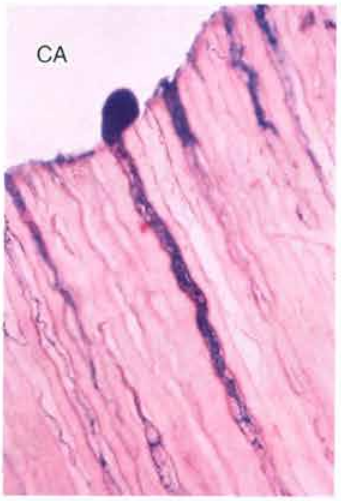

图 18 一张脱矿切片的显微照片显示管内成分突入窝洞(CA)预备形中。备洞后立即拔除牙齿（Alcian 蓝和高碘酸 Schiff 染色；×900）

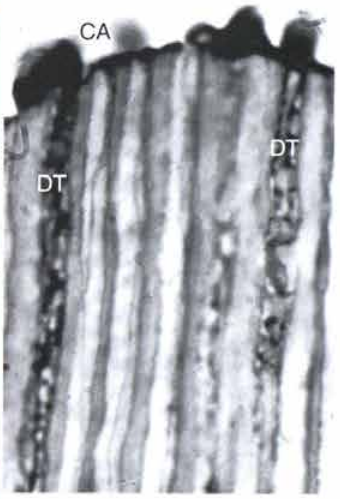

图 19 窝洞(CA)边缘的牙本质显示有管内染色的牙本质小管(DT)，正常情况下只在牙本质的近髓端发现。(与图 17,21 中的 Z 相应)。注意小管内成分突出进入窝洞预备形中(×900)

将要形成之前，包括在生理性的第二期和第三期牙本质之间形成的无小管结构的“透明层”。透明层对应于界面牙本质，第三期牙本质对应于修复性牙本质。

生理改变

即刻的血管反应已经被证实是磨除牙本质的结果。Olgart 总结了一系列实验发现，历经 25 年，实验对象是猫，包括常规临床操作步骤的神经生理实验和血液动力学实验。这些步骤包括牙本质的磨除和叩击牙齿。用金刚砂钻配以盐水冲洗，以 6 000 转/分磨猫的尖牙（1 秒，3 次），可引起牙髓血流的瞬间增加(图 26)。对侧去神经支配的牙齿牙髓血流改变明显小并且反应迟缓。钻入牙本质一半引起血流增加 53%，持续 10 分钟。 钻入牙本质更深层，反应的大小只有很小的不同。在超声刺激实验中阐明了麻醉对血流的影响(图 27)。这些实验发现支持了这样一个观点：牙髓神经的大量分支与牙周组织有功能性联系。

在另一系列实验中，用有完整釉质的牙齿建立叩击牙齿的模型，瞬间血流增加 30%，持续 2 分钟。叩击即刻的血流增加比钻磨牙本质引起的血流增加要小，可能因为从完整牙齿渗出的牙本质液少。这些研究没有得

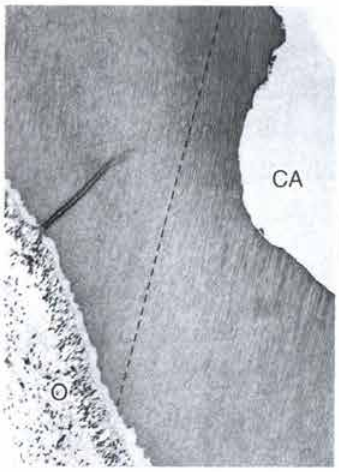

图 20 一张用配备有充足水冷却的钻预备的洞形(CA)的脱矿切片的显微照片。窝洞下方的成牙本质细胞层(O)保持完整，没有发生成牙本质细胞核移位进入牙本质小管。虚线为窝洞预备形的范围(H-E 染色；×220)

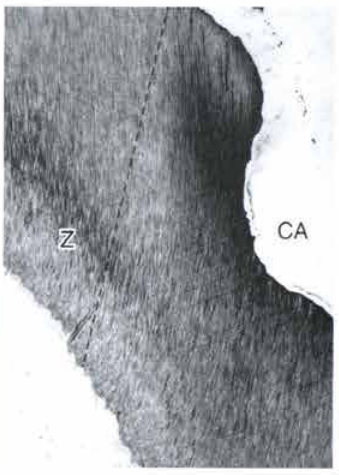

图 21 显示紧邻图 20 的切片。注意窝洞预备下方牙本质的染色与虚线左侧未受感染的牙本质的染色的区别。虚线限定了窝洞预备的范围。Z 处是正常牙本质小管的染色情况（甲苯胺蓝染色；×220）

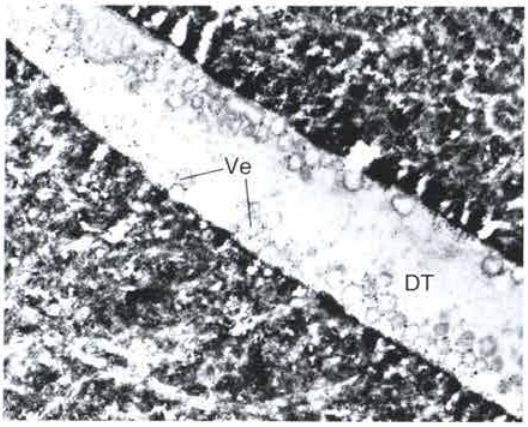

图 22 电镜显示未脱矿切片,牙本质小管内有成牙本质细胞分解的残屑。VE 为外覆黑色颗粒的小泡(×13 700)

图 23 电镜显示未脱矿切片,牙本质小管内有坏死细胞碎片。小管内大的亮的圆形区域可能是脂滴(×11 200)

(上两图经 Dr O. B. Sveen 允许使用)

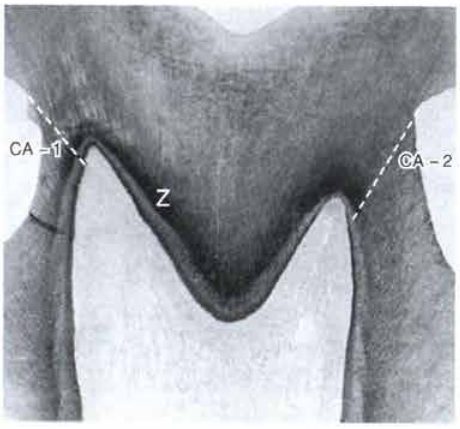

图 24 显微照片显示脱矿切片、牙齿拔除以前 4 天用氢氧化钙、银汞(CA-1)、氧化锌水门汀(CA-2)修复了窝洞,窝洞下方的牙本质染色发生了改变。管内有染色成分的部位(Z)不在窝洞预备受累区。虚线为被备洞术切割的牙本质小管的范围(Alcian 蓝染色;×45)

图 25 脱矿切片的显微照片,在刚萌出的前磨牙上磨一小平面,冠部的牙本质暴露于口腔环境中,35 天后拔除此牙。牙本质普通染色在小平面下方和未受影响的牙本质中都可以看到小管内成分的染色(甲苯胺蓝染色;×35)

到组织学的进一步证实。研究中应该考虑到血流与小管成分运动程度的相互关系,包括成牙本质细胞核移位到小管内。这种移位与具有完整釉质的牙齿相比更容易发生在牙本质暴露时,因为从釉质流出的液体比从暴露的牙本质流出的少得多。

用不带水的高速钻做冠部预备观察到狗尖牙牙髓血流的降低。血流降低的程度取决于剩余牙本质的厚度。如果预备达到牙本质的内三分之一,估计剩余牙本质厚 1mm,1 小时后血流减少 90%。当用足够的水冷却钻针预备同样深度时,牙髓血流只受极小的影响。干燥预备达牙本质厚度的一半会造成侧枝血管的血流明显增加,尤其是在牙齿的根尖部。

用放有热蜡的铜圈给表面已预备的小鼠的牙齿取印模,引起了严重的血流变化,如果用橡胶印模材料只引起很小的变化。用含肾上腺素的麻醉剂会引起血流的进一步减少。因此,用高速钻干燥预备同时应用含血管收缩剂的麻醉剂会对牙神经造成严重的危害。这些研究没有得到组织学的进一步证实。因此,不能作出与结构改变相关联的结论。但是,在完整的牙冠预备后引起的牙髓牙本质的组织学变化已经被证实,并被认为是很难避免的。

不用冷却剂在牙本质深层预备洞型后记录到的血管收缩可能是由于抑制了交感神经的兴奋。还有实验显示颈交感神经兴奋引起通过牙本质的液体流动显著减少。液体流动的减少可以增加制剂从牙本质表面向牙髓扩散的速度。相反,牙本质小管内液体流动的增加,例如牙髓中的感染,可以阻止或减少有毒制剂和细菌进入牙髓。

Bergenholtz 等(1993)证实了小管中血清蛋白的存在,在儿童完整的前磨牙上预备深达牙本质内 1/3 的窝洞可引起血清蛋白的变化。窝洞暴露于口腔环境 2 天后和用氧化锌水门汀封闭 12 天后血清蛋白的渗出明显减少。实验时暴露的牙本质被一薄层聚脂薄膜覆盖以防止水门汀阻塞牙本质小管。组织学的研究显示开

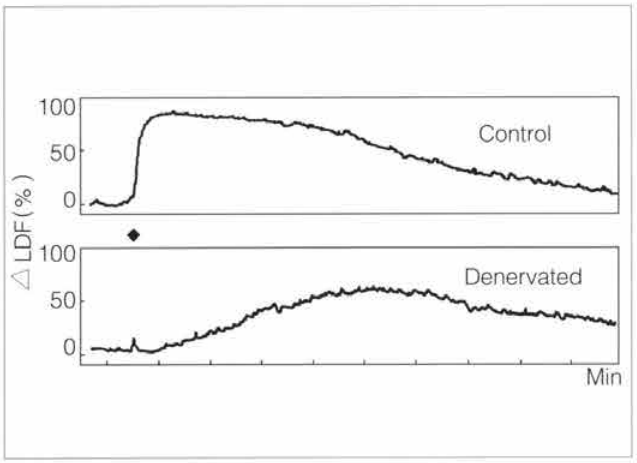

图 26 激光多谱勒流速测定仪(LDF)记录牙髓血流,用金刚砂圆钻以 6 000 转/分磨牙(3 次/秒),都钻入牙本质的一半(黑金刚砂),钻正常的有神经支配的猫的尖牙时可引起牙髓血流的快速增加(上条曲线)。而对侧去神经的尖牙的血流变化慢且变化小(下条曲线)

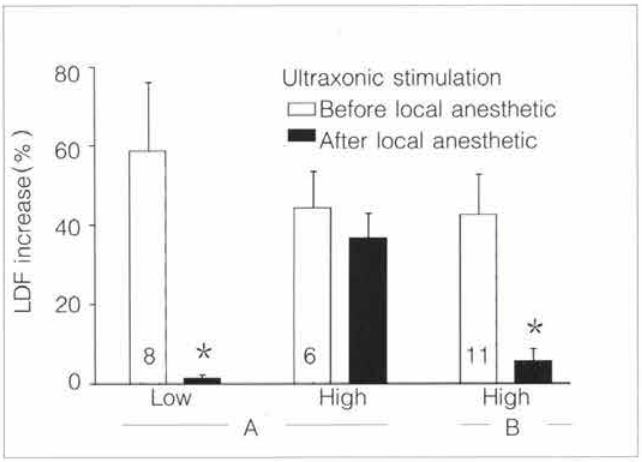

图 27 超声刺激猫尖牙后局部注射麻醉剂对血流的影响。电刺激完整牙齿可造成血管扩张反应(A),在低强度的超声刺激下,根尖周注射局麻药可以消除这种血管扩张反应,而在高强度超声刺激时,根尖周注射局麻药不能消除这种血管扩张反应。另外根尖骨膜下注射局麻药可以阻断牙髓内神经(B),这种方法可以降低高强度超声刺激引起的血管扩张反应。条形图中的数字代表实验次数
LDF: 激光多谱勒流速测定仪; * = $P < 0.0005$

始没有细胞浸润的牙髓组织表现出很好的保护性反应。随后在细菌作用下,窝洞预备暴露的牙本质小管下方出现明显的细胞浸润,包括巨噬细胞自动免役化学反应。虽然实验步骤没有致使牙本质不渗透,但渗透的减少或许对于防止细菌和有毒制剂进入牙髓有重要的临床意义。

很明显,牙体预备、取印模、叩击牙齿可以引起牙髓中明显的血管变化。这些改变是短暂的并且通常不引起临床并发症。无论何时牙髓中的局部或全部血流被阻止,不利的反应过程可能就开始了。如果血供增加,这种反应可以被看成是为对付随后损害开始准备的一种防御机制。

成牙本质细胞层由紧密排列的细胞组成在冠部常表现为假复层,许多连接复合物将成牙本质细胞连接在一起。这一层细胞表现出某些与上皮细胞相似的特性。它可以作为一个屏障起到保护作用以阻止大分子从牙髓进入牙本质。在冠部和窝洞预备时这层屏障经常被破坏,并使这一区域的生理反应发生改变。似乎连接复合物会重建,但这一修复过程的性质和意义还不清楚。

控制成牙本质细胞和小管成分移位的机理

成牙本质细胞核移位至牙本质小管内的现象早已被认识到。它有规律地发生于拔牙钳喙留在牙根上的印记的下方,但也可以由于其他的原因而发生,包括窝洞和牙冠的预备。当高速牙科设备在 1950 年以后被应用时,这种现象被关注。这种现象也被描述为成牙本质细胞核被"吸入"牙本质小管,但是"成牙本质细胞的移位"这个术语被广泛应用,因为它并不暗示这种现象有任何特殊机理。其他细胞在窝洞预备暴露于小管下时,在极端情况下也可以发生移位。

窝洞预备时提供足够的水喷淋,细胞的移位不会发生(图 9,20)。没有水喷淋的情况下,间断低速压力较轻的磨除牙本质是常规操作,尤其在深窝洞磨除最后的龋坏牙本质时,经常这样操作。 如果很小心地用不带喷水的大球钻磨,这种治疗可以接受,但洞的深度是一个重要的因素。剩余牙本质厚度的减少使得牙髓在窝洞预备时更易受损。

牙本质被钻磨后用电镜观察牙髓 - 前期牙本质界面,在一些小管内发现移位的细胞成分和成牙本质细胞核。一些形态学的改变被记录下来,包括细胞内结构的破坏和核膜的破裂(图 15,22,23)。这个过程很快发生并引起成牙本质细胞层的破坏。细胞成分的减少需

要经过一段时间，并且炎性反应发生在临近的牙髓组织中。人类的牙齿中移位的细胞 20 天以后将会分解，在牙本质中也看不到移位的细胞核。

关于成牙本质细胞进入牙本质小管和小管成分移位的机理还不完全清楚。细胞核的移位与小管成分有限的移位相比被认为是一种更极度的反应。许多理论的提出用以解释细胞核移位至小管内和牙本质小管内成分的破坏。因为成牙本质细胞核的移位通常在拔牙时牙钳在牙根上的印记处发现，牙本质的机械弯曲是对这种现象的解释。

在拔牙时牙齿的弯曲可能通过牙髓传递。如果拔牙力经过牙髓传递，那么液体流动与通过釉质和牙骨质覆盖的牙本质小管相比似乎更容易通过暴露的牙本质小管。在被过量的麻醉剂杀死的动物的带有牙齿的组织块进行组织固定后解剖，没有这种弯曲发生，但是成牙本质细胞的移位仍能发生。而且在牙齿预备和预备的牙本质过度干燥时好象也不发生牙本质的弯曲。因此，仅仅用牙髓组织的机械性弯曲不能解释这种现象,但它可能是一个作用因素。

关于小管成分的移位的其他理论包括预备的牙体表面液体的蒸发，尤其是当预备产热时，在牙本质表面存在渗透梯度和毒性制剂的趋化性的差异。小管成分的蒸发发生在磨牙时钻针得不到充分冷却的情况下，或者是预备的牙体表面过度干燥的结果。毛细管作用力使得牙髓的间质液代替了丧失的牙本质液，由于炎症使牙髓内的压力升高也被讨论在内，但是组织病理学观察证实了炎症不是窝洞和牙体预备的即刻反应。另外，血流增加作为磨除牙本质的即刻反应似乎增加了局部的组织液压力。

依据临床情况，多个机理或许可以共同解释牙本质小管成分的移位。似乎正常牙髓中的高的组织压力在小管成分移位中起作用，至少在牙本质暴露和小管开口未被沉积的矿物质阻塞的牙齿中是这样的。因为拔牙钳使根部牙本质暴露，压力梯度可能也是一个相关因素。

不考虑一些复杂的机理，很难解释体外实验在组织学标本制备固定前、后窝洞预备引起的部分小管成分的移动。这些发现提示在牙本质小管成分的移位中物理和可能的化学力量起了主要作用。

细胞质、细胞核以及其他细胞成分移位的结果是小管成分的分解和变性(图 22、23)。不合格的修复材料能导致一定程度的牙髓炎症反应。根据组织学和实验临床观察,炎症反应之后通常会出现愈合。然而,这类附加的创伤是不必要的并且应该避免。对于有些牙齿，窝洞或牙体预备或许就是附加的创伤，它将使已经受损的牙髓发生并发症或使病人在治疗后感到很敏感或不舒服。

许多因素影响了牙体修复治疗后牙髓 - 牙本质的修复过程,包括剩余牙本质的厚度,病人的年龄,窝洞的深度及生长因子的释放。这些问题将在下一章中讨论。

可选择的预备方法

不锈钢旋转器械，钨碳化物和不同形状大小的金刚砂钻常规用于窝洞和冠的预备。可选用的切削方法包括喷沙和激光。

喷沙设备使用粉尘摩擦剂已被用于牙体组织的切削，但由于许多原因这种设备在临床上没有广泛应用。在切削过程中它不能依靠触觉，粉尘摩擦剂使术野看不清。粉尘可以被吸入，因此对病人和术者的健康有潜在的危害。

在最近的几年中，喷沙设备已经用于窝沟封闭前清洁点隙和裂隙，这种清洁的必要性还没有被证实。另一方面，隙和裂隙的清洁有助于殆面龋的诊断。但是,粉尘固有问题仍存在。因为清洁过程只要求去除碎屑，器械应该间断地短时间使用，所以触觉差是不重要的因素。

用激光切削牙体硬组织的主要问题是产热。牙髓温度增加 5°以上可导致牙髓的损伤。 然而,激光器械在牙科的其他方面有应用的潜能，包括点隙和裂隙的融合以消除细菌的滞留，暴露根面的脱敏，硬组织表面的粗糙以提高酸蚀后的黏结力，龋坏组织的蒸发及根管治疗中有机组织的蒸发。在修复牙科中，对牙髓反应的有限的研究提示,用激光切削牙本质,要求使用时要小心。对这种技术用于融合窄而深的裂隙的能力还有疑问。

混合层的形成

全酸蚀技术既釉质和牙本质的同时酸蚀暴露，它已常规应用于黏结技术中。酸蚀使硬组织脱矿和有机基质暴露。在脱矿和随后的冲洗过程中釉质中较弱的有机基质丧失。牙本质成分选择性的脱矿。酸蚀牙本质小管间的基质使胶原暴露显著(图 8)。

高度矿化的管周牙本质比小管间基质脱矿快。脱矿使小管变宽，表面呈漏斗状。它使管壁的胶原暴露并且使大量的侧枝敞开，这对于树脂的进入及与牙本质的黏结有重要意义。

牙本质脱矿的质量对于树脂的黏结很重要，脱矿不应使胶原变性。磷酸和柠檬酸是最常用的酸蚀剂。将 3% 的氯化铁加入到 10% 的柠檬酸中可以防止胶原变性，增强与牙本质的黏结。酸蚀后暴露的胶原形成纤维网，树脂可以渗入(图 8)。被树脂渗入的胶原网称为混合层，约 5 ~ 10μm 厚。 聚合以后，树脂渗透的胶原与牙本质小管和侧枝内的树脂一起形成了牙本质与树脂间的黏结。混合层的形成主要是化学过程包括矿物盐和非胶原基质的溶解，然后树脂渗入剩余的胶原基质中。因为它与临床有关，所以这种治疗被纳入生物学治疗的含义。牙本质的化学处理可以释放生长因子，这可能对随后的修复过程很重要。

人们把大部分的注意力集中在应用树脂时混合层的潮湿程度上。 如果混合层太干燥，胶原网将倒塌，树脂的渗入将减弱。为了获得树脂与混合层间理想的黏结，混合层表面必须有适宜的湿润程度以防止胶原网的倒塌。理想的湿润程度因树脂产品的不同而变化。由于在牙齿的不同部位牙本质小管的密度和结构不同，湿润度的要求也不同。因此在指导使用树脂基产品时必须把这些因素考虑在内，这与获得最可能好的临床效果有必然的联系。关于混合层的细节问题将在后边的章节中讨论。

结论

由口内冠部和窝洞预备所造成的牙髓 - 牙本质的结构和生理改变，在过去的 50 年里已做了很多实验，发现了很多生物反应。有些反应是物理或化学性质，但它们也有生物和临床意义。虽然一些反应已经很清楚了，但有些的临床意义还不清楚，例如，细胞核移入牙本质小管，冠部和窝洞预备后小管成分的破坏。这些反应必须要得到临床和研究的重视。牙髓组织的炎症、退化、坏死都是一系列损伤的结果。所以牙医有责任在临床操作和准备过程中尽可能的减少对牙本质和牙髓的损伤。