译文

牙周受损患者即刻种植与即刻负载的 3 年前瞻性临床研究

Immediate Implants and Immediate Loading in Periodontally Compromised Patients—A 3-Year Prospective Clinical Study

Célia Coutinho Alves, André Ricardo Correia, Manuel Neves

原载 The International Journal of Periodontics & Restorative Dentistry, 2010, 30(5): 447-453.（英文）

陆山鸣 译 汤春波 审

摘 要

为了避免使用临时性的可摘义齿，维持患者的口腔功能、美观与生活质量，一种临床方法可以帮助牙周受损患者恢复全口缺牙状况：即全牙列拔除后即刻种植，并用种植体支持的临时性丙烯酸树脂固定桥修复。本实验共选择了 23 位牙周受损患者（11 位女性，12 位男性；4 位吸烟者，4 位已控制的糖尿病患者），治疗前取研究模型并确定垂直向咬合关系。根据外科手术导板或是牙槽骨状态，大部分患者沿牙弓植入了 6 颗 Straumann 种植体，多数位于上颌最末端的种植体都有轻度的倾斜以使其位置更靠远中。共计植入 168 个种植体（其中 Straumann 146 枚，Nobel Biocare 10 枚，Biomet 3i 8 枚，Lifecore 4 枚；上颌植入 83 枚，下颌植入 85 枚）。有 74 枚上颌种植体进行了即刻负载（种植体初期稳定性 [ISQm] > 70），9 枚延期负载（ISQm ≤ 70）。下颌 85 枚种植体全部进行即刻负载（ISQm > 70）。种植前如果未制作固定桥，则在手术过程中取模制作。临时修复体在术后 48h 内就位（粘固或螺丝固位）。2 个月后取终印模，制作种植支持式烤瓷熔附金属冠，通过粘结或螺丝固位于 6 枚种植体上作为最终修复体。在植入的 168 枚种植体中，108 枚为即刻种植，159 枚种植体进行了即刻负载。只有 2 枚种植体没有发生骨整合（上、下颌各 1 枚），3 年累积存活率达到 98.74%（上颌 98.65%，下颌 98.82%）。在所有 26 个即刻负载的修复体中（上颌 12 个，下颌 14 个），6 个是粘结固位，20 个是螺丝固位，3 年累积存活率达到了 100%。在牙周受损患者上、下颌中进行即刻负载是一项可行的技术，其临时修复体与最终修复体的累积存活率可达 100%。

译者单位 南京医科大学附属口腔医学院 种植修复科
江苏省南京市鼓楼区汉中路 136 号 210029

1 引言

过去的研究表明，骨结合种植体可以成功用于牙周病易感人群。对于有牙周病病史的患者，种植体 5 年存活率与健康人群相近，但一段式种植体的 10 年存活率在一定程度上低于健康人群。尽管如此，植入种植体对于牙周病患者来说仍然不失为一种选择。此外，对于慢性侵袭性牙周病与顽固性牙周病患者，种植也可以获得良好效果。

现在普遍认为，在新鲜拔牙窝进行即刻种植是一种可行的种植方法。晚期牙周病常常需要拔除牙齿，此类牙齿的缺失则可以通过种植体支持式的义齿进行重建和恢复。为了更好地满足患者的要求，即刻负载种植体是牙周受损患者的一种选择。患者的愿望就在于早期行使功能，在拔牙术创愈合与种植体植入的过程中最大限度地减少传统修复体所带来的不便。在拔牙的同时植入种植体已经取得了良好预后，并且即刻植入种植体后即刻负载已经证实能够获得相同的可预期的结果。即刻植入的优势就在于保留骨与软组织、减少术后疼痛、显著减少椅旁时间以及更易被患者接受。采用即刻种植最重要的原因在于保留了牙槽骨的高度与宽度。即刻种植后的冠 / 种植体比、美学效果以及颌间关系都可得到相应改善。

即刻负载种植体与骨增量技术对于晚期牙周病损害患者的成功应用，可以使涉及到上颌窦提升的种植治疗获得较好的效果。

不论是在无牙颌患者或是部分牙缺失的患者，种植体支持式的固定修复是牙周病缺牙患者进行口腔重建的有效方法之一。对于无牙颌患者，有文献认为，如果在下颌跨牙弓植入多个种植体，采用被动就位式修复体来获得较好的初期稳定性，那么即刻种植与即刻修复往往能获得较好的效果。

总的来说，大部分牙周受损的患者，尤其是年轻患者，适用于即刻种植与即刻功能修复。即使可摘义齿只是临时的，患者由于心理暗示作用与天生对可摘义齿的抗拒会导致拔牙时间的推迟，这样的决定往往导致更多的骨质丧失。为了尽量避免临时性的可摘义齿，进而保留患者的口腔功能、美观与生活质量，一种临床方法帮助牙周受损患者恢复全口缺牙状况：全牙列拔除后即刻种植，并用种植体支持的丙烯酸树脂固定桥进行临时性修复。

2 材料与方法

本实验共选择了 23 位牙周受损患者作为实验对象（表 1）。我们对所有患者进行了牙周方面的临床评估、放射检查（全景片与 CT 扫描）、取研究模型并记录颌位关系。根据外科手术导板或是牙槽骨状态，大部分患者植入了 6 颗 Straumann 种植体（最少下颌 4 颗，最多上颌 10 颗）。共计植入 168 个种植体（其中 Straumann 146 枚，Nobel Biocare 10 枚，Biomet 3i 8 枚，Lifecore 4 枚；上颌植入 83 枚，下颌植入 85 枚）。其中部分位于上颌最末端的种植体有轻度的倾斜，使其位置更向远中伸展。用 Osstell Mentor 共振频率系统测量种植体稳定性，种植体初期稳定值 (ISQm)70 作为即刻负载的边界条件。在上颌种植体中，共计 74 枚进行了即刻负载 (ISQm > 70)，9 枚延期负载 (ISQm ≤ 70)。下颌 85 枚种植体全部进行即刻负载（ISQm > 70）。每个牙列中至少有 3 枚即刻种植体（植入拔牙窝中）。

基于牙龈生物型与牙槽骨的垂直丧失，种植体的位置更深并且略微靠近腭侧，以补偿龈缘的退缩。

通常认为，种植后 48h 内的负载为即刻负载。在所有 26 副临时性的即刻修复体中，22 个对颌牙列是固定的（天然牙列或固定修复体），另外 4 个对颌为活动义齿。最后，所有患者使用种植体支持的烤瓷熔附金属修复体进行口腔重建。6 个月、12 个月、18 个月、24 个月、36 个月时进行放射影像检查，患者每 3 个月复查进行菌斑控制。

图 1 至图 9 是其中一个即刻种植与即刻负载的病例报道。

3 结果

在植入的 168 枚种植体中，108 枚为即刻种植，159 枚种植体进行了即刻负载。尽管有 9 枚种植体是延期负载，但由于种植体的骨整合需要 2 个月的时间，因此不论是延期负载还是即刻负载，

表 1　患者资料

	患者数	吸烟者	已控制的糖尿病患者
女性	11	0	1
男性	12	4	3
合计	23	4	4

图 1 本实验中 1 位患者的初始临床状态（a）与全景片（b）。上颌所有牙齿牙周状况不良。上颌治疗计划如下：拔除现有全部牙齿，植入 6 枚种植体，术后 48h 内全牙弓临时固定修复，2 ～ 4 个月后通过种植支持式烤瓷熔附金属固定桥进行最终口腔重建。下颌治疗计划：拔除切牙，植入 2 枚种植体，临时固定桥即刻修复，2 ～ 4 个月后通过种植支持式烤瓷熔附金属固定桥进行最终口腔重建。摘除第三象限颌骨囊肿，在左下第二前磨牙与第一磨牙处植入 2 枚种植体，并通过种植支持式烤瓷熔附金属固定桥进行口腔重建。剩余牙齿进行牙周治疗

图 2 种植体植入与颌位记录

图 5 术后 48h 内制作完成螺丝固位全牙列临时固定修复体

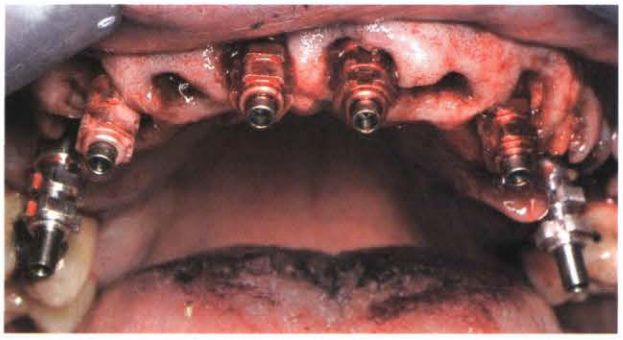

图 3 外科手术期间进行种植体取模

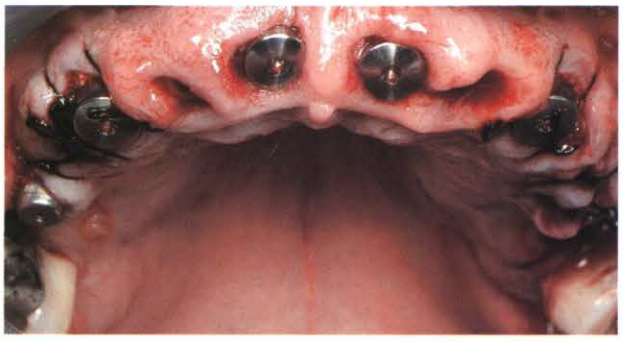

图 4 安置愈合帽，完成缝合

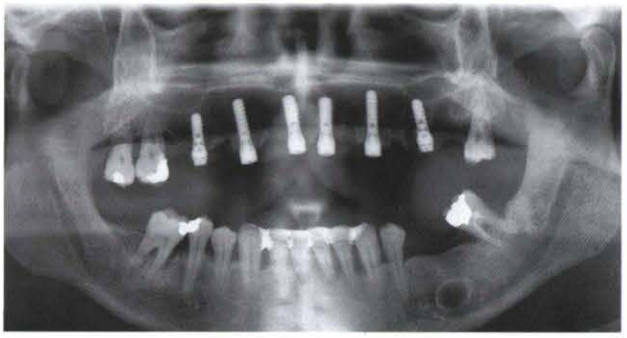

图 6 种植体植入术后全景片。尽管右上第二、第三磨牙与左上第三磨牙牙周受损，但为了获得临时修复体的垂直关系并未拔除

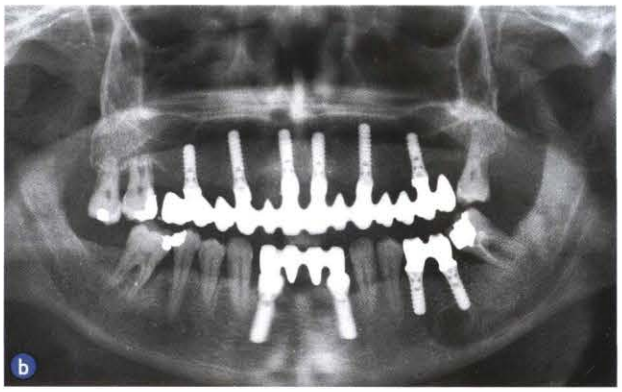

图 7　金属底冠在临床上被动就位（a）与全景片（b）

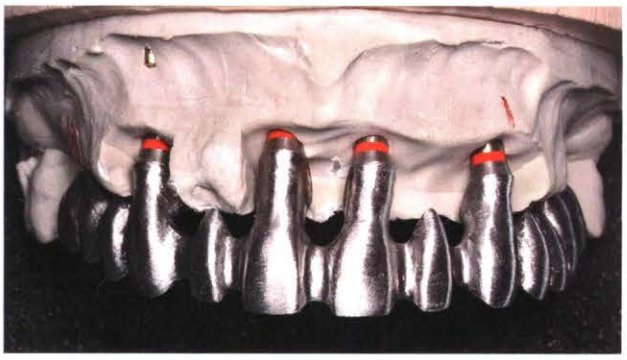

图 8　金属底冠在工作模上就位

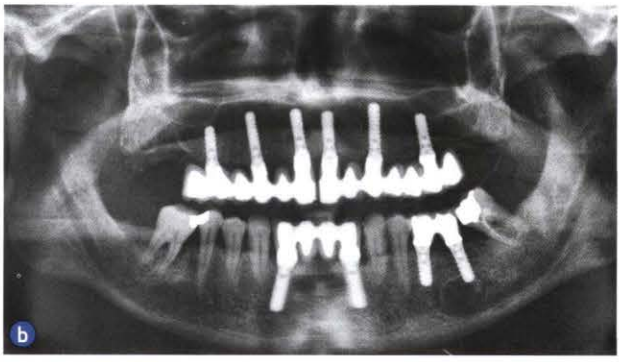

图 9　种植支持式烤瓷熔附金属固定桥进行最终口腔重建后的临床相（a）与全景片（b）

表 2　各牙弓种植体 3 年观察结果

种植体（n=168）	植入	即刻植入	即刻负载	骨结合	无骨结合	3 年累积存活率
上颌	83	50	74	82	1	98.65%
下颌	85	58	85	84	1	98.82%
合计	168	108	159	166	2	98.74%

表 3　最终修复体分布

最终修复体	即刻负载修复体（合计）	粘结固位	螺丝固位	3 年累积存活率
上颌	12	5	7	100%
下颌	14	1	13	100%
合计	26	6	20	100%

最终修复体的制作并没有受到影响。只有 2 枚种植体没有发生骨整合（上颌 1 枚，下颌 1 枚）。这 2 枚种植体的临时修复体发生了折断，口腔内不良咬合力造成了骨整合的失败。这 2 枚修复体并不在吸烟患者或糖尿病患者体内，种植方向也没有倾斜，也并非即刻种植于拔牙窝内的种植体。3 年累积存活率达到 98.74%（上颌 98.65%，下颌 98.82%）（表 2）。

在所有 26 个即刻负载的修复体中（上颌 12 个，下颌 14 个），6 个是粘结固位，20 个是螺丝固位，如表 3 所示。3 年累积存活率达到了 100%。

4 讨论

之前已经有文献报道过即刻种植体的成功应用。即刻种植中，如果拔牙窝骨壁与种植体间的缝隙< 2mm，螺丝型的种植体在该位点的骨结合与临床结果和成熟骨并没有差别。即刻种植时，拔牙窝骨壁与种植体之间的缝隙对牙槽骨高度和骨与种植体的结合程度有重要影响。如果这种缝隙的垂直向缺损≤ 2mm，往往可以看到自发性的骨愈合与骨整合。如果垂直向的缺损> 2mm，则需要考虑使用生物膜以及膜支持材料。

目前的研究进一步表明，在此种边缘缝隙中，牙槽骨的内侧缺损区有部分新骨形成而外侧皮质骨则大量吸收（12 个月颊侧吸收 56%，舌 / 腭侧吸收 30%），因此整个缝隙整体表现为颊侧与舌 / 腭侧的吸收。

植入种植体并未保证拔牙区硬组织的保留，颊侧与舌侧骨壁都产生了吸收。尤其在颊侧，骨吸收会导致部分边缘区的骨整合丧失。在新鲜拔牙窝植入种植体后的骨改建过程与在愈合好的骨质进行种植造成的骨边缘吸收有所差异。这可能就是导致部分种植体，尤其是下颌即刻种植体，发生龈缘退缩、暴露金属的原因之一。即使把即刻种植体植入得更深，1 年后仍然可能出现此种退缩。

5 结论

通过对 26 个临床病例连续 3 年的观察分析，我们证实在牙周受损患者进行上、下颌即刻负载是一种可靠的技术，对口腔的临时与最终修复重建都达到了 100% 的累积存活率，骨整合的累积成功率（98.74%）与延期负载相近。因此，即刻种植与用过渡性种植支持义齿进行即刻负载的技术最小化甚至消除了牙周损害患者无牙状态的时间。此项技术的优点主要包括减少了肿胀与无功能期的不适，同时减少愈合时间并优化了美学效果。



《口腔种植的软组织美学》

口腔软组织维护是关系口腔种植治疗成功与否的一个非常关键的因素，而这也常是临床的难点和重点。本书作者 Sclar 教授为世界知名口腔专家，他根据多年的临床经验编写成本书。书中主要内容包括：种植体周软组织结合、美学种植患者的系统评估、种植体周软组织处理的外科技术、生物胶原技术、种植治疗中的软组织移植、血管化骨膜 - 结缔组织（VIP-CT）瓣、美学种植治疗等。

主译：戈 怡 陈德平 审校：宿玉成 陈 波 定价：320 元

本书咨询、购买方式：北京市 100036 信箱 188 分箱，人民军医出版社国际口腔医学出版中心，杨 淮，邮编：100036，电话：135-2145-7428，E-mail：pumcp@126.com