应用引导性组织再生术治疗牙骨质撕脱：一例追踪随访三年的病例报告

Cemental tear treated with guided tissue regeneration: A case report 3 years after initial treatment

Hans - Peter Muller

原载 Quintessence Int 1999; 30: 111 - 115. (英文)

康 军 译　　欧阳翔英 校

摘要　牙骨质撕脱是一种少见但可能被漏诊的病变，它可能是牙周快速破坏的一个因素。本病例报告描述了对一名 50 岁女性下颌尖牙牙周病损的组织再生治疗。术前的 X 线片显示患牙骨下袋病损区中有一处小的牙骨质撕脱。用膜治疗这个三壁骨袋，并追踪随访 3 年。牙周袋深度减少 5.5mm，附着获得 3.5—4.5mm。标准 X 线片显示骨下袋有明显的牙槽骨新生，骨高度增加 1.6mm，而且还有一定宽度的角化龈形成。

在牙科临床工作中偶尔见到牙骨质撕脱现象。最近一些文献描述了这种少见但可能被漏诊的病变，并提出牙骨质撕脱是引起快速牙周破坏的一个可能的因素。如果牙周病变发展到牙骨质撕脱的部位，其病理进程会急剧加快。殆创伤可能是牙骨质撕脱的原因。

最有趣的是，牙骨质撕脱这一现象为大家所知是来自几篇文献报告，而这些文献是报告引导性组织再生术后的组织学观察，证明术后在原病变根面有新的牙骨质形成，并有新生牙周膜的主纤维埋入。组织学切片显示在牙本质和新牙骨质之间有一个人工间隙。本病例报告描述的是下颌尖牙自发性的牙骨质撕脱，并且描述了用引导性组织再生术对该牙快速进展牙周病损的治疗，并追踪随访 3 年。

病例报告

患者为一名 50 岁女性，全身健康，不吸烟。因治疗牙周炎就诊于德国海登堡大学牙周科。其主诉为右下尖牙松动加重。

上颌磨牙和双尖牙已于 8 年前拔除，其它牙 3 年前做过牙周翻瓣手术。随后用活动义齿修复上颌缺失牙，以两侧尖牙为基牙，基牙上使用双套冠附着体。下颌双侧第三磨牙和右下第二磨牙缺失，并发现有 5 - 6 mm 的孤立的牙周袋。

右下尖牙 Ⅱ°松动，近中可探及 8mm 深的牙周袋，牙龈炎症明显，探诊易出血，颊侧角化龈缺如(图 1)。

右下尖牙区拍 X 线片。拍片时使用带有自凝树脂殆面印迹的个体持片夹，以保证多次拍片时投照角度不变(图 2)。X 线片显示患牙近中面有深的骨下袋病损。牙根近中面中部可见一小的片状物。将该区域高倍放大后，显示其为从根面分离下来的碎片。此片状物不是牙石(图 2)。因此作出了牙骨质撕脱的初步诊断。

首先对患者进行基础治疗，所有患牙都进行了龈下刮

译者：北京医科大学口腔医学院
北京海淀区白石桥路 38 号 100081

图 1 右下尖牙术前临床表现。注意炎症的表现以及颊面角化龈缺如

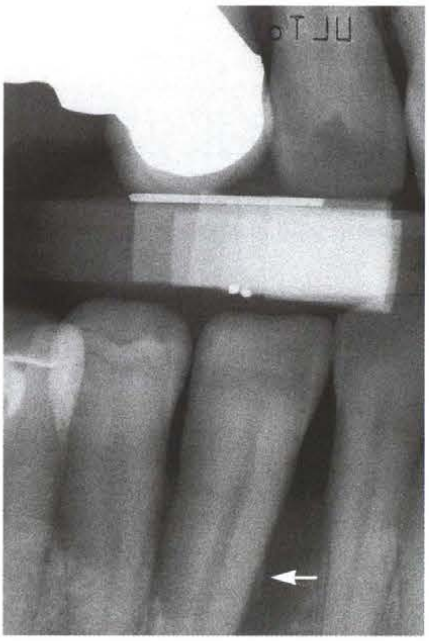

图 2(右) 右下尖牙 X 线片: 注意近中面深的骨下袋和骨袋中近中根面上的裂片(箭头处)

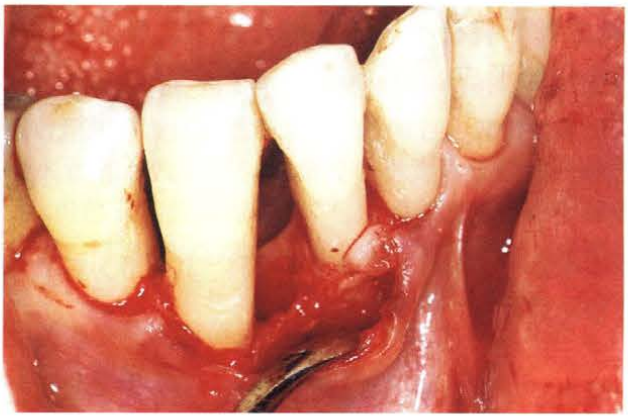

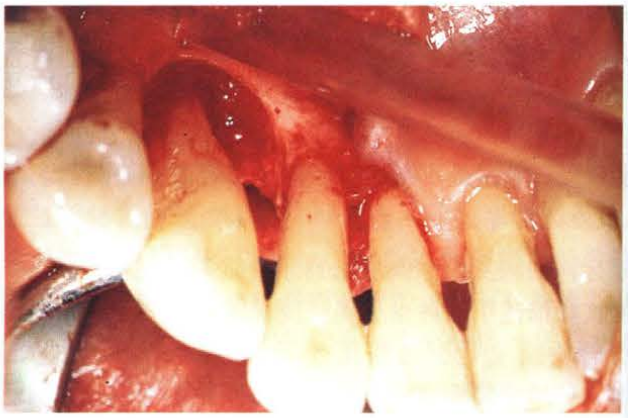

图 3a、b 术中去除肉芽组织后的情况

治和根面平整，然后对右下尖牙做了引导性组织再生术。图 3 显示在翻瓣术中去除肉芽组织后所见的三壁骨袋和凹坑状骨病损。术中没有试图去寻找 X 线片中所见的撕脱牙骨质。

术中对根面进行彻底刮治和平整,直到光滑为止,未做根面处理。骨缺损部位用聚四氟乙烯膜覆盖 (Gore - Tex, 后牙邻面型,3i/Gore)。由于颊、舌侧瓣的动度严重受限，瓣未能将膜完全覆盖(图 4)。

为预防术后感染,患者服用苯氧丙基青霉素(propici - llin)，每日 3 次，每次 700mg，服用一周。术后 6 周内，术区不刷牙，每天用 0.2% 洗必太漱口水含漱两次。 在前 4 周中,至少每周做一次专业牙齿清洁。术区伤口愈合顺利。术后 6 周时再次手术将膜取出。此后每 2 - 3 个月做一次牙周维护治疗(图 5)。

图 6 显示患牙在维护治疗 3 年后的临床情况，明显看出有宽约 1.5mm 的角化龈形成。新拍的 X 线片显示原病变处有明显的新骨形成(图 7)。釉牙骨质界与骨下袋底的距离由开始时的 11.0mm 减至 3 年后的 9.4mm。 X 线片上未显示新牙骨质撕脱。 表 1 显示

图 4　聚四氟乙烯膜放置后及瓣缝合后的情况。瓣未能完全覆盖膜

图 5　取出膜后 6 个月的临床表现: 炎症消失, 颊侧无角化龈

图 6　下颌尖牙术后 3 年的临床表现: 存在约 1.5mm 宽的角化龈

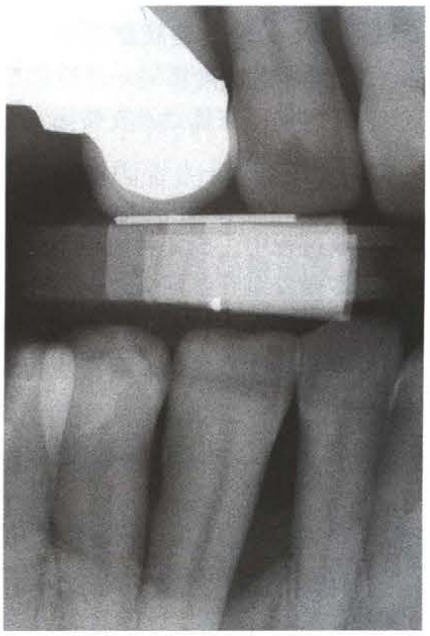

图 7(右)　术后 3 年的 X 线片: 显示有大量骨形成

表 1　右下尖牙引导性组织再生术后的临床指标变化

位点	牙周探诊深度(mm) 术前	术后 3 年	差值	临床附着水平(mm) 术前	术后 3 年	差值
近中颊	8.0	2.5	-5.5	-11.5	-8.0	+3.5
颊侧	3.0	1.5	-1.5	-7.5	-6.0	+1.5
远中颊	2.5	2.5	0.0	-3.5	-5.0	-1.5
远中舌	3.5	3.0	-0.5	-7.5	-7.0	+0.5
舌侧	7.0	1.5	-5.5	-11.5	-6.0	+4.5
近中舌	8.5	3.0	-5.5	-10.5	-6.5	+4.0

牙周探诊深度　PPD

临床附着水平　CA

该尖牙术前、术后的临床牙周状况。

讨论

本报告是用引导性组织再生术治疗牙周病损的 3 年随访病例。此病损本身可能由牙骨质撕脱共同引起。对于这种根面上的小片状物，易想到的鉴别诊断是牙石。然而，该区域高倍放大后清楚地显示它位于牙骨质内,是由根面分离而来的(见图 2)。但是由于缺乏组织学证据,牙石这一鉴别诊断仍不能完全被排除。

在未暴露的和暴露的牙骨质上出现牙骨质分离的现

象已有报道。在最近的一篇综述中，讨论了牙骨质撕脱和其它可能改变牙周病损内生态状况的因素。这些因素能使微生物增殖并引起活动性牙周炎。在本病例中，患者由于下尖牙松动而得以重视。由于患者承认有频繁紧咬牙，因此殆创伤可能在其中起重要作用。

牙骨质有几种不同类型，对此 Shroeder 已有详述。无细胞性外部纤维牙骨质主要覆盖于牙颈部和根中区。这是一层薄而致密的层板状化牙骨质(20 - 250μm)。由于其功能是支持固定牙齿，牙骨质中含有致密的穿通纤维束(夏伯氏纤维)。根尖和根分歧区根面覆盖的是细胞性混合性(外部和内部纤维)分层(无细胞性外部纤维牙骨质、细胞性内部纤维牙骨质或无细胞性内部纤维牙骨质）牙骨质。人类的牙骨质厚度不一（从 100μm 到 600μm 以上)，且矿化程度不同。牙骨质的主要功能是协调适应牙齿运动、修复以及支持固定牙齿(如位于顶部的外部纤维牙骨质)。

在牙根发育和牙骨质形成过程中，成牙骨质细胞分泌的纤维与未矿化的前牙本质胶原纤维混合之后，在不断矿化的前沿形成牙骨质 - 牙本质界面。缓慢形成的无细胞性外部纤维牙骨质与牙本质的结合可能更为牢固，比快速形成的细胞性混合性分层牙骨质与牙本质的结合要牢固得多。然而，对此还缺乏具体数据。

假设通过引导性组织再生术，来自存留牙周膜的细胞可在经过刮治和平整的根面上增殖，并形成有主纤维束插入其中的新牙骨质。关于这一概念，Schroeder 着重提出了几个生物学问题。特别令人感兴趣的是新形成的牙骨质（可能是一种厚度不一并含有细胞成分的修复性牙骨质）并不结合在牙根组织上（牙本质或旧牙骨质)，除非新生牙骨质形成前曾有表浅牙根吸收。因此，牙根面脱矿可能与牙根吸收的初期极其相似。然而，目前还没有可靠的临床试验证据来说明牙根面处理在牙周组织愈合中有何益处。

由于伦理学原因，很难获得人类牙周组织再生的组织学证据。已发表的几篇文章都报告在新生牙骨质与处理过的根面之间有裂隙，就如同牙骨质撕脱。人们假设这一裂隙是活检组织标本在石蜡包埋制作过程中造成的。另一方面，随机分组、严格对照的临床试验表明，引导性组织再生术的临床疗效取决于牙周病损的形态。基于这些研究，治疗成功与否似乎取决于病损的深度和膜下方血块的稳定程度。只要能经常性地激发患者保持良好口腔卫生，临床疗效的长期稳定性看来是好的。

尽管组织再生技术在临床常规应用已有约 10 年时间，但迄今为止，尚未见到文献中关于引导性组织再生术后牙骨质撕脱的报道。本病例报告表明，在可能因牙骨质撕脱导致牙周炎加速破坏之后，组织再生仍是可能的。术后 3 年获得了令人满意的疗效，未发现新牙骨质撕裂。然而，在世界范围内，每年有成百上千颗患牙接受引导性组织再生术治疗，因此应始终记住，再生治疗后牙骨质撕脱的可能性是存在的，牙科医生应对此现象有所了解。