译文

种植义齿，齿列矫正和部分活动义齿并用的咬合面再构成一例介绍

A Case of Occlusal Reconstruction with Tooth and Implant-supported Removable Partial Denture Following Orthodontic Treatment

加来庆久

原载 Quintessence Int, 2007, 26(3): 96-104.（日文）

杨 磊 译 姜 婷 审

作者简历

1991 年毕业于日本长崎大学齿学部，毕业后在大分大学医学部口腔外科工作 12 年。2003 年开设加来口腔。通过促进口腔健康使人们生活幸福是我们的追求目标，以临床的诊察和诊断为基础，学习各种各样的治疗技术，与全体齿科工作者一起追求牙科临床的真理和目标。

关键词 种植义齿；齿列矫正；部分活动义齿；咬合重建；临时修复体

1 引言

最近 10 年来，口腔医疗事业，特别是种植义齿技术有了飞速的发展，种植体表面处理，基台的改良，骨造成法的进步，也由于基础临床研究成果和经验的积累，使种植治疗的适应证不断扩大。与此同时，由于治疗方案和可选择的种类增多，使患者负担的医疗费用增加，患者在开始治疗前不能明确治疗目标和选择治疗方案的情况也很常见。本病例患者在治疗过程中逐渐增加了对口腔健康价值观的理解，逐渐获得了良好的医患信任。现在将下颌应用种植体进行牙列矫正，上颌应用种植义齿和部分活动义齿进行咬合面重建的经验介绍如下。

译者单位 永颜口腔
上海市长宁区水城南路 55 号 201103

2 患者基本资料

患者女性，为职业专科学校教师，59 岁 8 个月。主诉上颌前齿前突，无法正常咀嚼食物。全身既往史，5 年前患高血压，现每日早餐后服降压药物，血压可以控制在 130/80mmHg。内科医师的意见是可以接受口腔外科治疗。口腔科既往史，患者幼时曾多次接受龋齿治疗，15 年前因龋齿在附近口腔医院拔除了7 6 5|三颗牙齿，同时安装了部分活动义齿，由于存在异物感，所以一直未使用。1 年半前，左上固定桥损坏脱落以后，进食困难，上颚前齿也开始逐渐前突，于 2003 年 7 月 22 日初次就诊。由于需照顾双亲和家庭事情繁重，加上对口腔治疗存在恐惧心理，所以一直踌躇未来就诊。患者每天饭后刷牙，使用牙缝刷，口腔卫生意识并不算差，但是由于未掌握正确的刷牙方法，效果不好。虽然向

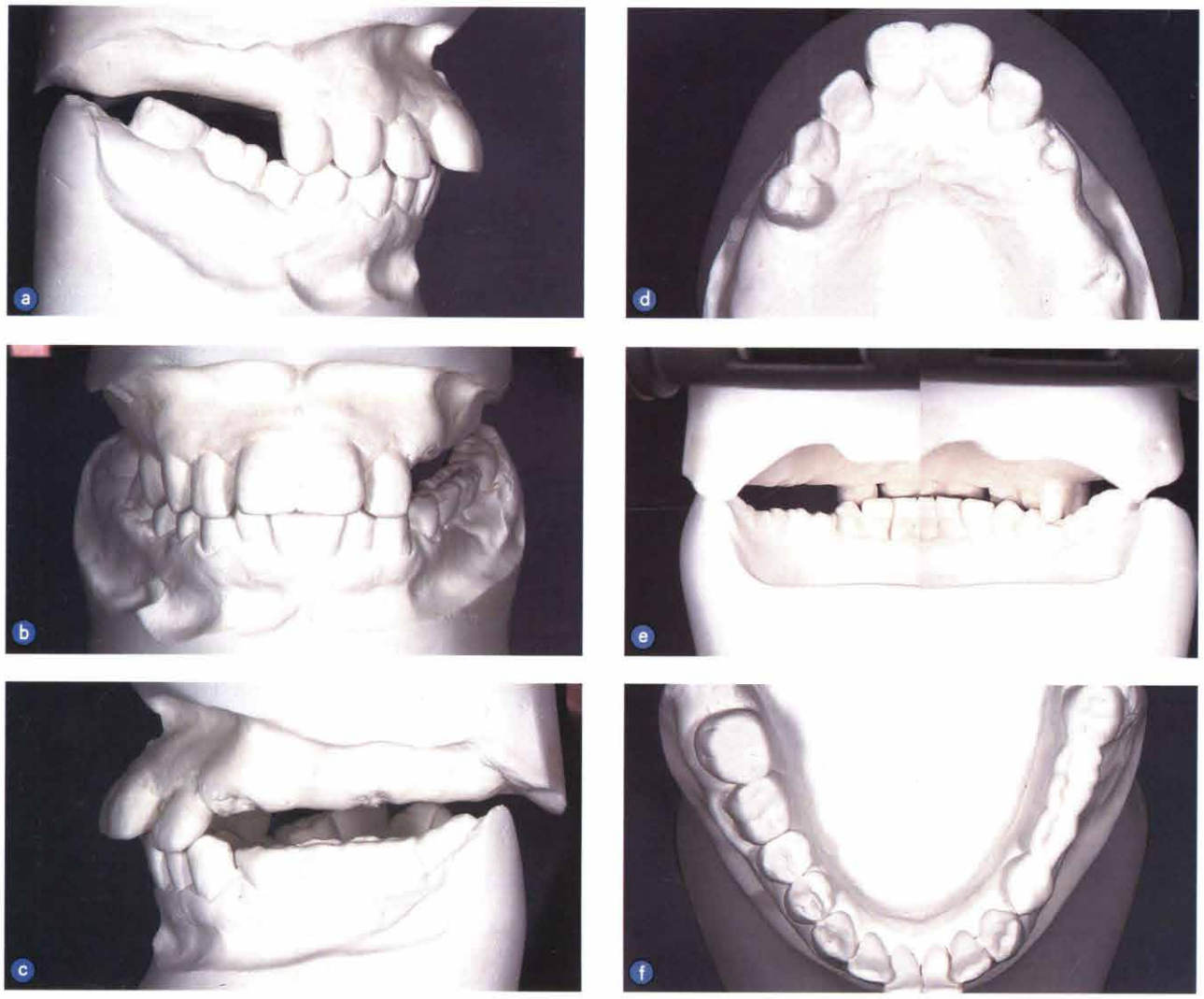

图1 初诊时口腔模型。磨牙区的垂直支持丧失，上颌前牙唇倾严重。⌊③456⑥桥体松动脱落。7 6|伸长，和上颌间的空隙狭小

患者说明了收集基本资料的目的和重要性，但是患者对前牙抱有劣等感，初诊时拒绝照相。

3 本病例的现症，问题和理想的治疗目标

3.1 现症和存在的问题

本病例的主要问题是：①由于臼齿缺失诱发的垂直和水平的合位变化的结果，引起上下颚前牙唇侧倾斜，丧失了磨牙区的垂直支持，前牙区的诱导（图1，2）；②刷牙方法不当，龋齿发病率高，引起全颚牙周炎；③由于家务事和工作忙，但更重要的是对口腔科治疗具有恐惧感，一直未能及时就诊。

⌊6是C4齿已不可能保存，⌈8为1度根分歧病变，特别是舌侧骨缘下深度龋，而且伴发根尖性牙周炎。

图2 诊时全景X线片。可见全颌中度水平骨吸收，1|1 2 3根管治疗不彻底，$\frac{2|2}{7\,6\,|\,8}$根尖可见与牙根膜相连的阴影。右侧上颌窦变大，如果做种植修复需要上颌窦提升手术。7|颌舌骨筋线比较明显，下方的骨形态可能有凹陷

$\overline{76}$|伴深达骨缘下的根分叉的深度龋齿，还有根尖性牙周炎，所以已无法保存。|3 虽然龋齿损坏严重，但如果施行牙冠延长术是可以保存的。所以最终诊断可以保存的牙齿为$\frac{4}{5}\frac{3}{4}$（图 3）。

3.2 理想的治疗目标

控制细菌性感染，首先对患者进行口腔卫生指导，同时治疗龋齿，根尖性牙周炎及边缘性牙周炎，进行口腔环境的整理。对于咬合力的控制，通过正

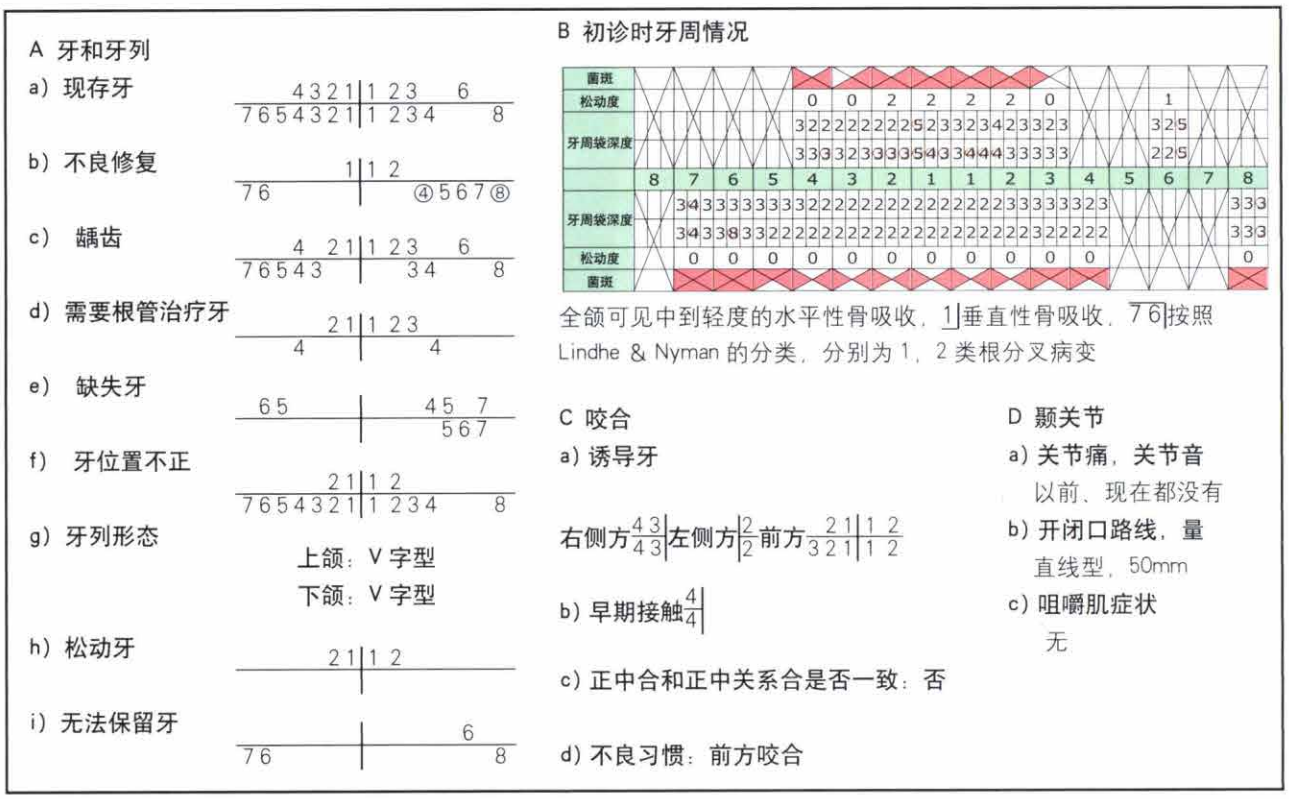

图 3 初诊时口腔状况

畸改善牙位置异常，赋予治疗性中心关系合，后牙支持，前牙诱导。

对本病例的下颚治疗方案，由于$\overline{76}$|伴深达骨缘下根分叉部的龋齿病变，以及有根尖周炎，$\overline{8}$舌侧有深达骨缘下的龋，且根管治疗困难。拔除了这些牙齿，磨牙区种植义齿修复，同时利用种植体进行正畸治疗，可以得到良好的预后。

对于上颚的治疗，如果患者希望上颚使用固定义齿修复的话，需提升左右上颌窦，种植固定修复，将来会变为全颌 Bone Anchored Bridge 修复（治疗计划 1，图 4）。如果患者选择活动式修复，预测将来会转变义齿，可采用治疗计划案 2（代表案治疗计划 2，图 5）。

4 患者选择的治疗和其相应的治疗目标与治疗计划

在患者第 1 次和第 2 次就诊时，已分别向其详细介绍和说明了治疗计划 1 和 2，在第 3 次就诊时患者由于费用的问题上颌选择了活动义齿，特别强调“首先希望解决上颌前齿前突的问题，然后再考虑其他部位的治疗”，所以上颌装上了咬合抬高式的可摘式正畸装置，通过功能，美学的诊断，咬合抬高量决定为颌架切牙指导钉在安静空隙的范围内增高 2mm。

矫正治疗开始后不久，$\overline{6}$|根分歧部病变急性发作，本想暂时保留使用，但只得拔除。从初诊开始经过了 3 个月，主诉上颚前齿前倾的状况有了明显的改善。患者希望讲解全颌为单位的治疗方案，由于在正畸治疗中颌位安定，牙齿松动也有了改善，感到上颌残留牙预后良好，再次解释了治疗计划。

患者的要求：①可以接受上颌将来会变为总义齿，但是下颌不接受活动修复。②因为费用的问题，尽量减少种植数量。③拒绝上颌窦骨移植。在治疗

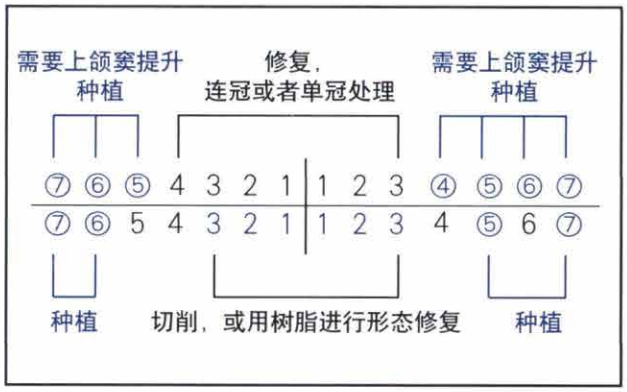

图 4　上颚使用活动矫正器，下颚使用种植义齿进行矫正，种植义齿根据骨量和骨质情况可植入 10 ～ 12 颗。上下颚修复到第 6 时，需要 8 颗种植体

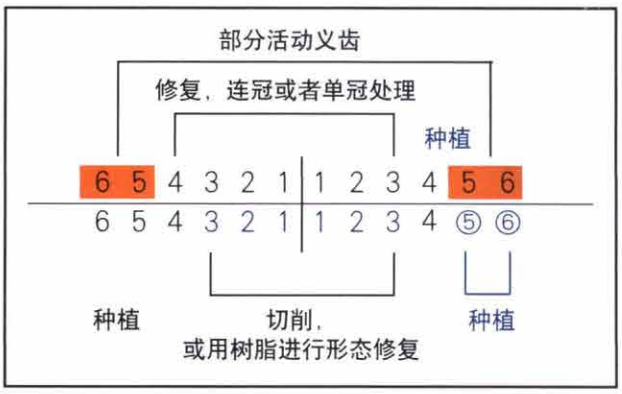

图 6　如果骨质良好，⌊4 植入 1 颗种植体，做单冠修复，这种设计对保存残留牙会有益处

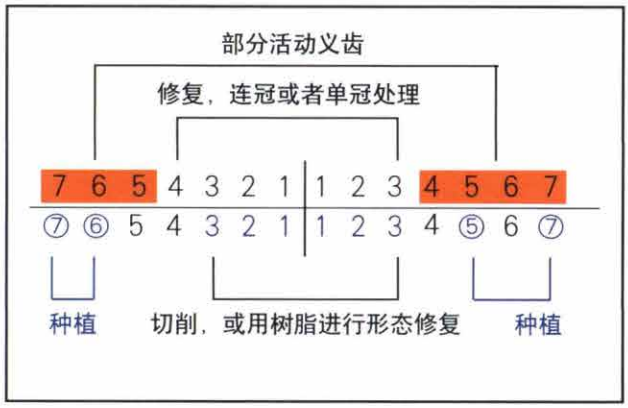

图 5　上颚使用活动矫正装置，下颚使用种植义齿进行矫正，需要 4 颗种植体，上下颚修复到第 6 时，需要 3 颗种植体

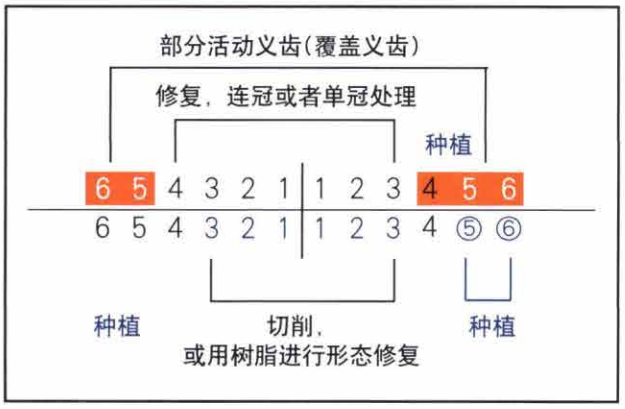

图 7　如果骨质为中等良好情况，向远中倾斜⌊4 植入种植体，应用磁性附着体制作覆盖义齿。这种设计对残留牙保留有益处

计划 2 中，最终决定上下颌修复到 6，符合患者要求。

这是考虑到：①为了获得修复空间两侧第 2 磨牙区必须消除大量骨质。②考虑前牙的正畸需要后拉的空间，第 2 磨牙的位置靠近磨牙隆起，将来清洁困难。③上下颚牙弓比较小，修复至第 1 大磨牙，机能恢复是足够的。④植入义齿越多，则费用越高。以上问题已向患者充分说明。

但是患者强烈希望虽然上颚将来会变为无牙颌，但通过治疗尽可能长地保留自己的牙齿，所以提出了设计治疗计划 3（图 6）。

笔者也有这样的一些临床经验，即与下颚比较上颚的骨量、骨质多种多样。所以种植备洞时，只有骨质良好时，种植上部修复单冠处理（治疗计划 3），皮质骨薄而且易碎，不宜做种植植入（治疗计划 2），骨质属于中间时，种植远中倾斜植入，应用磁性附着体支持覆盖义齿（治疗计划 4，图 7）。各种治疗方案均能完全满足患者的基本需要，此时选择治疗计划 3 的理由如下：

（1）患者下颌角呈锐角，咬合力小，上颚矫正治疗中颌位安定，没有明显的磨牙症状。

（2）由于经济方面的原因，以及不愿意接受上颌窦手术，上颚虽然只能在⌊4 植入 1 颗种植义齿，但是对残留牙的保存，咬合的安定会有帮助。

（3）摘下活动义齿时，左侧只残留⌊3 的话，颌位会向左后变化，残留前牙会受到侧方力量，导致将来的毁坏。如果种植修复⌊4，就可以保持磨牙区垂直支持，保持水平，垂直的颌关系，减轻对残留牙的负担。

5 治疗经过

5.1　初期上颌齿列矫正

初期治疗中，为了预防龋齿，牙周疾病首先进

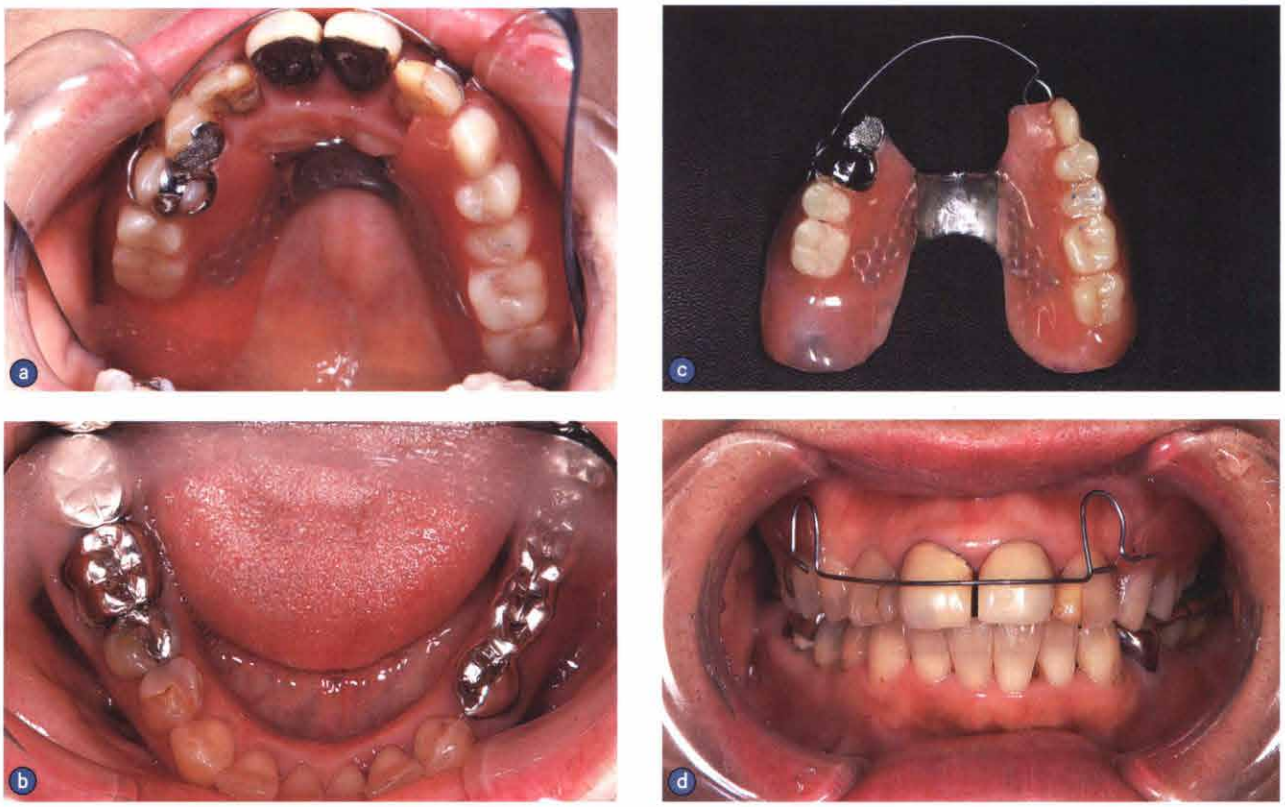

图 8 a–c. 上颌正畸开始后的照片。初诊 1 个月后，主诉上颌前牙的唇倾得到了很大的改善，这时患者终于答应照相；d. 活动矫正器

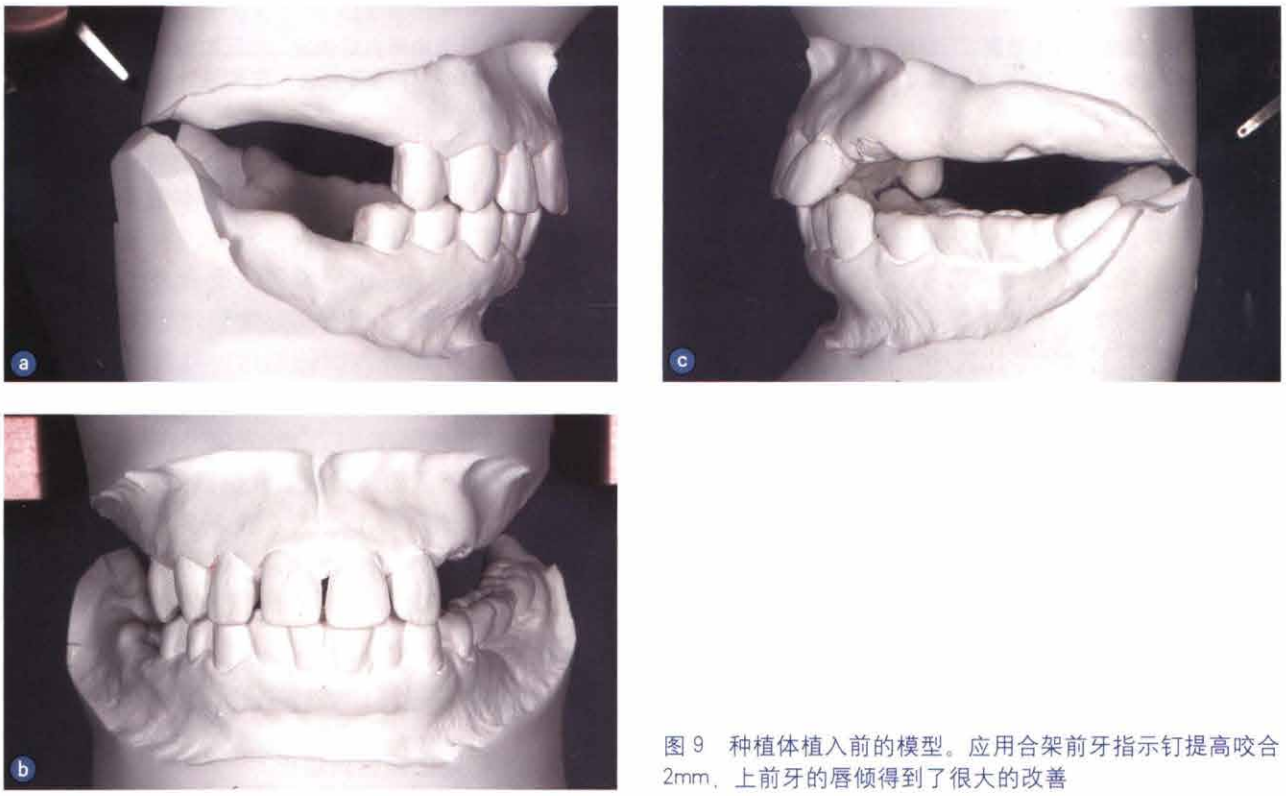

图 9 种植体植入前的模型。应用合架前牙指示钉提高咬合 2mm，上前牙的唇倾得到了很大的改善

行了刷牙指导，氟化物漱口，间食间饮的控制。这期间用临时冠更换了上颌前牙，$\overline{4|}$以便于根管治疗，上颌应用活动矫正器调整前牙的唇倾（图8，图9）。

5.2 种植体植入，下颌牙列正畸（图10，图11）

和患者商量决定在考虑计划2，3，4的前提下制作诊断用蜡型，这次下颌计划以种植体为支抗进行正畸治疗，种植位置必须进行周密地计划。

应用Smalley报告的方法制作了外科导板，完成手术，等待骨结合后开始牙列正畸。$\underline{|4}$备洞时，判定骨质2类，骨量也为2类。条件非常好，按照计划3植入了植体。在上下颌正畸治疗中，每次都应用Dawson法和3指法检查了正中关系合的位置变化。

5.3 前瞻性临时冠

在这个病例中，这个步骤非常重要。首先按照在正畸治疗中获得的正中关系合制作临时冠，临时过渡义齿。在观察期间注意美学，功能，合位的变化，

图10 正畸SET UP模型和诊断用蜡型。在模型上移动牙位后，进行蜡型制作。第2磨牙是为了向患者说明制作的，颌骨的大小，形态分析修复到6可以足够地恢复功能

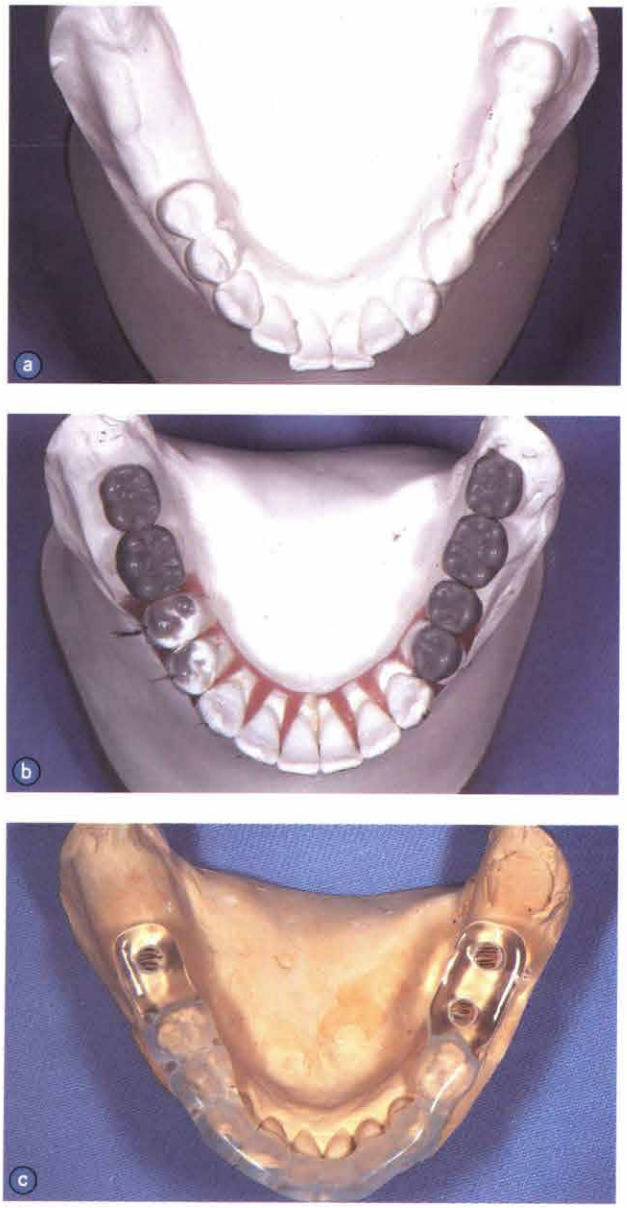

图11 决定种植位置。b. 正畸SET UP模型和诊断用蜡型，只有到这个状态才能决定种植位置。c. 以舌侧石膏为基准转移蜡型制作导板

正畸后牙位的变化，松动度的变化，⌊4种植体的状态。为了慎重观察，花费了 1 年的时间。在这期间，只在最初的 2 个月修整了上前牙若干的邻接面的松弛，合位稳定，特别是上前牙松动度更加改善，变为生理范围。

在临时修复期间，未发生一次脱落，破损。所以，最终修复选择了计划 3。再次评价是美学主要的问题，最终修复前，再次应用制作蜡型进行了研究（图 12）。

图 12 以最终修复体为基准制作临时修复体。⌊4最终基台上临时冠，进行观察

5.4 最终修复

最终修复时，除了⌈3以瓷贴面替换了树脂填充，所有的修复都按照计划实施了。上前牙，经过了 1 年临时修复的观察，力得以控制，松动度得到了改善，所以用了单冠处理。活动义齿设计尽量避免对残留牙，种植体的负担，应用舌侧基底支托，RPI 卡环，最终修复从初诊开始 2 年 1 个月（图 13，图 14）。

6 讨论

本病例最初的重点是从初诊开始的 3 个月间首先能解决患者主诉的一部分，于此过程中反复不断地对患者讲解关于龋齿和边缘性牙周炎的发生原因，治疗和预防方法，详细向患者说明造成现在状态的原因，预测治疗后的口腔状况，以及口腔卫生健康与全身状况间的相互影响等。其结果是提高了患者对口腔价值观的认识，从而加深了对全颚治疗的理解和决心。如果不是这样，那么残存齿将会迅速丧失，下颚也将会不保。

对于治疗计划中包括矫正治疗在内的全颚治疗的必要性，将采用和不采用种植义齿的优缺点不断地与患者交流和说明，在保留治疗计划 2 和 4 的前提下，如果骨质条件好的话按照计划 3 进行治疗。上颚骨质条件多种多样，骨皮质的厚度、硬度，海绵骨的血液供应状况、硬度等，有的像下颚骨一样坚硬，有的软得甚至难以相信。关于独立种植义齿的预后，是否会产生夜磨牙症，机能咬合时的力量强弱，中间牙列缺失还是游离牙列缺失，中心关系合和中心合是否一致，是否获得前牙诱导，骨量，骨质如何，活动义齿的设计是否正确，还有细菌性的炎症是否控制等，各种各样的因子相互复杂地联系着。现在还没有统一和明确的答案。

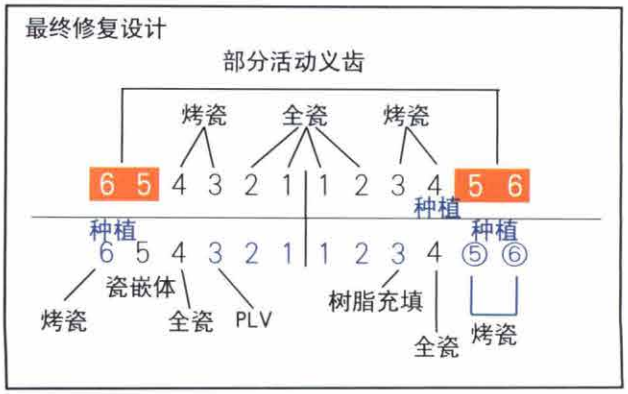

图 13 如果骨质良好，在⌊4植入一颗种植义齿，上部结构单冠处理。这样对残留牙的保护有益。PLV：瓷贴面

图 14　最终修复物安装时，患者对美学和功能两方面都得到满足。上颌4 3|3 4进行了牙冠预备，3 形成了舌侧基底支托窝，4 近中支托窝和邻接面板

本次的治疗选择是在综合考虑了上述患者正畸治疗中咬合稳定，不会产生明显的夜磨牙症状，治疗费用，外科的损伤，以及|4 通过种植修复后的恢复。加上临时必要的修复，至今已顺利地经过了 1 年 6 个月。在此期间没有发现合位向丧失垂直支持侧的偏移，和随之的牙齿位置的变化。相反，牙松动的改善，合位更加稳定。我想这是由于|4 种植义齿和修复做出的贡献。

因为作者以前经历过陶制人工牙脱离，蹦瓷。这次选择了硬质树脂牙，但是考虑其他修复体应用了烤瓷等瓷表面，陶制人工牙对咬合的稳定来说才是正确的选择。

考虑到夜磨牙对上颌前牙，种植修复的影响，夜间要求患者在活动义齿上佩戴颌垫保护。但是人工牙的磨损，义齿黏膜面适合度的变化是无法避免的。到现在虽然还未发现需要调整的地方。在回访时应全面详细地检查，在适当时期更换人工牙或衬底。检查咬合力是否异常增加，是否有上颌前牙的

再次唇倾，需要细心地观察植入深度较浅的下颌种植体周围的骨吸收，上颌种植修复体是否过度受力等（图 15 ～图 17）。

7 总结

近年来种植义齿领域急速发展，积蓄了越来越多的经验和科学依据。但是生物界中仍然存在许多未知。在这种情况下我们本以循证医学进行医疗，但是有时考虑到患者的种种条件和要求，量身定做也并无错误。

但是采取这样的治疗时，特别应努力做到诚实医疗，尽可能地与患者建立相互信赖的友好关系，执着地追踪预后是非常重要的。

8 致谢

非常感谢在对临床治疗的方法、理念一直给予我悉心指导的木原敏裕老师，船津昌利老师，MTIJ 的南昌宏老师，松川敏久老师，松本和久老师，技工担当山下和正医师，正畸担当加来贵子，以及我的诊所的员工（同仁）们。

9 审查和编辑委员的评议

9.1 A 审评委员

应评价之处

在患者磨牙区只有右侧前磨牙部一处，咬合崩溃的症状开始出现时，笔者把握现症，制定治疗方案和治疗实施是值得评价的。此例从初诊到最终修复完成历时 2 年 1 个月，是为了仔细观察，评价患者对治疗的生物学以及心理学的反应，慎重治疗所需要的。特别是对一些已经对口腔整体治疗过程不了解或还不太信任的患者，给予患者一定时间，使其不断了解和认识口腔医学的进展和治疗方案是非常必要的。

图 15 治疗结束后的全景 X 线片

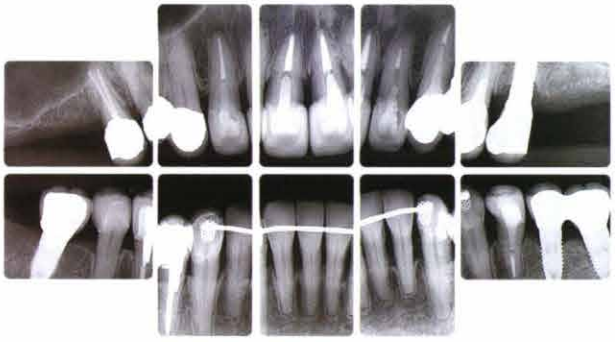

图 16 治疗结束后的 X 线片

菌斑																
松动度					0	0	1	1	1	1	0					
牙周袋深度					2 2 2 2 2 2 2 2 3 2 2 2 2 2 2 2 1 2 2 2 2											
					3 2 3 3 2 2 2 2 2 2 2 2 2 2 2 3 2 2 3 2 3											
	8	7	6	5	4	3	2	1	1	2	3	4	5	6	7	8
牙周袋深度				2 2 2 2 1 2 2 1 2 2 1 2 2 1 2 2 1 2 2 2 2 2 1 3 2 2 2												
				3 2 3 3 2 2 2 2 2 2 2 2 2 2 2 1 2 2 2 2 2 2 3 3 2 3												
松动度				0								0				
菌斑																

图 17 治疗结束时牙周检查表。全颌牙周袋稳定，均在 3mm 以内。上颌前牙松动度 1，PCR17.2%，有稳定的改善（担当齿科卫生士 室すずか）

应改善之处

本病历属于臼齿部咬合崩溃进行中，种植修复的目的是使其获得咬合支持。根据患者要求在上颚磨牙区未能做种植义齿，考虑到活动义齿咬合支持困难的问题，治疗的结果只是下颌避免了活动义齿。如果是这样的话，下颌种植的颗数可以减少，下颌磨牙是否应该保留。

今后的课题

与术前比较，只增加了左侧第一前磨牙一个支撑点。咀嚼以左右第一前磨牙部为中心，是否安定需要观察。失活牙多，且咬合面使用瓷，牙根破折可能发生。在缺损牙列中哪颗牙是重要牙，为了保护它，考虑拔髓，连接等方案也非常重要。患者今后状况。

9.2 B 审评委员

应评价之处

本病例在治疗过程中医师不仅仅只是把学到的技术按照使用说明书样的应用，而是充分利用了自己丰富的临床经验根据患者的具体情况制定出多种详细的治疗方案，这种为患者着想的态度值得评价。并且，利用种植正畸，从（活动义齿 or 种植义齿）到（活动义齿 and / or 种植义齿）为种植修复带来了新的选择。

应改善之处

（1）从齿冠—齿根比考虑，上颌前牙应用全瓷单冠修复的预后留下了不安的因素。这种情况推荐用金属烤瓷连冠。

（2）⌊4 种植的有效性，必要性留下了疑问。黏膜支持，牙根膜支持，骨支持三者固定在一起，它的安全性还未得到证实，所以应用磁性附着体，覆盖义齿修复。

（3）种植体水平植入位置良好，垂直植入的深度不够，这是根状种植体植入时应注意的。

今后的课题

口腔科医师在多学科综合治疗时需要学习许多专科的知识，只有掌握了各种知识和专门技术，才会得到理想的治疗效果。可怕之处在于各个学科的技能直接影响整体的治疗结果。希望今后更加努力，更多地掌握各种成熟的技术。

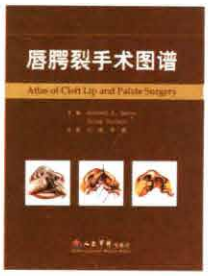

《唇腭裂手术图谱》

作者 Kenneth E.Salyer，医学博士，国际公认的颌面外科专家和学术带头人，国际颌面外科学院和达拉斯医院唇腭裂治疗中心的创始主席。主译者为石冰教授，医学博士，现任四川大学华西口腔医院唇腭裂外科教授、博士研究生导师、唇腭裂外科主任、华西口腔医学院及口腔医院副院长、美国微笑列车西南西北片区专家组组长、全国唇腭裂学组组长。

书中共分 7 个章节，分别介绍了单侧唇裂唇鼻畸形的初期修复、单侧唇裂术后继发唇鼻畸形的二期修复、双侧唇裂唇鼻畸形的初期修复、双侧唇裂修复术后唇鼻畸形的二期整复、腭裂整复术、咽成形术以及单、双侧唇腭裂伴发骨性畸形的矫正。书中图文并茂，详细呈现了唇腭裂整复的治疗过程。希望这本书为我国广大从事唇腭裂临床治疗的医师提供有益的参考，丰富广大同仁对唇腭裂的认识，使大家结合各自的经验与理论，从本地、本单位的实际情况出发，不断提高唇腭裂治疗水平。

本书 60 万字，大 16 开，精装，定价 288 元，策划编辑：张怡泓。