用小钛钉固定不可吸收屏障膜的进展与临床应用

Development and clinical application of titanium minipins for fixation of nonresorbable barrier membranes
Axel Kirsch, Karl L, Ackermann, Markus B, Hurzeler, Walter Durr, Dietmar Hutmacher
原载 Quintessense Int 1998; 29: 368-381.（英文）

胡秀莲 译　林 野 校

摘要　引导骨组织再生膜技术在口腔颌面外科领域的临床应用，包括种植体周萎缩后骨缺损的重建及覆盖骨内种植体未完全被骨覆盖的部分，以达一期愈合，可用不可吸收的聚四氟乙烯膜（e-PTFE 膜）。在过去的几年中，金属固定系统已成为骨膜缝线固定膜的补充甚至替代。现报导应用钛钉固定膜的 5 年临床结果。应用钛钉限制了膜与周围骨的相对运动和/或膜与周围软组织瓣的相对运动。而且，钛钉扩大了膜的应用范围。但要使其达到临床固定有效并保证膜的生物功能并非容易，尤其是局部解剖复杂的骨缺损。

在过去的 5 年中，通过引导骨组织再生技术控制再生过程已成为可能。大多数临床试验，包括不可吸收性聚四氟乙烯膜，表明如选择合适的病例及骨缺损的形状适当，该技术在口腔种植领域临床应用行之有效且结果可靠。

有足够骨量是骨内种植体获得长期好的预后的最重要的先决条件之一。生物学上的再生被定义为修复或重建受损伤的萎缩的或缺损部分的活性组织。引导骨组织再生技术的目的是在形态上及功能上重建各种不同骨缺损。引导骨组织再生技术原理为应用膜或箔作为屏障以阻挡软组织长入骨缺损处。通过膜的保护，加之采用正确的外科技术及选择合适的适应证，使骨缺损愈合。

根据骨缺损量及骨结构不同，不可吸收性膜可以与自体骨或人工合成骨代用品联合应用。Hardwick 等指出为提高引导组织及骨再生技术，膜必须具备 5 项重要特征：生物相容性，可靠性，能与组织结合，易于临床应用及能维持空间。许多作者描述过应用聚丙烯酸或钛加强的 e-PTFE 膜的动物实验可在机械张力下维持空间。

各种金属固定系统在临床条件下支持不可吸收性膜，特别是在具备上述 5 个特征中的 3 个：易于临床应用，维持空间及与组织结合。用以固定不可吸收性膜（Friatec）的 Frios 系统包括钛钉（图 1）及应用它所需要的器械（图 2）。膜固位钉应用国际标准的钛合金制成。钛钉直径 0.5mm 顶部极平，透镜状，固位嵴直径为 0.6mm（图 1）。膜钉可直接通过膜而钉入松质骨或相对柔软的骨内；在较硬的皮质骨则需预备 0.4mm 洞，再钉入钛钉。

在过去的 5 年中，有 500 多位病人在私人联合诊所及 Freiburg 的 Albert-Ludwigs 大学的牙科修复门诊接受这种治疗。每一病人应用 3 枚以上的小钛钉固定 e-PTFE 膜。临床上应用了 140 000 多个这种膜钉。下面的病例报导虽然代表性有限，但提供了应用不可吸收性膜与膜钉的一个总的看法。

译者：北京医科大学口腔医学院
北京海淀区白石桥路 38 号 100081

图 1　小钛钉近观

图 2　FRIOS 系统

病例报告

病例 1

图 3 为一描述应用引导骨组织再生技术，及同期在萎缩的牙槽骨内植入种植体的简图。病人为一 38 岁男性病人，左上中切牙颊侧牙周组织大部分缺失。经过口腔卫生清洁阶段后，计划应用牙周外科手术治疗。翻开粘骨膜瓣后发现牙周组织再生的成功率很小（图 4a）。因此，拔掉中切牙，即刻于拔牙窝内植入一枚 IMZ 种植体，长为 15.0mm，直径为 4.0mm(Interpore International)。种植体植入后，有 5.0mm 的钛喷涂的种植体表面暴露(图 4b)。缺损处水平向宽 5.0mm。缺损处用异体的 Bio Oss(Osteohealth) 材料添满，修剪 e-PTFE 膜，使之适合伤口大小，之后应用小钛钉固定(图 4c)。

经过 6 个月的愈合期，去除膜并于种植体上旋入牙龈愈合基台(图 4d)。3 周后，取印模及模型，上半可调节式殆架，记录牙殆记录及面弓记录。技工制作金属烤瓷单冠并粘结于种植体上(图 4e、f)。

病例 2

55 岁多牙缺失的女性病人，下颌骨大面积缺损(图 5a)。

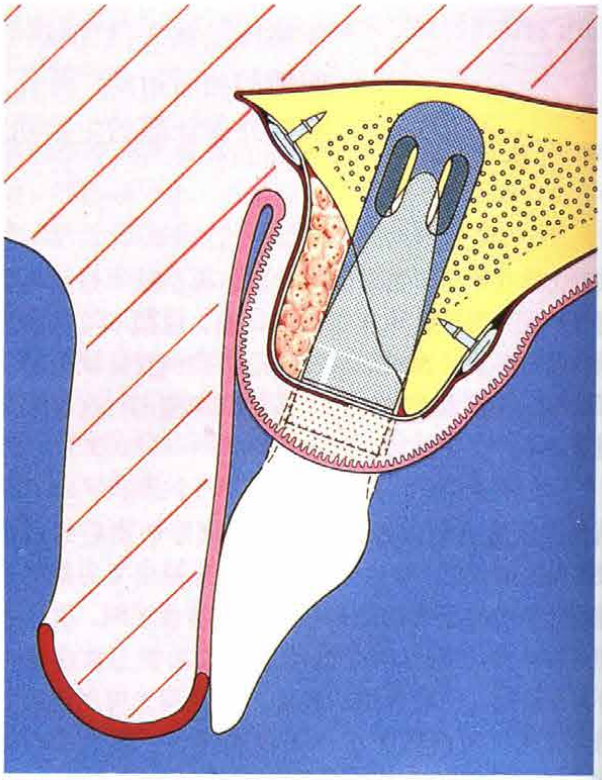

图 3　垂直向骨及牙槽嵴萎缩同期植入种植体及膜覆盖的简图

病人希望上颌及下颌能用固定修复体修复。由于邻近缺损处的右下颌侧切牙无龋坏，第三象限内的修复体要保留，故适合用种植体支持的修复体。

术前 X 线片示存留的骨不足以支持种植体 。因此，从

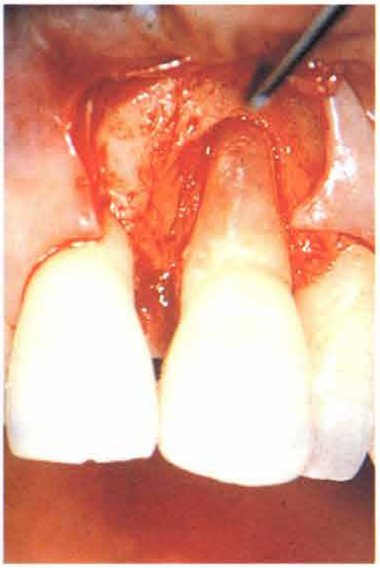

图 4a 拔牙前情况，左上颌中切牙唇侧垂直向骨大量缺失

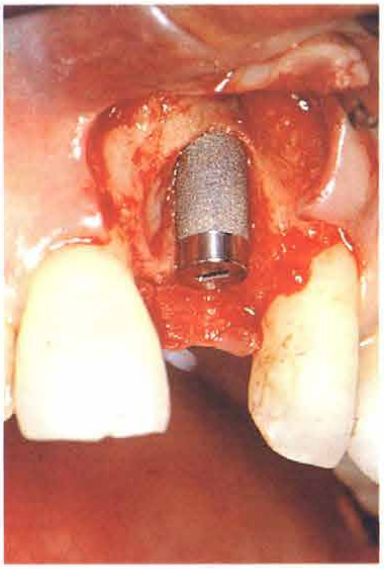

图 4b 即刻植入一枚 IMZ 种植体(直径 4.0mm，长 15mm)

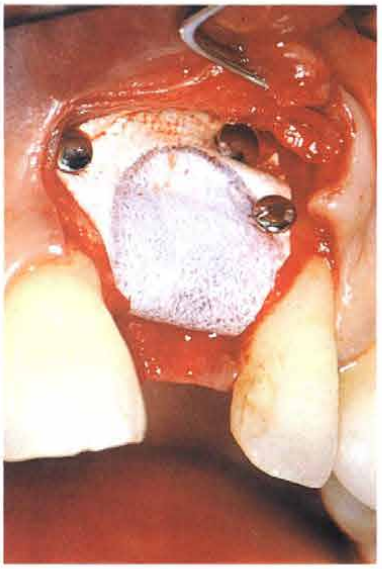

图 4c 种植体暴露处以 BioOss 充填后盖 e－PTFE 膜，小钛钉固定不可吸收性膜的前庭沟及腭侧部分

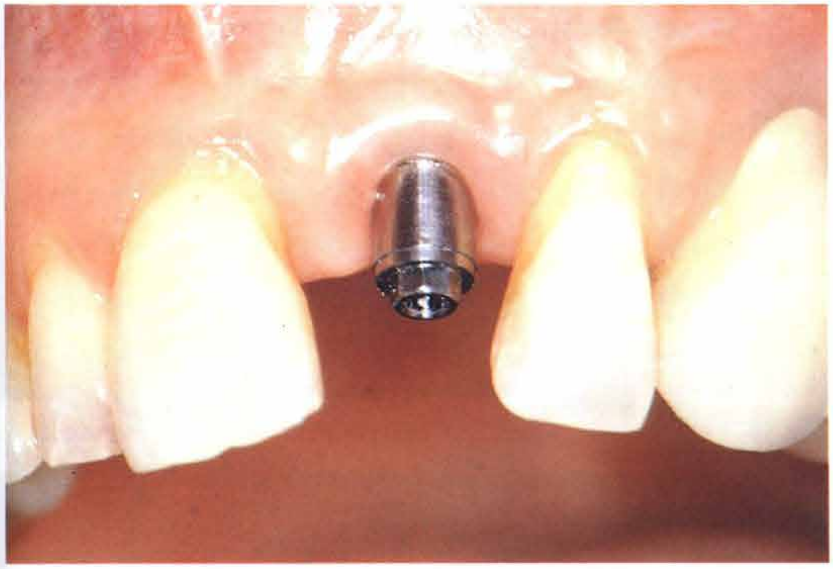

图 4d 术后 6 个月，取出膜 1 个月后，暴露种植体。注意种植体周软组织无炎症及其外形。于种植体上旋入直的美学基台

磨牙后垫处取一块自体骨，并用 Corticofix 螺钉(Altatec)固定于缺损处(图 5b、5c)。单皮质植骨块边缘(图 5d)用异种骨代用品充填塑形(图 5e)。整个术区用 e-PTFE 膜覆盖并用小钛钉（颊侧 5 枚，舌侧 2 枚)固定(图 5f)。伤口用粘骨膜瓣关闭。

经 5 个月的愈合期后，翻起粘骨膜瓣，去除 e-PTFE 膜，植入 3 枚种植钉(图 5g)。植骨使种植体能植入理想的修复位置。X 线片示加高的下颌牙槽嵴，Corticofix 螺钉在生物力学上稳定地固定单层皮质骨，及 7 枚小钛钉稳定地固定膜(图 5h)。

病例 3

40 岁女病人因左上颌尖牙脓肿来诊（图 6a)。牙齿松动，用 Peritest(Siemens)测量值为 3。进一步检查发现牙齿敏感性增加。术前 X 线片示牙齿周围骨严重萎缩(图 6b)。

采用与病例 1 相同的治疗计划。拔除牙齿，4 周后翻

图 4e　粘结种植体支持的金属烤瓷冠

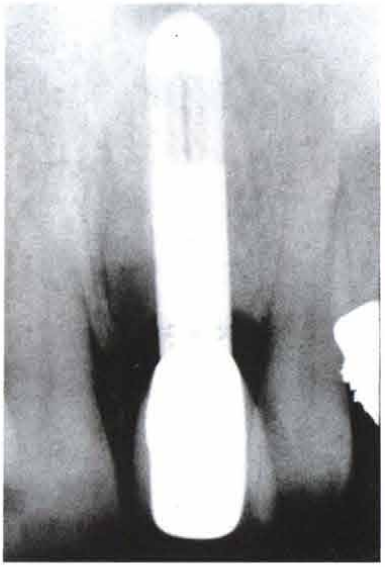

图 4f　术后 1 年 X 线影象，可以清楚的看到上颌牙槽骨边缘的轮廓及种植体的各组成部分

图 5a　上颌植入种植体之前及下颌未行块状植骨加高术之前的情况

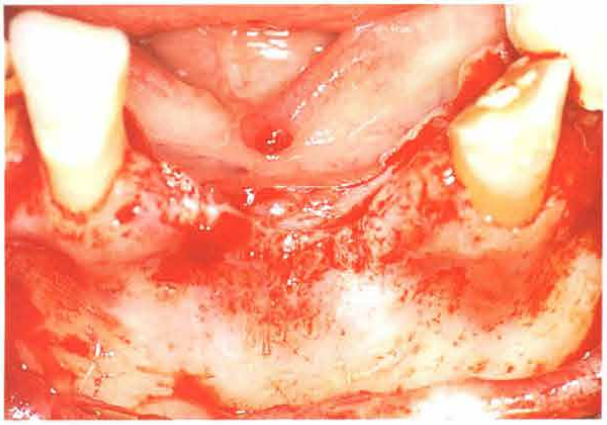

图 5b　术中见下颌前部牙槽嵴严重萎缩

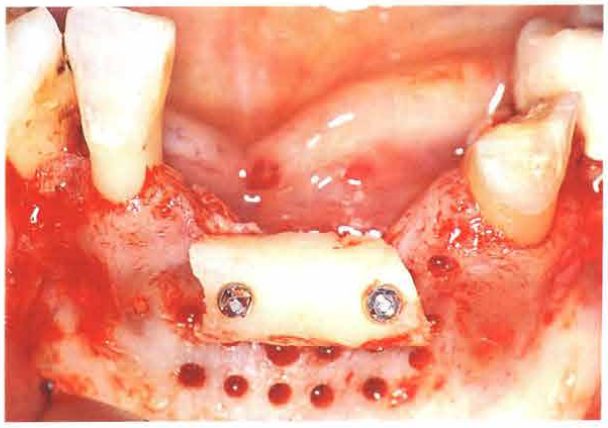

图 5c　从磨牙后区取单层皮质骨块，以 2 枚 Corticofix 螺钉穿皮质骨将植骨块固定在生物力学稳定的位置

图 5d　切向观骨缺损及单层皮质骨块固定

开颊侧及舌侧粘骨膜瓣，植入骨内种植体。种植体肩在邻牙釉质边缘下 3.0mm(图 6c)。应用异种骨代用品及 e-PTFE 膜的引导骨组织再生技术治疗，用 5 枚小钛钉固定膜(图 6d)。

8 个月后翻瓣，去除膜及小钛钉。膜下组织不易探入。临床上见 BioOss 颗粒再生为硬组织（图 6e）。种植体植入后 12 个月，X 线片示种植体及粘结于其上的牙冠，可见矿化的组织直接与种植体表面接触(图 6f)。

临床仔细观察发现，引导骨组织再生手术及软组织手

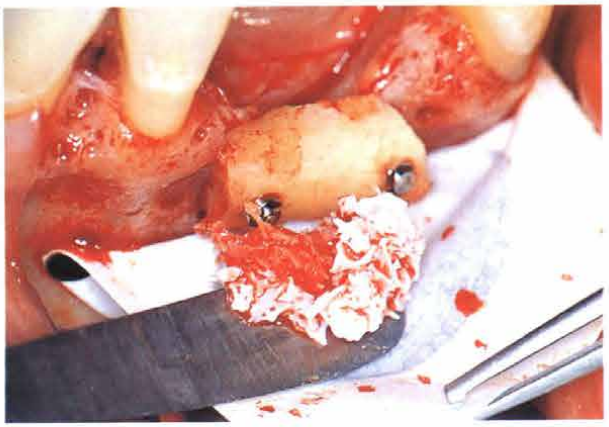

图 5e　应用自体骨及 BioOss 人工骨代用品混合塑形膜下骨边缘

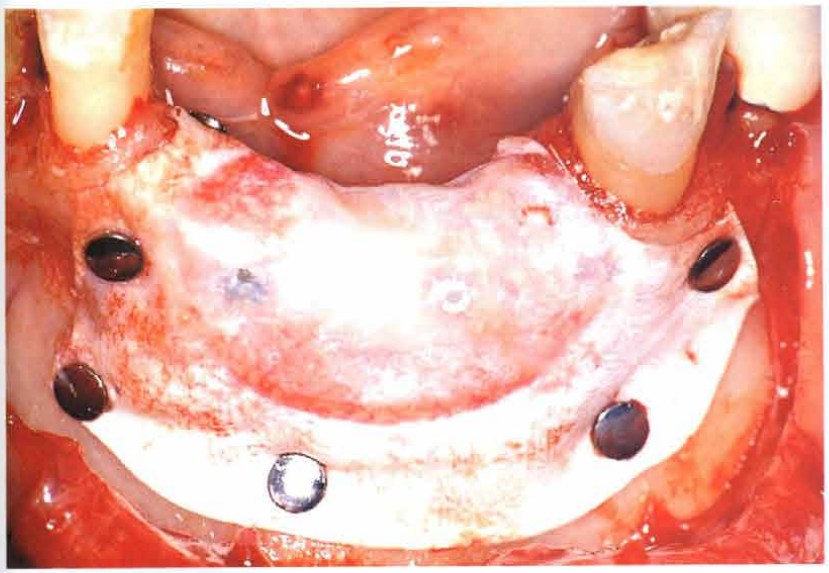

图 5f　单层皮质骨块及加高材料完全用 e-PTFE 膜覆盖及封闭。临床要求对膜行生物力学固定，唇侧 3 枚钛钉，舌侧 2 枚

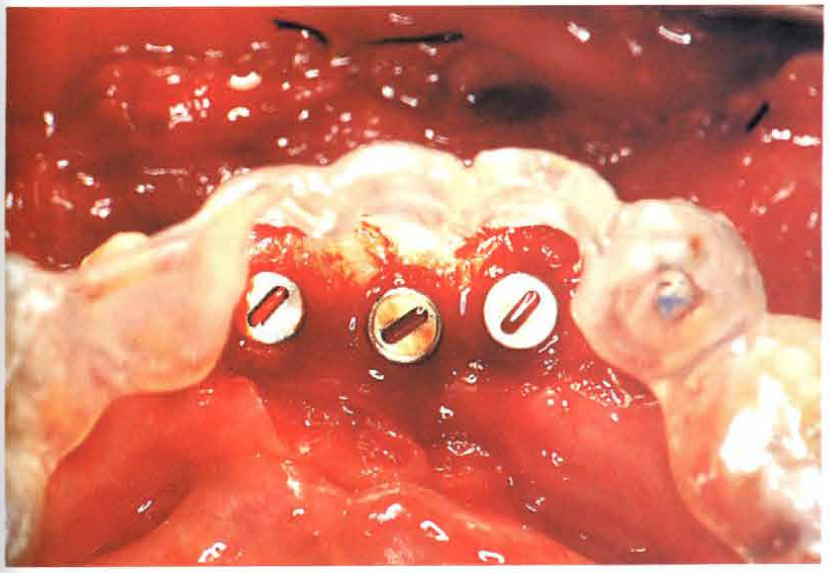

图 5g　6 个月后，加高的牙槽嵴及植入的 3 枚 IMZ 圆柱状种植体

图 5h　咬合片显示骨块 Corticofix 螺钉及小钛钉

图 6a　左上颌尖牙脓肿，牙齿松动度为 3 级，敏感性实验该牙齿为阳性

图 6b　X 线片显示牙的大部分支持骨缺失

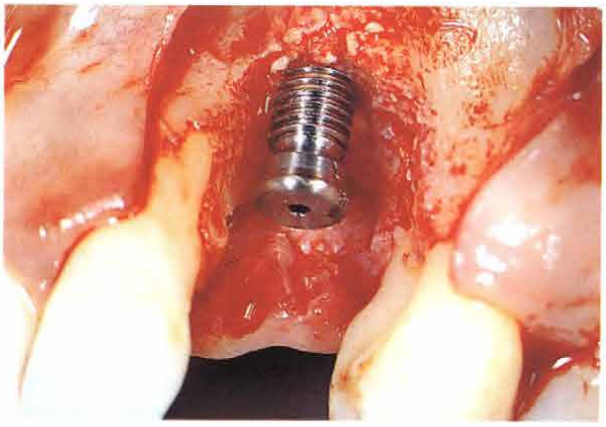

图 6c　拔牙后 4 周，向颊舌侧翻起粘骨瓣，植入 1 枚骨内种植体，种植体肩位于邻牙釉牙骨质界下 3.0mm

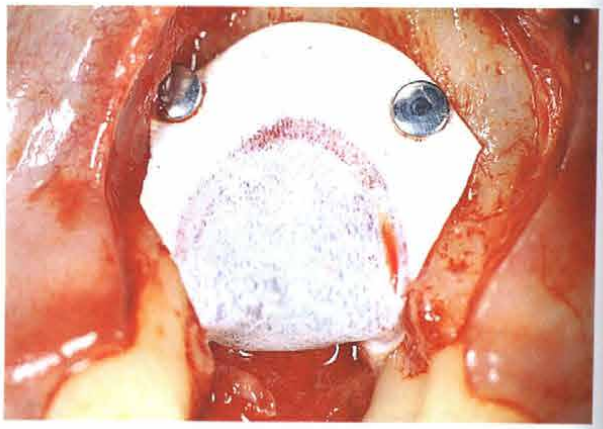

图 6d　缺损处以 BioOss 颗粒充填并用 Gor－Tex 膜(WL Gore)覆盖，膜在颊舌向以小钛钉固定

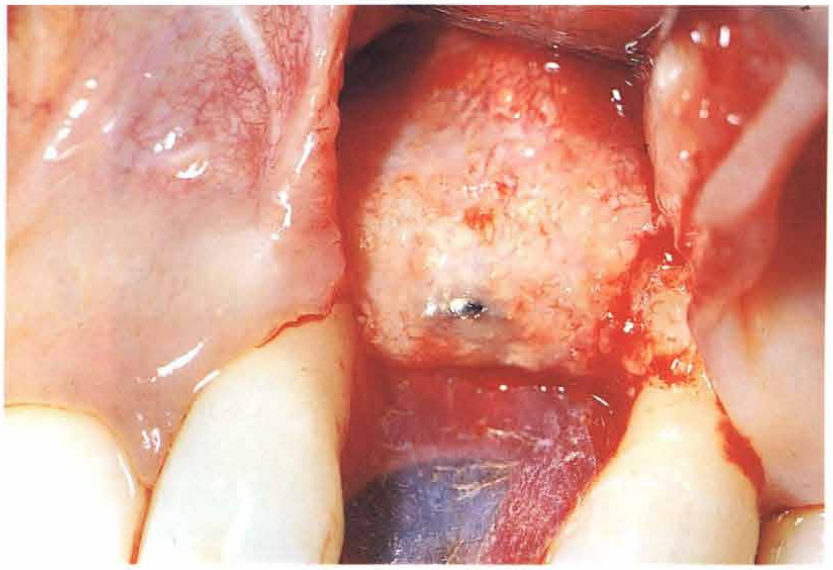

图 6e　8 个月后去除膜，单纯 BioOss 颗粒再生为硬组织

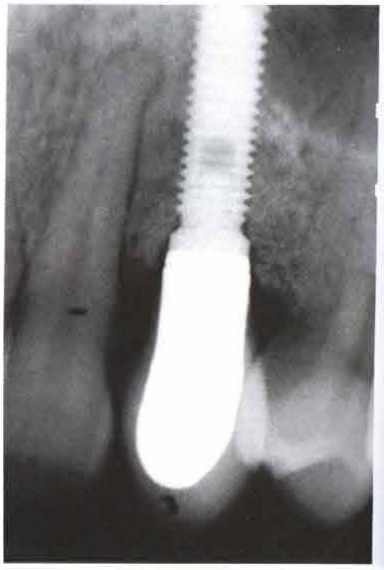

图 6f　种植体植入后 12 个月，X 线片显示再生区矿化组织直接与种植体表面接触，牙冠已修复

图 6g 前面观牙列，见牙槽嵴加高术后，左上颌侧切牙与尖牙间的牙龈乳头丧失。尖牙颊侧的牙龈已再生

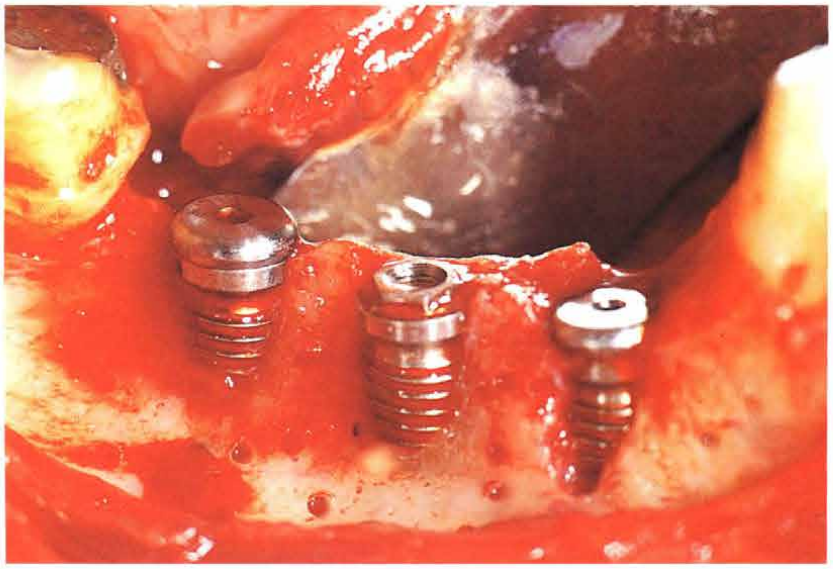

图 7a 3 枚 Branemark 骨内种植体植入大面积缺牙区已代替折断的金属烤瓷桥，缺牙区冠向牙槽嵴明显变窄，每种植体颊侧都有几个螺纹暴露

术后，左侧侧切牙与尖牙之间的牙龈乳头丧失。虽然如此，治疗后美学效果明显提高(图 6g)。

病例 4

38 岁女性病人在第 4 象限内有一金属烤瓷固定桥出现问题，经过大量的咨询后，病人希望做种植体支持的固定修复体。于是决定在缺牙区内植入 3 枚种植体。种植体的位置由修复体预定的位置决定。由于牙槽嵴的形态不好，每个种植体都有一些螺纹暴露在骨外（图 7a)。用异种骨代用品充填缺损区后，覆盖 e-PTFE 膜，用小钛钉及种植体中央封闭螺钉固定（图 7b)。

伤口在无并发症情况下愈合，8 个月后组织再生完毕（图 7c)。去除膜及小钛钉后，硬组织不易探入（图 7d)。对骨再生处骨组织活检证明 BioOss 颗粒直接与新骨接触(图 7e)。之后在 3 枚骨内种植体上行金属烤瓷修复(图 7f)。

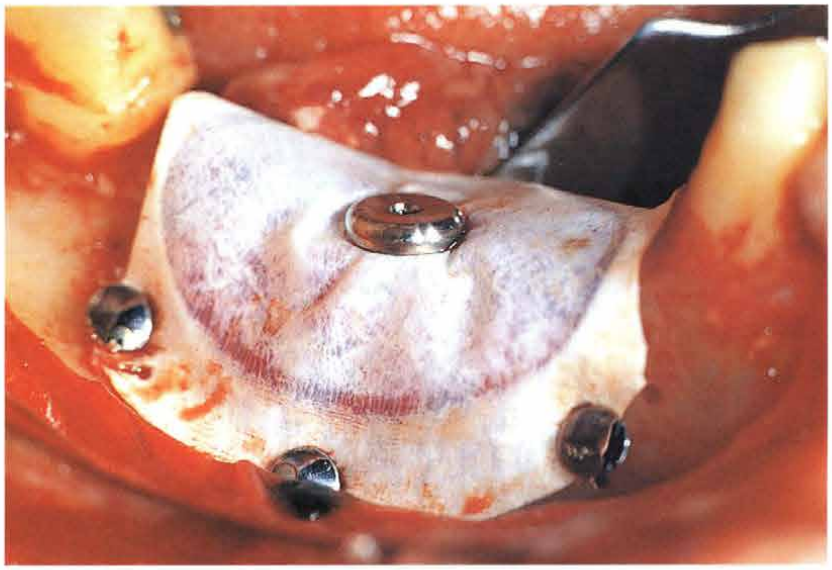

图 7b 缺损处以 BioOss 充填并覆盖 Gore - Tex 加高膜，以小钛钉及种植体中央螺钉固定

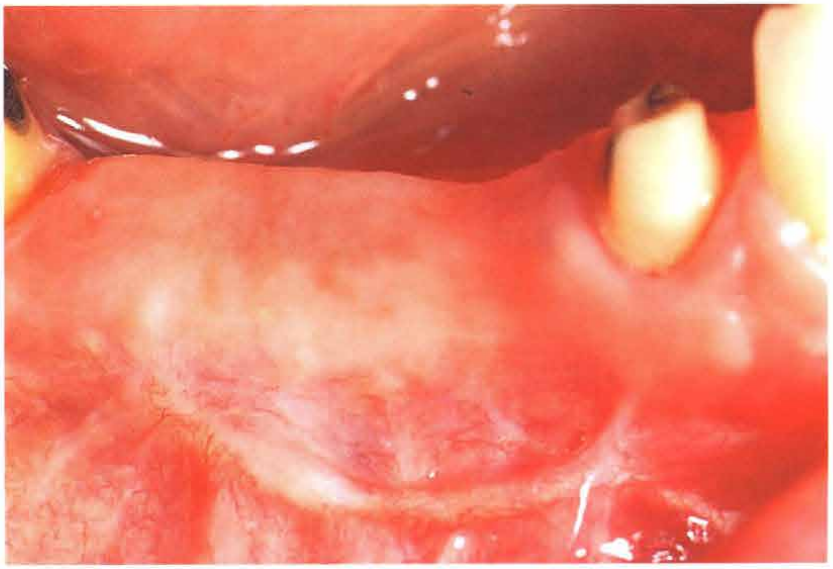

图 7c 种植后 8 个月，种植体及膜在无并发症的情况下愈合

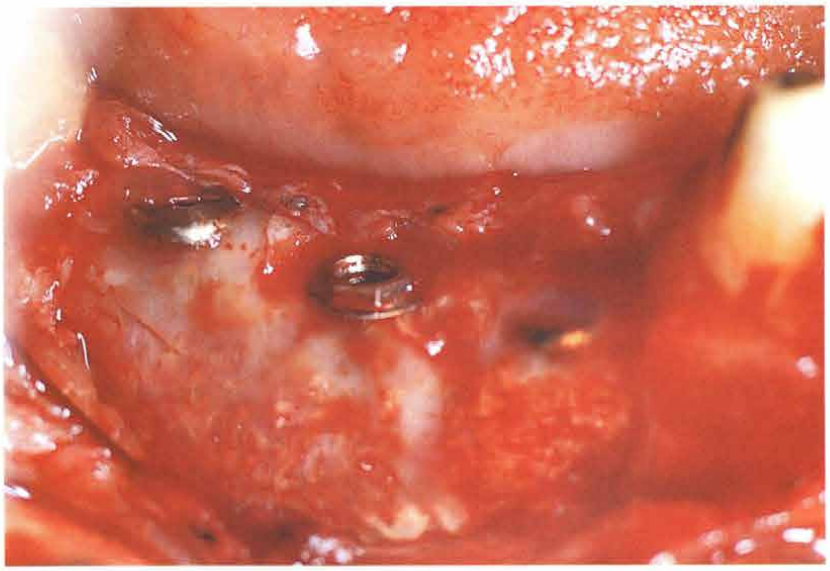

图 7d 去除膜后见临床上健康的硬组织

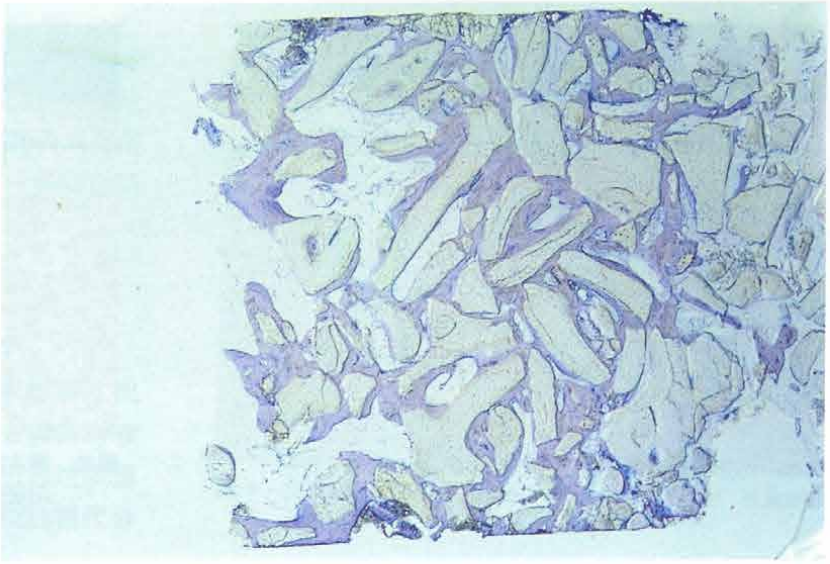

图 7e 于图 7d 示的硬组织处取活检并做组织学检查，见 BioOss 颗粒埋于新骨内（薄切片技术，甲苯胺染色，原始放大率 ×2）

图 7f 植入 3 枚种植体后颊侧观金属烤瓷修复体

讨论

在过去 5 年中，有许多关于引导骨组织再生技术中不可吸收性膜临床应用的报道。e-PTFE 膜需要一种能在多方面适应颌骨的形状的骨诱导或骨引导材料。这些材料在修复种植体周的骨缺损的同时防止膜塌陷。

膜准确地覆盖缺损处很重要，这可以防止覆盖的粘膜接触骨，使粘膜不干扰新骨再生。应用高度剖光的小钛钉固定不可吸收性膜，使膜能很容易的固定于骨组织表面。当应用不可吸收性膜，如 e-PTFE 膜，通过钛钉固定，膜象支起的帐篷覆盖在骨缺损处，这样可以达到彻底封闭及防止膜起皱堆积。图 8a 到 8d 示用小钛钉固定膜及骨再生过程。

膜的应用改变了软组织伤口愈合的条件。由于软组织被隔离不与骨接触，因此软组织瓣的一期愈合依赖于软组织瓣充足的血循环。应用膜钉与应用骨膜缝合线相比，简化了切口技术及切开的过程。曾经最常描述的术后并发症，如膜暴露、裂开及牙龈退缩，在应用膜钉后减至最小。当种植体同期植入时，骨内种植体的封闭螺钉也可起固位作用（见图 7a – g）。

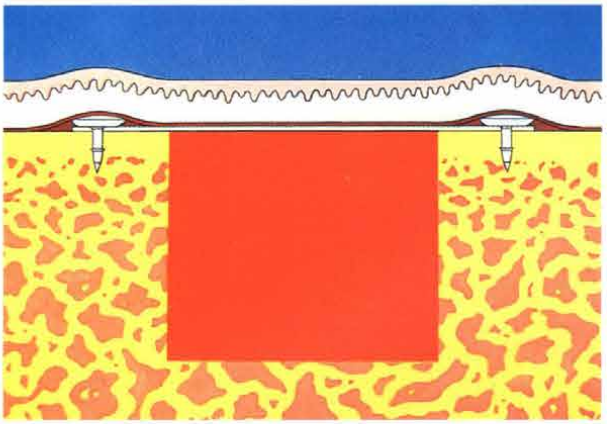

图 8a 理想的骨缺失处覆盖膜简图，以小钛钉固定并封闭

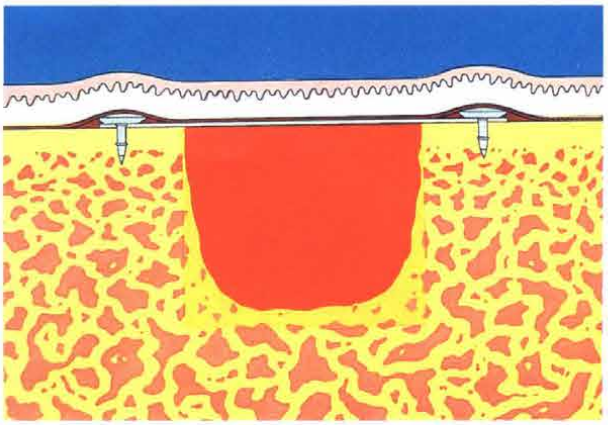

图 8b 膜在粘膜基板下相对无弹性的纤维样结缔组织与由髓样骨向缺损处侵入的细胞与血管之间形成一物理屏障

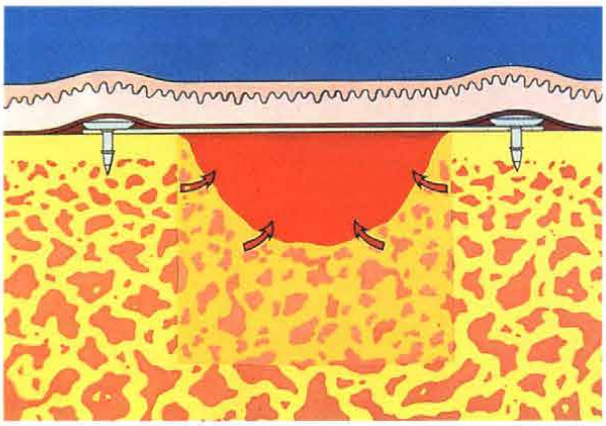

图 8c 经过 4 - 6 个月(取决于骨缺损的大小),最终于缺损周形成一种皮质骨,其周围被海绵状骨包围

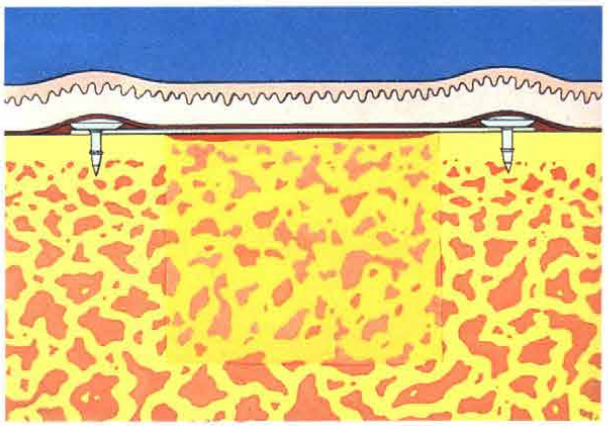

图 8d 一般的骨缺损要经过 6 - 9 个月,大的缺损要经过 9 - 12 个月,膜下区域充填的骨才能承受压力

这一手术方法的缺点为膜直接位于种植体肩处，因此骨只能再生到这一水平。如膜支撑于封闭螺钉之上则可以获得更多的骨组织。应用几枚小钛钉则可以固定膜，使其形成封闭的空间并能维持它，且临床应用安全。

众所周知，某些不稳定因素，如软组织瓣和/或膜的微小运动可导致骨吸收和/或膜下骨缺损仅由部分骨组织充填。这并非是不稳定程度大小的问题，而是组织分化的生物过程能否克服这种不稳定性。通过修复组织的变性而引起的组织反应的诱导与随后活动性的减弱的相互作用总是有利于骨再生。

当反应性变性(张力)太大时，会影响再生组织的进一步分化。由于软组织瓣的活动性的张力由瓣的活动的程度及其下的膜及血凝块决定，对膜持久的固定可满足生物力学复合体所需的稳定性。这表明骨及软组织引起的膜的微小运动是禁止的，这是引导骨组织再生疗法成功的先决条件。

用钛制成的膜钉具有高度的生物相容性，故可与骨及软组织直接接触。图 9 示钛钉头在软组织内愈合而未引起刺激。Buser 等人及其他作者曾报道，应用种植体级的不锈钢螺钉固定不可吸收性膜。Minifix 系统(Straumann)最小的螺钉外直径为 1.2mm，当这些螺钉用于固定邻近神经区域的 e-PTFE 膜时需特别小心。而且，软组织瓣松解技术可能更难操作。

应用由钛及聚丙烯酸加强的 e-PTFE 膜联合同种骨或骨代用品，修复生物力学高度紧张的骨缺损区与非加

强型膜的比较，临床上还没有得到科学的证实。如今很少有病例报告发表，而且对这一方法的应用及适应证很少有充分的描述。这种治疗设计是否提高局部解剖复杂的骨缺损处的成功率必须经过进一步临床研究证明。

前景

应用不可吸收性膜的引导骨组织再生技术需要二次手术，增加了病人由于手术引起的紧张及去膜时对软组织和再生新骨造成损害的危险。手术亦引起组织退缩。多年来，寻找生物可降解及生物可吸收性膜代替 e-PTFE 膜，以克服需二次手术去膜的缺点。

在口腔种植领域应用引导骨组织再生技术，即使应用生物可降解膜也需二次手术植入骨内种植体。不可吸收性膜需术后 6 – 12 个月后去除，这主要取决于骨量及骨结构。去除起保护作用的种植体周角化的粘膜可引起临床并发症，因为如果切口沿着软组织瓣切开，则骨暴露是不可避免的。Hurzeler 等描述一种专门的瓣技术以弥补这一不足。暴露的骨对感染吸收及力学刺激极其敏感并可引起严重的术后疼痛。

近来，对各种生物可降解及生物可吸收性膜的应用进行临床试验。在种植学中应用引导骨组织再生技术，这种膜主要的临床优点在于可在植入骨内种植体时选择软组织及骨的手术技术。选择合适的手术技术可避免术中及术后的并发症。

图 9 膜钉在软组织中无刺激性，表明用钛制作膜钉有良好的生物相容性

根据近来文献调查，现今并不提倡应用生物可降解或生物可吸收性膜。对其与 e-PTFE 膜进行小样本控制下的特殊的临床研究及缺乏长期有统计学意义的病例报导不能证明它的效果。尽管如此，对缓慢降解的 I 型及 III 型胶原进行了非控制下的临床试验及动物实验，已取得早期的有利的结果。固定生物可吸收及生物可降解性膜只有应用生物可吸收固定系统才有意义，并要维持其固定性至少 6 个月。近来，在小钛钉设计基础上设计了生物可吸收小膜钉。最近已开始对生物可吸收性膜进行联合控制下的随机的临床研究。