译文

严重龈下牙折的冠根再附着一例：15个月的牙周评估

Crown-Root Reattachment of a Severe Subgingival Tooth Fracture: A 15-month Periodontal Evulation

Luca Giachetti, Fabio Bertini, Roberto Rotundo

原载 The International Journal of Periodontics & Restorative Dentistry, 2010, 30(4): 393-399.(英文)

姚婧译 胡建 汤春波 审

摘要

上颌前牙区的外伤性牙折对临床医师而言是一项颇具挑战的难题。在这些病例中，美学、社会心理学、功能以及治疗方面的问题均可能对患者的生活质量产生负面影响。此外，影响了牙周生物学宽度的牙折更难治疗。结合了正畸或非正畸的冠延长术和修复重建的学科交叉手段是针对这一情况的标准治疗方案。该方案可以恢复合适的生物学外形，减少对美观的影响。如果折裂片的边缘与牙齿紧密贴合没有缝隙，可以采用粘结技术。本病例报告旨在介绍，运用粘结再附着折裂片的方法修复一例严重的龈下牙折，并进行为期15个月的牙周评估的治疗过程。

在不同人群和不同的年龄段中，外伤性牙齿损伤有不同发病率，并且它们均可导致牙齿的破坏，影响牙周支持组织及硬组织。特别是损伤影响到前牙时，美学、社会心理学、功能以及治疗方面的问题均会对患者生活质量产生负面影响。在特定的临床环境下，再附着技术已被应用，并且显示出不同的成功率。Andreasen等报道，仅有釉质粘结时，1年内再附着的折裂片有50%会出现脱落，而涉及牙本质粘结时，3年后仍有50%的折裂片在位。另外一些学者曾报道5年后有超过80%的成功率，并提议再附着可作为更长期的修复手段。

译者单位 南京医科大学口腔医学院口腔修复教研室
江苏省南京市汉中路136号

影响生物学宽度的严重冠根折治疗时需格外谨慎。生物学宽度指软组织附着于牙齿冠方的位点到牙槽嵴顶的距离。据不同研究报道显示，它的距离在不同个体间均有差异。Gargiulo等报道平均龈沟深度为0.69mm，平均上皮附着为0.97mm，平均结缔组织附着为1.07mm。基于这些数值，生物学宽度的平均值为2.04mm，是上皮附着及结缔组织附着的总和。在1994年，Vacek等报道了一个相似的生物学宽度值为1.91mm，平均龈沟深度为1.34mm，平均上皮附着为1.14 mm，平均结缔组织附着为0.77mm。Xie等近期报道了中国人平均的生物学宽度为2.17mm，证实了之前的观察结果。

总之，置修复体边缘于生物学宽度之内可导致牙龈炎症、临床附着丧失及骨吸收。这可能是由于位

于修复体龈缘区牙菌斑所致的破坏性炎症反应。因此，Ingber等建议修复体边缘至牙槽嵴的距离应至少为3mm，以利于牙齿的修复与健康。

从治疗角度而言，这需要通过包括牙周手术治疗、伴或不伴有正畸治疗及修复治疗多学科联合才能实现。在某些牙折病例中，若折裂片复位良好，无空隙存在，粘结技术则被视为可选方案。该技术是一种经济、安全的快速解决方案。

本文旨在介绍一例严重的龈下牙折临床病例，以断片粘结再附着技术修复，并进行为期15个月的牙周评估。

1 临床报告

2006年4月，一名26岁的女性由于左上中切牙动度增加求诊。患者主诉6h前发生外伤，没有观察到组织炎症及自觉疼痛。牙齿的腭面可见一条折裂线（图1）。

影像学检查发现，牙齿以前接受过根管治疗，并且观察到位于近釉牙骨质界有一条水平向折裂线。当时决定将冠部的折裂片先去除（图2a）。由于情况紧急并且患者不希望拔除患牙，因此选择了折裂片再附着的方法。

在局部麻醉显效后，翻开黏骨膜瓣，显露接近颊侧牙槽嵴顶的折裂线（图2b）。折裂片与牙体边缘可以紧密吻合，两者间没有空隙（图2c）。然后采用橡皮障隔离术区（图2d）。牙齿及折裂片的折裂面均采用自酸蚀底涂剂处理（Clearfil SE Primer,Kuraray）。底涂剂在表面静置20s，然后以柔风吹干，再在两个断面上涂布粘结剂（Claerfil SE Bond），并用气枪吹薄。于折裂片的断面涂布一薄层加热的纳米复合树脂。然后将折裂片复位，去除多余的复合树脂。用强度为580 mW/cm^2(Demetron Optilux 500,Kerr)的光源从各方向光照树脂120s。最后用硅橡胶抛光轮（Composite Polishing Kit,Shofu Dental）和抛光盘(Soflex Pop-On 1981M-1981F,3M ESPE)对边缘进行抛光，用抛光条（Soflex 1954N-1956,3M ESPE）对邻面进行抛光（图2e）。

用4-0丝线（Hu-Friedy）缝合黏骨膜瓣,术后未用牙周辅料（图2f）。要求患者在术后1周使用0.12%氯己定漱口液，每天漱口2次，并停止刷牙防止损伤术创。

1周后，拆除缝线，置一个纤维加强桩（Postec, Ivoclar Vivadent）以增强两断面的结合（图3）。尽管该操作符合力学原则，然而尚缺乏科学依据。

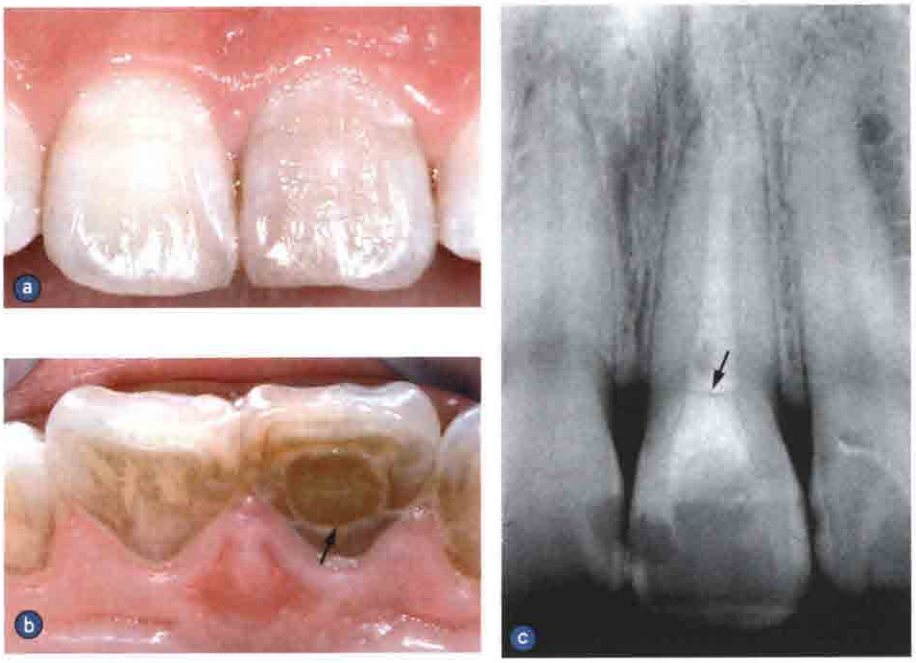

图1 治疗前：a. 颊面观；b. 腭面观；c. 放射检查可见左上中切牙受损。注意折裂线（箭头所示）

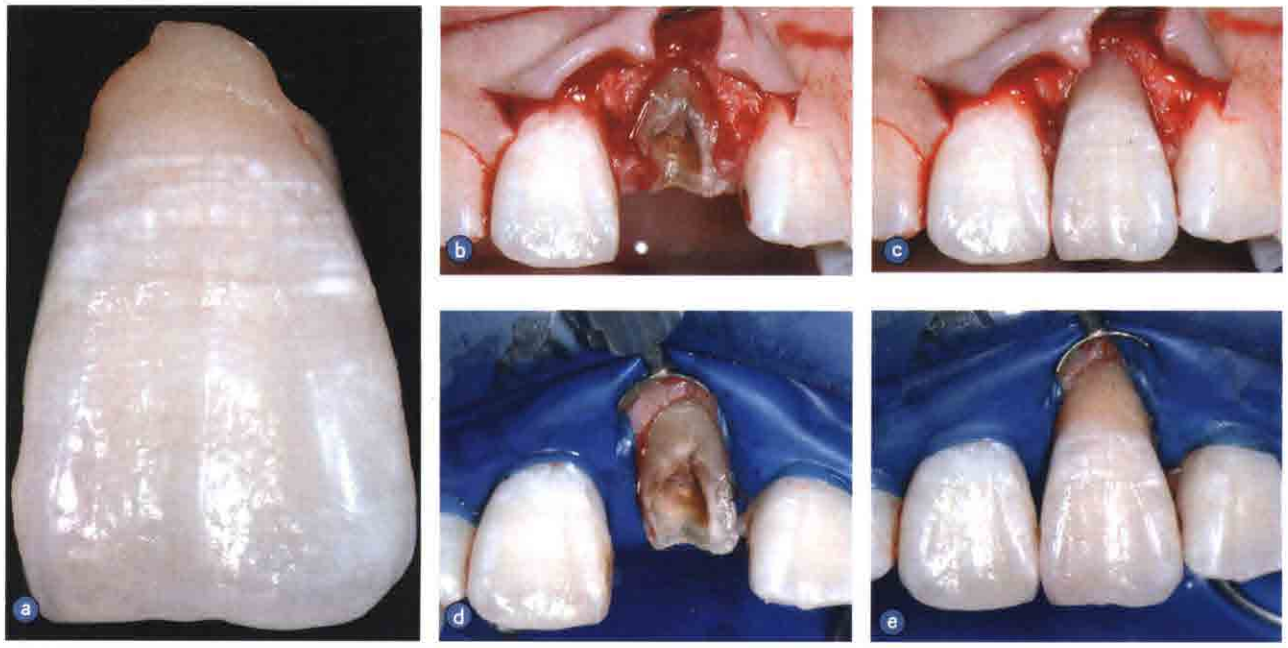

图2 折裂片的粘结再附着。a.患牙折裂片被移开。b.手术翻起黏骨膜瓣后显露牙齿断端。c.折裂片被重新复位到折裂的牙齿上。注意两者间完美的结合，没有丝毫缝隙。d.用橡皮障隔离暴露术区。e.折裂片再附着。f.黏骨膜瓣缝合关闭术区

图3 术后1周。a.缝线拆除后；b.使用纤维加强杆以增强再附着折裂片的强度；c.放射检查检验治疗效果

2 随访

患者每3个月复诊一次行牙周维护、诊断性评估（牙周探诊、牙龈炎症评估和牙菌斑蓄积），及专业口腔卫生宣教。经过15个月治疗后未见炎症、深牙周袋及牙龈增生（图4）。对患牙邻近区域进行影像学检查亦未见骨吸收。

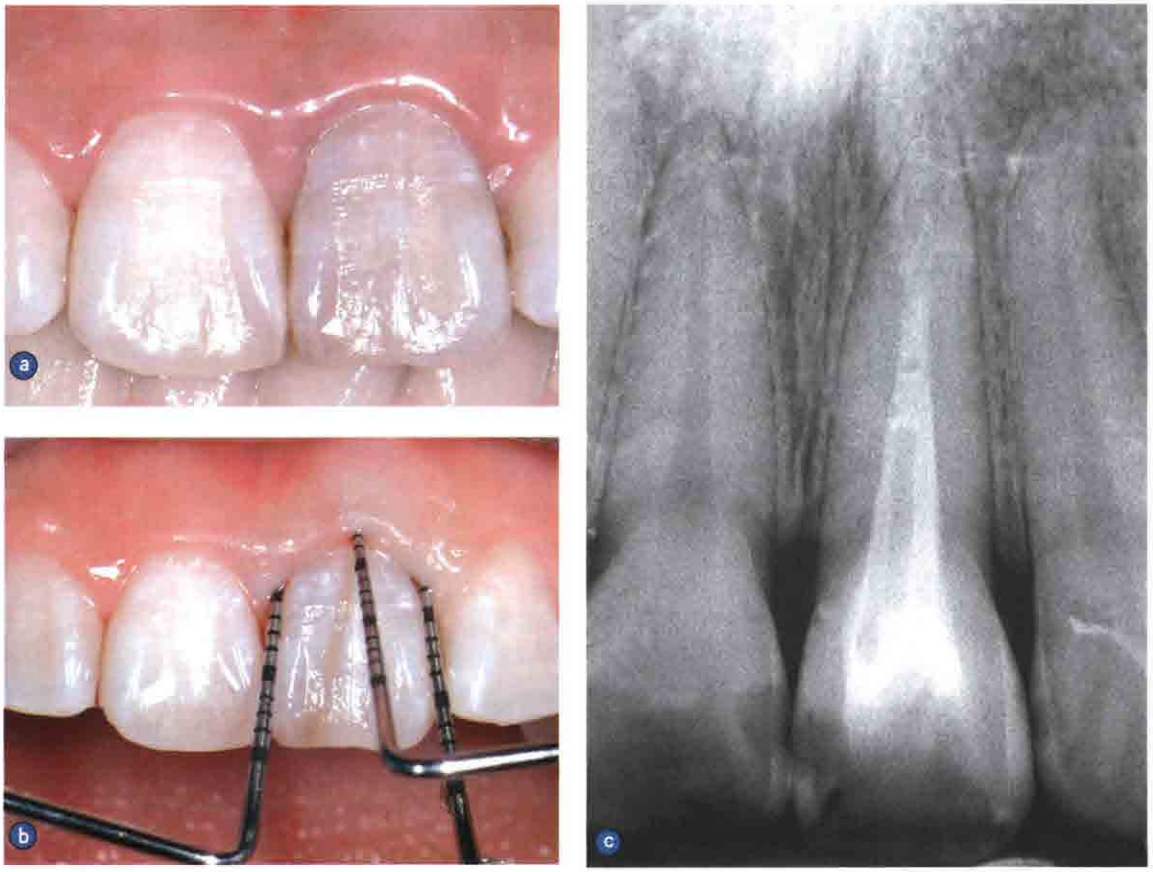

图4 a.临床观察;b.牙周评估;c.术后15个月后放射检查修复的牙齿

3 讨论

前牙牙折的传统修复方法包括树脂修复及桩核冠修复治疗。若折裂延及生物学宽度，文献报道了多种不同的治疗方法，从正畸或外科冠延长术后行各种冠修复到拔除剩余牙体后行即刻或延期种植修复或者是行固定桥修复。

最近，采用再附着技术保存并使用牙齿折裂片行暂时或最终的冠修复成为可能。这项技术可以运用于两种折裂:简单的釉-牙本质处折裂和涉及髓腔及牙周组织等更复杂位置的折裂。再附着技术的优点在于一旦折裂片重新粘结上，可立即恢复原天然牙体的外形。涂在折裂面的复合树脂较传统的复合修补物有更长久的抗力。使用折裂片可以使修复中所需材料减到最小。

虽然该技术的长期效果尚不明了，但良好的短期及中期效果已被证实。有报道如果修复的边缘超出生物学宽度，可能引起牙龈的炎症，临床附着丧失及骨吸收。这篇病例报告展示了经过15个月的时间获得了良好的美观效果并恢复了功能，可能是在修复的牙体表面重新形成牙周附着。仍需要在其他临床病例中进一步观察再附着技术的更长期疗效。

4 小结

15个月的随访后，采用断片再附着技术治疗深达龈下的牙折获得了良好的牙周及影像学检查结果。