译文

下颌骨嗜酸性肉芽肿

Eosinophilic granuloma of the mandible

Dirk Schulze, MD, DMD, PhD

原载 Quintessence Int, 2008;39(9):782(英文)

张 薇 译 傅开元 审

曲面体层片（图1）示左下颌骨体部椭圆形病损，范围从第一前磨牙至第二磨牙，界限清晰，第一、二前磨牙及第一、二磨牙未见牙根吸收征象，但根间及牙间牙槽骨可见溶骨性破坏。

右下颌骨体可见一类似的、但多层不规则的低密度病变，病变范围从右下颌第一磨牙至下颌角之间，近下颌角处紧邻下颌骨下缘。第一磨牙同样未见牙根吸收，但可见牙槽骨嵴顶和底部的溶骨性破坏。

双侧病损区活检结果显示嗜酸性肉芽肿。这种良性肿瘤以及汉－许－克病和勒－雪病都属于组织细胞增生症X。嗜酸性肉芽肿是一种由组织细胞反应性增生引起的良性病变，生长缓慢。男性比女性多见，好发年龄为30多岁。早期症状为疼痛、肿胀和牙齿松动，像本病例这样双侧病损十分罕见。鉴别诊断包括：巨细胞肉芽肿、恶性肿瘤溶骨性转移、单个骨囊肿。

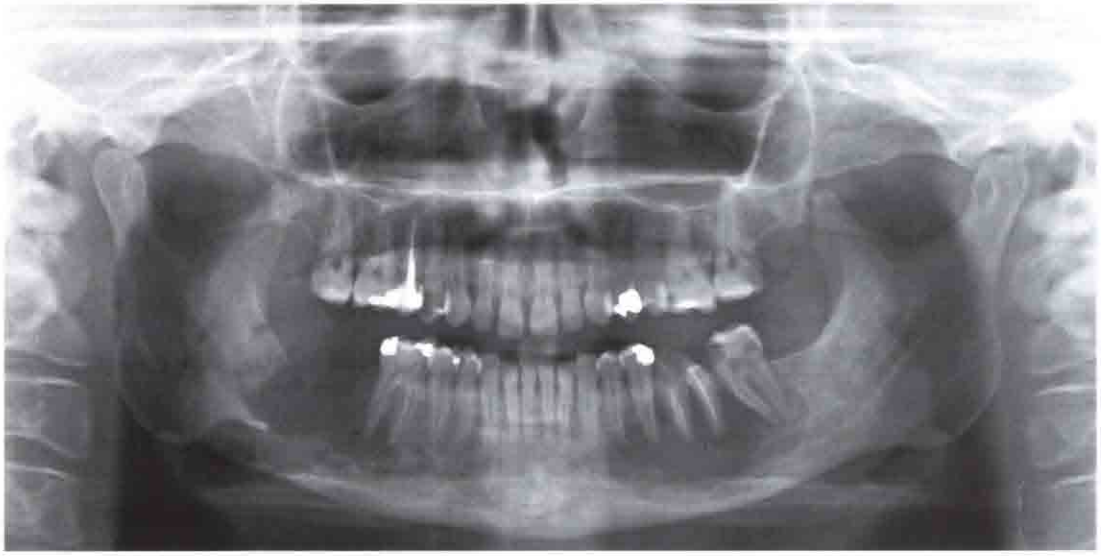

图1 曲面体层片显示双侧下颌骨体部界限清楚的低密度病变

译者 北京大学口腔医学院颞下颌关节病口颌面疼痛中心
北京海淀区中关村南大街22号 100081