前沿聚焦

一位药物性牙龈增生患者的诊断、治疗和长期疗效

Diagnosis, treatment and long-term maintenance of a patient with drug-associated gingival enlargement

Wah Ching Tan, Lum Peng lim, Niklaus Peter Lang

原载 Periodontal Practice Taday, 2007; 4(4): 277-286(英文)

乔 敏 译 徐 莉 审

摘 要

本文报告了1例服用环孢素和硝苯地平相关牙龈增生（肥大）患者的诊断、治疗和长期疗效。该患者在未更换全身用药情况下对牙龈增生进行了成功治疗。治疗的主要目的是降低牙龈增生的程度，进而恢复牙齿的健康、功能和美观。治疗过程是先行牙周基础治疗，后行牙周手术治疗，术后观察2年，牙龈增生未见复发。

关键词 环孢菌素；牙龈肥大；维护治疗；硝苯地平

专家点评

徐莉教授点评：随着肾移植治疗的开展，临床中不乏因服用环孢素（免疫抑制剂）和硝苯地平（降压药）引起药物性牙龈增生的患者，口腔医师治疗牙龈增生中面临的主要问题是治疗程序、治疗方法和如何防止复发。本文通过1例药物性牙龈增生患者的2年多的临床诊治过程，详细地介绍了药物性牙龈增生的治疗程序：首先基础治疗、再行牙龈成形手术治疗（各种手术方式的比较）和长期的维护治疗。收集的临床资料和数据显示菌斑控制在防治牙龈增生中的重要作用，肾移植患者的药物性牙龈增生通过系列的治疗后，牙龈可保持健康状态，生活质量可大大提高。

前言

一位33岁的男性患者被他的肾病科医师介绍到新加坡国立口腔医院，建议治疗他的牙龈增生。他的主述是牙龈增生导致进食困难（图1）。

图1 初诊时表现

译者 北京大学口腔医学院牙周科
北京海淀区中关村南大街22号 100081

用药史

患者牙科就诊前一年因肾衰竭行肾移植手术。他同时伴发高血压。肾移植后服用的相关药物是：环孢菌素、泼尼松龙、霉酚酸酯(免疫抑制剂)、依拉普利、硝苯地平、碳酸钙和双嘧达莫。为避免与免疫抑制剂之间发生药物交叉反应，下述药物禁止使用：如地尔硫䓬、红霉素、克拉霉素、氟康唑、酮康唑、非甾体类抗生素、苯巴比妥、利福、异搏定，维生素A、维生素E。他从不吸烟。

牙科治疗史和口腔卫生习惯

患者近十年内很少到口腔门诊就医。肾移植之前，36牙已在私人诊所行根管（RCT）治疗和冠修复，但从未做过牙周治疗。患者每天用手动牙刷刷牙2次，未用过牙间隙刷和漱口水。

检查

口外检查

患者由于高血压导致左眼眼底红斑，其余未发现明显异常和病理体征。

口内检查

口腔黏膜，舌体和口底区域无明显异常表征（例如硬结节和溃疡）。

牙科检查

32颗牙的牙列包括一个位于22和23之间的多生牙（图2a-2b）。46缺失。36是一个金属烤瓷冠（图2d）。

图2a-2d 初诊时的口内观

牙周检查

患者口内4个象限都显示严重的牙龈增生肥大(图2a-2d)。牙龈增生在上颌牙齿和邻间隙最为明显(图3a-3d)。牙周大表显示探诊深度最深为15mm。大部分探诊深度增加与假性牙周袋有关。28和38两牙为II度松动。探诊后出血位点占70%。

放射学检查

影像学检查显示广泛的牙槽骨轻度水平吸收，同时伴有27牙齿近中和28牙齿近中的角形骨缺损。36牙为根管治疗后，未见根尖周病变。两侧上颌窦影像清晰可见。

诊断

根据临床检查结果，患者诊断为慢性牙周炎伴药物性牙龈增生。I度的深覆𬌗和多生牙1颗。没有明显的龋坏，患者有下颌Kennedy III型牙列缺损。

病因学

病因为龈上菌斑、龈下菌斑以及牙石。环孢素和硝苯地平药物作为促进因素诱导了牙龈增生。

图3a-3d 上颌后牙区的牙龈增生

预后

治疗前个别牙的预后判断，参照Lindhe等人的标准并进行了改进。18、28和38因未行驶功能，无治疗价值。26和27因为广泛的附着丧失，因而预后不确定。其他牙的预后良好。

治疗计划和治疗程序

治疗计划包括4个部分：

1. 全身治疗
2. 健康教育和基础治疗
3. 牙龈成形术
4. 维护治疗

全身治疗

在全身治疗部分，为达到预防和安全的目的，牙科治疗之前和牙科治疗过程中，肾病医师应进行全身检查和处置。要求患者在手术和刮治或者根面平整之前2周停用双嘧达莫。

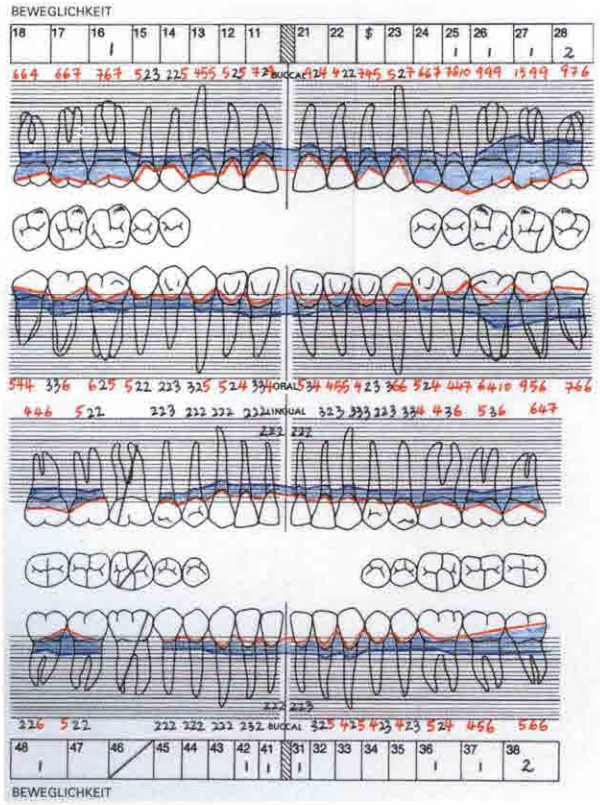

图4 初诊时的牙周检查表，探诊深度≥4mm用红色标记

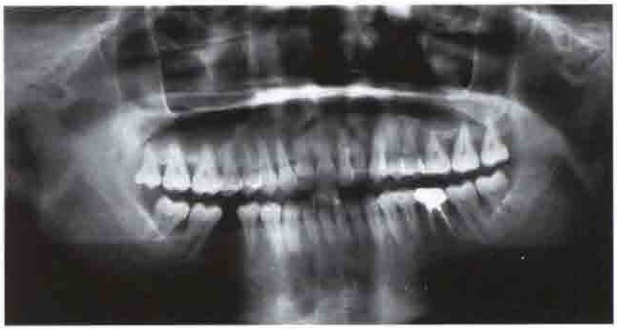

图5 初诊时的放射学检查

图6 46缺牙区的间隙很小

健康教育和基础治疗

告知患者牙周炎的病因和良好口腔卫生习惯在保持长期疗效中的作用。口腔卫生指导包括Bass刷牙法、牙线和间隙刷的用法。所有牙齿的刮治术和根面平整都是在局部麻醉下进行的。在这个时期，应用0.2%的洗必泰漱口水含漱，每天2次，每次1min。拔除了18、28和38三颗牙齿。牙周基础治疗结束后6周，再复诊检查。主要是在牙龈成型术前评估口腔卫生情况和牙周状态。同时决定患者是否还需其他相关治疗。

牙龈成形术（牙龈切除术）部分

牙龈成形术，4个象限都需要牙龈切除术来矫正牙龈增生。手术分4次完成。手术的顺序是按照牙龈增生的严重程度进行的：从增生量最小的象限开始的（第四象限），然后是第一象限，第三象限，最后是第二象限。在第四、第一和第二象限，使用电外科（Electrosurgery）修整牙龈外形。使用电刀是因为电极可以改变形状到达普通手术刀无法进入的区域。术前通过电刀封闭血管而止血，从而获得了

一个最少出血的干净手术区，不像传统的手术刀进行的牙龈切除术。

第三象限牙龈外形的修整是用激光外科完成的。激光刀的应用可以替代普通手术刀和电刀技术。它可以在精确去除少量组织的同时达到止血的效果。还有创伤区域的消毒，减少水肿和减少术后疼痛的优势。但同样需要在局部麻醉下进行。

没有制定修复计划，因为患者不考虑修复46缺失牙（图6）。

外科干预

第四象限区域，采用电刀（Whaledent，PerFect TCS Tissue Contouring System）用于去除和修整增生牙龈，从而获得一个“正常的”牙龈结构。手术前，牙周大表记录了手术位点的探诊深度。患者这些牙仅很少或者无骨丧失，因此，最终达到探诊深度在3mm以内。

此处手术采用长管电极，置于5个单位的模式切除大量牙龈组织增生的部位。紧接着置于5个单位的凝固模式下进行少量修整和止血。电极是靠光笔刷起作用的，并且在使用的间隙要冷却。禁止和组织接触时间过长和电极穿入深部组织，这是为了减少侧面产热，以免伤害周围组织。在整个过程中，要小心谨慎避免电极和牙齿、牙槽骨以及周围的软组织接触。手术区域保持干燥，湿纱布用于把嘴唇和手术位点隔开。在手术过程中，高速排空设备用于吸掉各种气味。愈合之后，手术位点的探诊深度在3mm之内。手术区域放置牙周保护剂以减轻术后不适。术后2周要求患者每日用0.2%氯己啶漱口2次。如果需要，开一些镇痛剂来缓解术后疼痛。术后第7天去除牙周保护剂。在这个时候，手术暴露的伤口已上皮化。研究显示，上皮封闭通常是在72h之后获得的，接着是结缔组织的成熟和长入。

对于第一象限，牙龈切除术是手术刀切除结合电外科完成的。手术刀切除结合电刀修整可以减少手术时间，因为用手术刀片切除的速度是最快的，还可减少组织损伤。采用15号刀片切除牙间区域和17远中增生的牙龈。之后用电外科设备更好地修整外形。术后的护理措施前面已经描述过了。

第三象限牙龈增生用二氧化碳激光（LUXAR Corporation，LX-20 Series）修整。二氧化碳激光置于连续激光束的模式下，以6瓦功率切除明显增生的牙龈，聚焦和非聚焦模式都使用了。像使用笔刷状前后移动工作头，修整牙龈组织外形。放在3瓦的功率下使牙龈组织出血处凝固止血。不用放置牙周保护剂。

在手术过程中，患者、助手和术者都戴着护目镜。禁止使用高反射光的器械，因为激光束会在反光面反射。二氧化碳激光可以被水分子吸收。口腔软组织富含水成分，能量可以很快被吸收。这限制了穿入的深度。

最后，第二象限的手术因为患者的工作安排而在基础治疗1年后才进行。这期间，患者保持一个好的口腔卫生状况。第二象限的牙龈增生与基础治疗之前相比略减轻。第二象限同样使用了电外科，没有安排翻瓣刮治术。术后没有多久，手术位点的探诊深度在3mm以内，仅26和27牙齿除外，它们邻面探诊深度为4～5mm。

对于所有的术区，术后的愈合都较好。患者术后疼痛很轻，无术后出血，愈合期也无明显不适。

最后一次手术后3个月，对牙周状况再次进行了评估（图7）。探诊深度均在3mm以内，仅有5个位点为4mm。患者当时的BOP记录是14%。

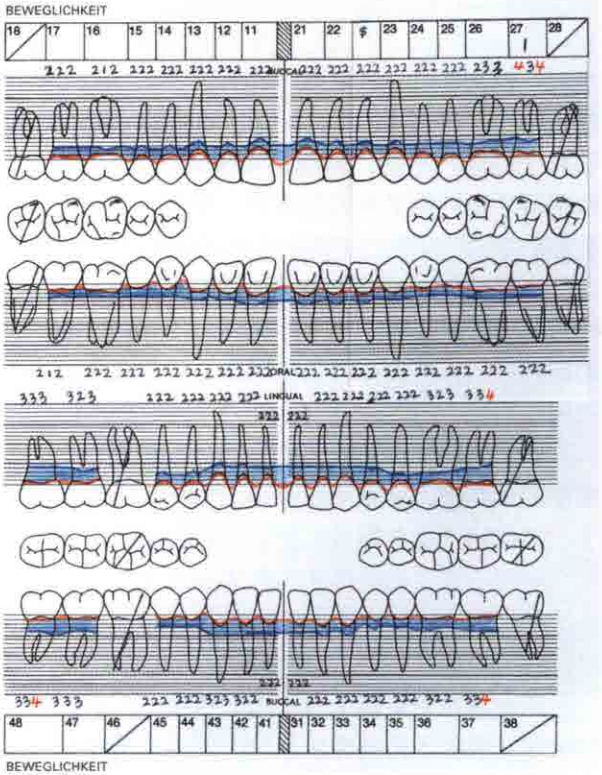

图7 术后3个月的牙周检查表

维护阶段

给患者制定了每3个月定期复查1次的维护治疗计划。每次复查都包括口腔卫生状况和软组织形态的评估以评价牙龈增生是否复发。必要时还会强化口腔卫生指导。同样，及时去除龈上和龈下的菌斑、牙石。这些都是为了避免牙龈增生的复发。

手术后2年的评估

最后一区段手术2年后，进行了1次牙周再评估（图8a-8b）。在17，26和27三颗牙，有4处探诊深度为4mm的位点，BOP记录是2%。患者能够保持非常好的口腔卫生，没有出现牙龈增生的复发（图9a-9b，10a-10c，11a-11c）。在此期间，患者未更换全身用药。

讨论

牙龈增生是环孢菌素治疗的副作用之一。25%～70%的服用环孢菌素的患者经历过各种形式的牙龈增生。有研究显示，与环孢菌素单独使用相比，环孢菌素和硝苯地平联合使用会增加牙龈增生的严重程度。硝苯地平是牙龈增生的主要风险因素，与环孢菌素单独使用相比增加大约25倍，因此往往需要外科手术治疗。环孢菌素和硝苯地平相关的牙龈增生的发病机理仍然不清楚。这两种药物都影响钙离子的体内平衡，环孢菌素降低了游离钙离子，硝苯地平是钙离子通道阻断剂。胶原酶的合成和释放被破坏了，因为上述过程是依赖钙离子来完成的。这些干扰了胶原的合成和溶解的平衡，因此导致了牙龈的增生肥大。关于上述两种药物对胶原酶合成的联合抑制作用或许可以解释联合用药对牙龈增生协同作用。

除了服用环孢菌素和硝苯地平增加了牙龈肥大增生的风险外，文献中还报告了其他危险因素。其中，年龄是严重牙龈增生复发的重要风险因素。一些文献显示复发的情况和年龄成相反的关系。男性牙龈增生比女性更严重，男性发生牙龈增生的概率是女性的3倍。

该患者在未更换全身用药的情况下，进行了牙科治疗并消除了药物性牙龈增生。手术治疗是在基础治疗结束后的3个月实施的，考虑到由于口腔卫

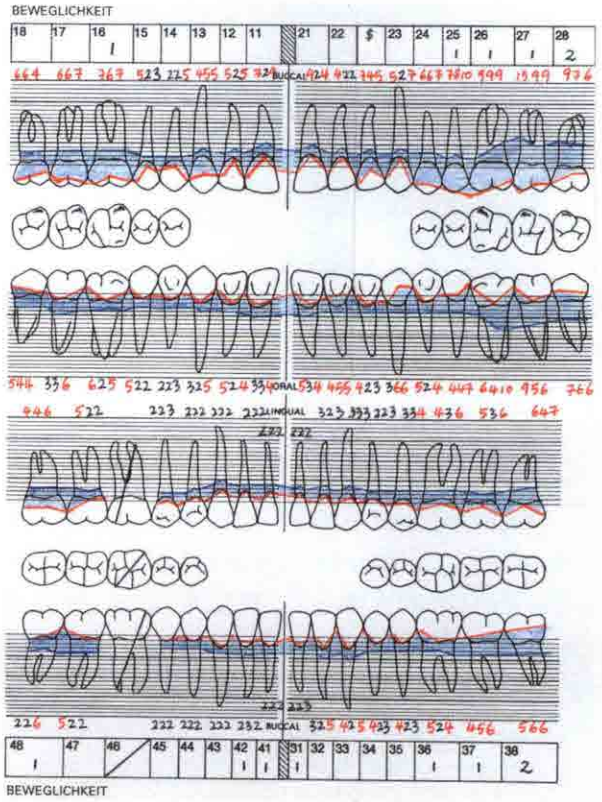

图8a 基线时的牙周检查表

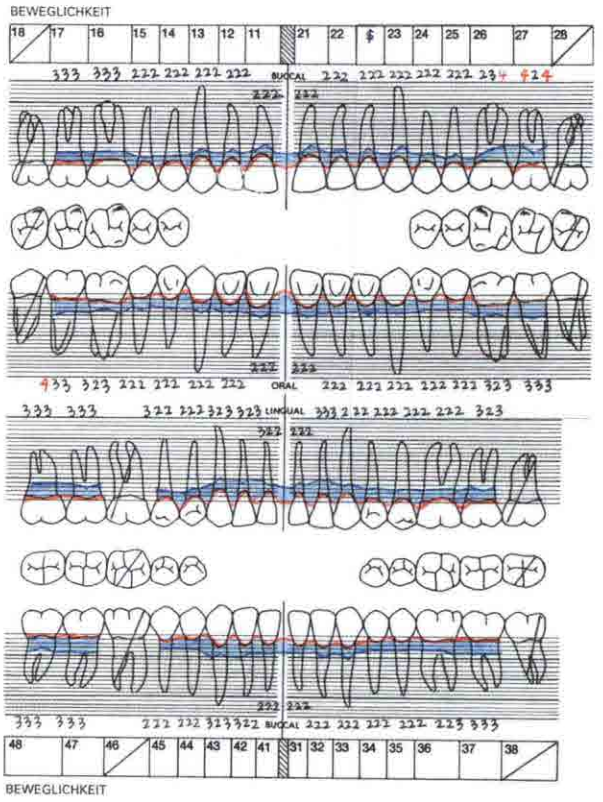

图8b 术后2年的牙周检查表

生改善、龈下刮治和根面平整后软组织有恢复外型的潜质。基础治疗之后，可以看到炎症减轻及一些牙龈增生位点形态的改善。因为非手术治疗不能完全消除环孢菌素和硝苯地平相关的增生，所以为了获得好的口腔卫生自洁的牙龈形态，应该进行手术治疗。

从获得的临床效果来看，刮治和根面平整、口腔卫生指导以及手术治疗（电外科和激光外科）的联合应用在治疗该患者药物性牙龈增生中是有效的，并且可以保持疗效至少 2 年。患者保持好的口腔卫生，因此避免了牙龈增生的复发。

图 10a　右颊侧：初诊时

图 9a　基础治疗后

图 10b　右颊侧：基础治疗后

图 9b　术后 2 年的再评估

图 10c　右颊侧：2 年后再评估

图 11a 左颊侧：初诊时

图 11b 左颊侧：基础治疗后

图 11c 左颊侧：2 年后的再评估

两种不同的外科技术，电外科和激光外科，用在不同的牙龈增生位点，来对比不同的治疗技术。可以看到两种技术都实现了止血，都可以有效地缓解牙龈增生，在这个患者的手术部位愈合反应和长期稳定性方面没有明显差异。对于电外科，研究显示，虽然切口组织变化和外科手术刀切口不同，但愈合时间和愈合反应非常相似。同样对于二氧化碳激光，愈合 2 周后，手术刀和激光创伤愈合没有太大差异。

在操作方面，与电外科相比二氧化碳激光需要更多时间。与电外科和手术刀相比，二氧化碳激光还缺少触感。

可以看到，对于第二象限，治疗方案是不需要暴露翻瓣的电外科牙龈切除术。在再评估的时候，由于成功的完成基础治疗牙龈增生的量明显缓解。

所有的牙周治疗完成后，患者的 BOP 位点为 14%，没有 5mm 及以上探诊深度。这或许可以被看作是非常好的治疗结果。患者对获得的美学和功能效果很满意。治疗使他能够轻松和舒适的吃东西让他非常高兴。

考虑到他长期服用环孢菌素和硝苯地平，以及提到的其他危险因素，告知患者仍有药物性牙龈增生复发的可能。因此，维护治疗对于患者是非常重要的，同样必须确保好的口腔卫生并且尽可能早地发现药物性牙龈增生的复发。Ilgenli 等人报道了定期复查和复诊的患者复发率也低，同样其他研究建议严格的菌斑控制可以避免环孢菌素相关的药物性牙龈增生。

虽然有研究显示环孢菌素和硝苯地平相关的牙龈增生在手术治疗后18个月内的复发率大约是40%，这个病例报告的患者能够保持他的牙周状态并且避免牙龈增生 2 年内复发。这个患者治疗的成功取决于他良好的口腔卫生和他 3 个月一次的复查。常规的牙周治疗和外科干预在药物性牙龈增生的治疗中发挥重要作用，此病例证明可以获得长期稳定性疗效。

总之，只要使用设备前进行充分的训练，各种技术的牙龈切除术都是安全和有效的。采取各种防范措施，以免周围组织和牙齿的损伤。各种相关的治疗模式均无术后并发症。然而，患者提到与二氧化碳激光治疗比较，因为手术后和手术中的舒适感，他更愿意接受电外科治疗。