译文

# 应用重组人骨形态发生蛋白-2增宽侧向牙槽嵴

Recombinant Human Bone Morphogenetic Protein 2 in Lateral Ridge Augmentation

Robert Mehanna, Samuel Koo, David M. Kim

原载 Int J Periodontics Restorative Dent, 2013, 33(1): 97-102.（英文）

陈艾婕 译 邵龙泉 审

**摘 要**

本病例报告介绍了在上颌骨和下颌骨缺损中，用重组人骨形态发生蛋白-2（rhBMP-2）和可吸收胶原海绵（ACS）来增宽严重缺损的侧向牙槽嵴。利用外科手术技术结合螺钉和胶原膜，以维持ACS的空间。经过7个月的愈合期，牙槽嵴宽度由1～2mm增加到6～9mm，从而为成功植入种植体提供了保证。通过外科手术维持rhBMP-2/ACS空间的技术，使骨重新形成，由此证明，骨再生不需要额外的颗粒骨。

专家点评

**邵龙泉教授点评**：根据国内外骨缺损修复生物学研究表明，影响骨再生的因素主要包括以下4个方面：有分化增殖能力的原始细胞；调控骨发生的多种生物活性物质，主要包括细胞因子及其受体；适合细胞生长并有利于恢复原有的骨形态及骨连续性的微循环和框架结构；机体本身所提供的血和营养成分。促进骨再生的机制主要有3种：骨发生（指移植物携带的细胞能在移植骨区形成新骨）；诱导成骨（指移植物的生物活性物质能诱导宿主间充质细胞聚集并分化为成骨细胞形成新骨）；传导成骨（指移植物能提供支架结构引导血管和成骨细胞长入移植骨形成新骨）。

这篇文章介绍了利用重组人骨形态发生蛋白-2（rhBMP-2）和可吸收胶原海绵（ACS），调控骨发生的多种生物活性物质，增宽严重缺损的侧向牙槽嵴；同时，通过外科手术插入螺钉，以维持rhBMP-2/ACS的空间，保障适合细胞生长，并有利于恢复原有的骨形态及骨连续性的微循环和框架结构。该方法通过骨发生和诱导成骨的机制，使骨再生，从而很好地解决了牙槽嵴吸收严重的患者骨量不足的临床问题，为后期植入种植体的修复方式提供了保障。

译者单位 南方医科大学口腔医学院
广州市广州大道北1838号 510515

## 1 引言

各种各样的移植材料都曾用于牙槽嵴缺损的骨再生，然而，这些材料都具有一定局限性。自体骨移植具有成骨特性，但其诱导性有限。因为供区与受区源于同一个体，很难获得足够的骨移植量。该技术限制了再次骨移植的供应量，因此，需要采用快捷有效的牙槽嵴增宽材料。早期的动物研究表明，在各种各样的口腔组织中，利用重组人骨形态发生蛋白-2（rhBMP-2）可使骨重新形成。

骨形态发生蛋白（BMP）是转化生长因子β(TGF-β)家族中的一类蛋白，存在于骨基质中，有刺激细胞增殖成骨细胞分化诱导骨基质形成的作用。BMP-2具有骨诱导性的特性，因此，在TGF-β超家族的转化生长因子中已被广泛研究。

动物研究显示，rhBMP-2搭载在可吸收胶原海绵（ACS）上，用于增宽侧向牙槽嵴时效果有限，可能是因为缺乏适当的空间保证骨形成。临床研究表明，当rhBMP-2/ACS用于上颌窦和拔牙窝时，可以使骨重新形成，但是，临床报道如果没有额外的骨移植材料，仅靠rhBMP-2/ACS增宽已吸收的牙槽嵴，具有一定局限性。

本病例报告介绍了一种新的临床方法，在牙槽嵴缺损处插入螺钉，以支持ACS和rhBMP-2，从而改善严重的牙槽嵴缺损，诱导骨重新形成。

## 2 病例报告

2例患者考虑用BMP-2/ACS进行骨增宽，以改善严重的牙槽嵴缺损。锥形束CT分析显示，2例患者有严重的牙槽嵴萎缩，顶部剩余牙槽嵴高度1～2mm。

### 2.1 患者1

一位55岁的健康男性，无其他系统性疾病，表现为广泛而严重的双侧下颌牙槽嵴缺损（图1a和图1b）。该患者的牙科病史包括，因严重的龋和慢性牙周炎所导致的拔牙术。检查时，患者上颌为牙列部分缺损，下颌为两个种植体支持的全口义齿修复。

给予患者阿莫西林（1.5g/d），并于治疗前2d开始服用。右侧下颌骨后牙区在局部麻醉下，于顶部中间全层切开，在中央做垂直释放切口。测径规测量牙槽嵴宽度1～2mm，相当于V类剩余牙槽嵴。rhBMP-2骨移植（Infuse，Medtronic）操作使用如下。rhBMP-2作用的靶细胞主要是骨膜的内层细胞、骨皮质中的成骨细胞、骨髓及血肿中的间充质细胞。用6号硬质合金球钻去除骨皮质，形成骨陷窝，BMP主要是储存在骨陷窝壁上，可渗透进入受区残余骨壁骨髓中的未分化间充质细胞，改变间充质细胞的分化方向，使其向骨系细胞方向转化。将3个螺钉（1.5mm×8mm或10mm，Fixation Screw Kit，Salvin Dental）放于最佳的位置，提供一个6～7mm的隐蔽空间，为增宽牙槽嵴保证足够的颊间隙（图1c）。按照制造商的说明，将ACS与含水的8ml BMP-2结合。最后，将3块大的ACS对折，放于螺钉上方（图1d），再用胶原膜（BioMend，Zimmer）在顶部封闭骨移植处。这项技术为保护ACS承受皮瓣的压力提供了一个支持机制。在切开骨膜后，用Gore-Tex缝合（W.L.Gore）切口。调整下颌修复体至术区完全无压力，并告知患者近3周停止使用该修复体。术后治疗包括服用抗生素，镇痛药和抗炎药物。1周后复诊，术区严重肿胀。14d后拆线，肿胀缓解。

7个月顺利愈合后，植入种植体。全厚皮瓣翻瓣后，临床可见骨量明显增加。CT影像证实，牙槽嵴总宽度7～9mm。3颗种植体（4.1mm或4.8mm×10mm；Straumann）植入骨密质，获得初步稳定性，并维持1年时间（图1e～图1h）。

### 2.2 患者2

一位55岁女性，车祸创伤导致上颌前牙缺失，并且上颌骨前部及腭侧骨壁缺损（图2a和图2b）。该患者采用传统的局部固定义齿修复35年，然而余留的天然牙因继发龋不能继续保留。

手术前1d，采用跟患者1同样的术前协议。顶部中间做全层切口，然后做垂直释放切口，提供最大的瓣松弛。暴露牙槽嵴，并鉴定为腭侧壁开裂。用6号球钻去除骨皮质，在严重的牙槽嵴缺损处插入3个螺钉（图2c）。移植材料使用的方法和患者1一样（图2d）。8个月愈合期后，牙槽嵴顶宽度为6～8mm，可在上颌切口处植入4颗种植体（3.3mm×10mm）（图2e～图2g）。

## 3 讨论

部分研究证实，rhBMP-2在上颌窦提升和拔牙窝缺损的修复中得到了成功的应用。然而，由于ACS塌陷，导致无法维持足够的空间，因此，rhBMP-2在侧向牙槽嵴增宽的应用中仍具有一定

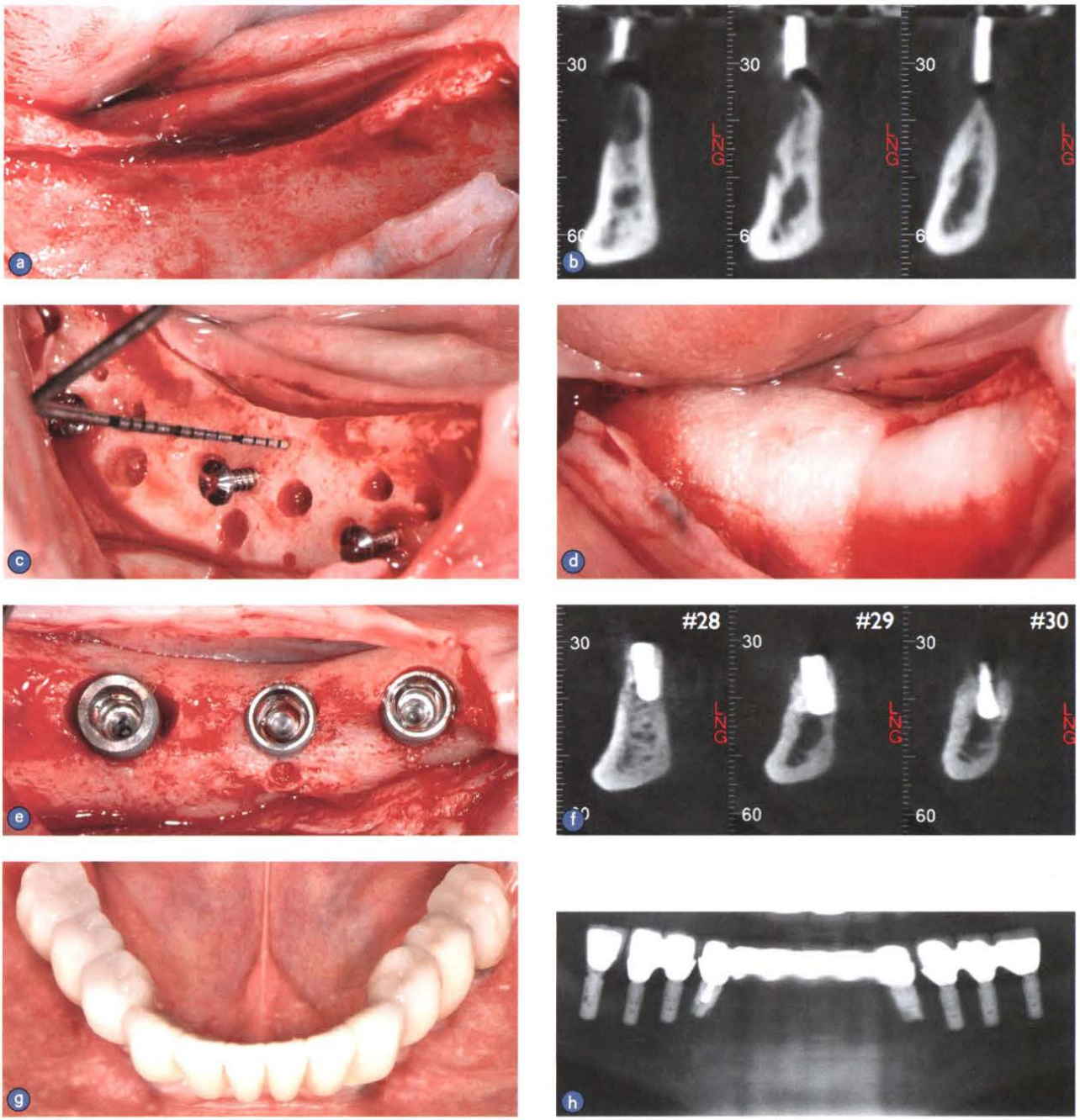


图1a～h a. 患者1，下颌后部严重的侧向牙槽嵴缺损；b. 术前CT扫描显示严重的牙槽嵴吸收；c. 受区残余骨壁去除骨皮质，螺钉置于不同水平，保证6～7mm的增宽空间；d. 牙槽嵴上放入rhBMP-2，并覆盖可吸收性胶原膜；e. 从咬合面看，愈合7个月后，增宽的牙槽嵴具有足够宽度植入种植体；f. 术后CT扫描显示牙槽嵴宽度增加；g和h. 最终修复体的临床照片（g）和曲面体层放射线片（h）

的挑战性。最近，有提议采用新技术改良ACS的特性，使其适用于此类缺损。

本病例报告证实，在严重的侧向牙槽嵴缺损中，应用rhBMP-2可使骨重新形成。这项技术应用螺钉和膜为ACS材料提供潜在的支持，从而保证一定的空间，不影响新骨的形成。

rhBMP-2/ACS应用于增宽侧向牙槽嵴，有不同的报道结果，Howell证实了拔牙窝由于有生长空间，所以会有新骨的形成，并阐述了其形成原理。然而，当rhBMP-2/ACS用于侧向

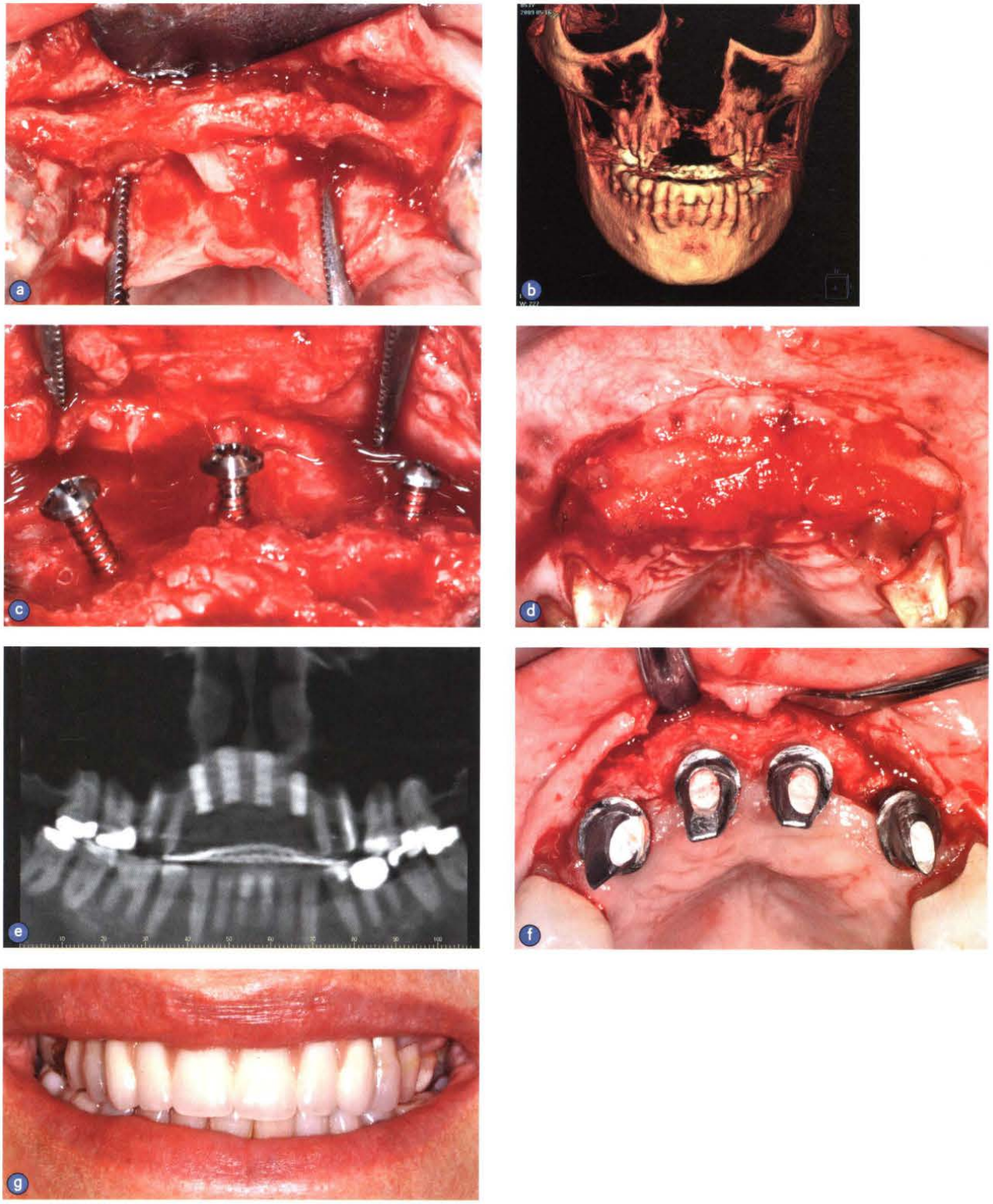

图 2a ～ g a. 从咬合面看，患者 2 上颌前部严重的牙槽嵴缺损；b. 术前 CT 扫描三维重建显示严重的牙槽嵴缺损；c. 水平放置螺钉，防止 ACS 塌陷；d. 在上颌前部放入 rhBMP-2，并覆盖可吸收性胶原膜；e. 愈合 8 个月后的 CT 扫描片，增宽的牙槽嵴已植入种植体；f. 10 个月后，翻瓣后显示牙槽嵴增宽的位置；g. 最终的修复体

牙槽嵴缺损时，如无螺钉支持，ACS则发生塌陷，所以无新骨形成，使该技术的应用具有一定的局限性。

其他研究认为，可利用钛网辅助rhBMP-2重建牙槽嵴。然而，临床研究发现有相当多的移植病例出现吸收，因此，临床中采用不同的方法用于减少移植中出现的大量吸收。此外，也做了rhBMP-2/ACS与移植材料混合，从而使骨形成的相关研究，然而，其结果不甚理想。

本病例报告证实，在没有额外的颗粒骨移植时，螺丝顶部具有保证生长空间的作用。同时，螺丝所支持的胶原膜，可减小ACS的塌陷，也为新骨形成提供了空间。

## 4 结论

本病例报告显示，在严重的侧向牙槽嵴缺损时，可应用rhBMP-2促进新骨形成。当然，该技术需要进行更多的对照研究和进一步的评估。


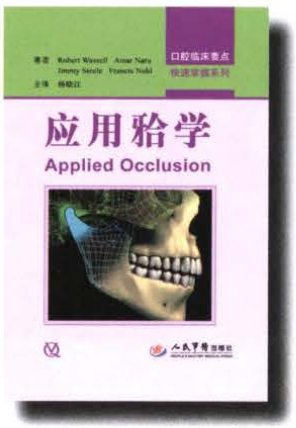


## 应用殆学（附DVD光盘）

本书深入浅出地介绍了殆学的概念和技术，与殆学紧密相关的一些特殊问题，包括牙周膜、种植修复体和颞下颌关节紊乱病（TMDs）。并详述了各种殆学相关的操作技能，包括殆的检查，颌关系的记录，殆架的选择，诊断蜡型，转移前部引导关系，殆垫和调殆。书后附带的DVD光盘，运用三维电脑动画描绘了前部引导的正常运动和修复体对引导作用干扰的后果，展现了偏斜接触和殆干扰。并还收录了临床工作的视频，展示了颞下颌关节紊乱病（TMD）的检查和诊断的全过程。在第八章中以一个咬殆紊乱的病例为实例，展现了全部关于咬殆分析和调殆的临床以及技工室的工作步骤。本书紧紧围绕临床最常见和急迫解决的问题，结合作者的临床实际经验予以展开，适合各级口腔临床医师阅读参考。

主译：杨晓江
彩图：194幅
ISBN：978-7-5091-6572-0
出版日期：2013年5月
定价：150元