优秀论文征选

病例报告：侵袭性牙周炎患者非手术和手术治疗4年纵向观察

冯向辉　徐　莉　朱卫东
北京大学口腔医学院牙周科

冯向辉，主治医生。

专家点评

徐莉教授点评：侵袭性牙周炎的发病率虽然不如慢性牙周炎高，但因发病年龄早、进展快、家族聚集倾向、早年失牙和治疗复杂值得关注。本文侵袭性牙周炎患者经非手术（彻底的洁治、刮治和根面平整及全身辅助应用抗生素）和手术治疗（Ⅱ\Ⅲ壁骨内袋采用翻瓣＋植骨术）的4年纵向观察显示了较好的治疗效果，其成功的关键依赖于早期诊断、彻底清除或抑制感染的微生物，创造可能长期保持牙周组织健康的环境和良好的自我菌斑控制。

侵袭性牙周炎（aggresssive periodontitis，AgP）的特点是发病年龄早，病情进展快，但我国牙周炎患者往往对此缺乏认识，故就诊时多已出现牙齿松动、移位、甚至脱落。此外，侵袭性牙周炎的发生和发展不仅与牙菌斑有关，某些全身和局部危险因素如遗传背景、白细胞功能缺陷、特异性抗体的产生、牙齿的解剖结构等也有关[1]，故治疗相对复杂，远期疗效如何更值得关注。下面报告1例经过牙周非手术和手术治疗的侵袭性牙周炎患者的4年纵向观察的临床疗效及治疗体会。

1. 病例资料

1.1　主诉和病史

王某，男，17岁，因下前牙松动和咬合不适于2003年12月6日就诊。患者1个月前无明显原因出现下前牙咬合不适，无冷热刺激痛及自发痛，近1周又感觉下前牙松动，偶有刷牙出血，量不多，漱口可止，否认食物嵌塞及不良习惯。每天刷牙2～3次，未用过牙线，不吸烟。牙科治疗史：1个月前曾于外院行前牙洁治，4年前因重度龋坏拔除右下后牙但未修复，左下后牙曾行充填治疗，无正畸治疗史。既往史和家族史：否认全身病史；父亲有牙龈红肿、牙齿松动和缺牙。

1.2　临床检查和全口根尖片评估。

口腔卫生偏差，菌斑指数（Plaque Index，PLI）：2。全口牙龈明显水肿，龈乳头圆钝，边缘龈明显增厚，下前牙颊侧肿胀最明显。下切牙松动Ⅰ－Ⅱ度，叩（－），邻面临床探诊深度（Probing Depth，PD）5～10mm，牙龈探诊出血指数（Bleeding index，BI）为4，牙髓冷、热测检查同对照牙，下颌中切牙（31，41）前伸时有明显动度。右上第一磨牙（16）松动Ⅰ度，邻面PD 7～10 mm，BI 4，FI 1-2。余牙PD：2～7mm，BI 4，右下第一磨牙（46）缺失，间隙已基本关闭。36为大面积银汞

充填体，22、23、24 与 32、33、34 反殆关系。（见图 1～5 和表 1）。

1.3 全口根尖片

下颌切牙牙槽骨水平型吸收达根长的 2/3，右上第一磨牙近远中牙槽骨垂直型骨吸收达双颊根根尖区，右侧上下颌前磨牙以及左下 4 牙槽骨水平型吸收达根长的 1/2，余牙槽骨轻度吸收为根长 1/3 以内（见图 6～8）。

1.4 微生物检测、血细胞分析、生化检查以及遗传学分析

患者龈下菌斑中检测到多种牙周可疑致病微生物，包括牙龈卟啉单胞菌，福赛坦氏菌，齿垢密螺旋体，直肠弯曲菌，中间普氏菌，变黑普氏菌和具核梭杆菌；血细胞分析和血生化（血糖、血脂、肝、肾功能等）检查均未发现异常。对患者及其父母进行钙结合蛋白（S100A8）某位点基因多态性的分析，发现该患者与其父亲基因型相同（AA），而 A 等位基因与中国男性侵袭性牙周炎的易感性有关[2]。

1.4 诊断：侵袭性牙周炎（广泛型）。

诊断依据：患者除牙周炎外全身健康；就诊年龄 17 岁，却出现了严重的牙周组织的破坏，推测其发病年龄小且牙周组织破坏迅速；切牙和第一磨牙（上颌）破坏尤重；有家族聚集性，父亲诊断为重度的慢性牙周炎（父亲的口内临床照片见图 9～11，全口根尖片见图 12～14）。

1.5 治疗计划

①牙周基础治疗：口腔卫生宣教，洁治、刮治和根面平整以及全身辅助应用抗生素。② 16 牙周植骨手术。③牙周支持治疗。

1.6 治疗过程

首先行牙周非手术（基础）治疗，包括口腔卫生宣教和指导，洁治并辅助全身口服抗生素，阿莫西林（每次 500mg，3/d）和甲硝唑（每次 200mg、3/d）1 周，彻底的超声龈下刮治和手工根面平整。牙周基础治疗后 3 个月复诊，进行牙周检查和疗效评定，临床探诊深度（PD）有明显下降，其中 PD ≥ 7mm 的位点（N=32）平均下降 4.1mm，4～6mm 的位点（N=64）下降 1.9mm（见表 3）。但由于口腔卫生状况不理想，所以牙龈仍有炎症，探诊后有出血（见表 2 和图 15～17）。进一步的口腔卫生强化（刷牙和牙线的使用）和二次刮治，其后患者口腔卫生控制理想，1 个月后，右上第一磨牙（16）复查近中 PD=6mm，平行投照根尖片示近中仍有垂直骨吸收（图 25），进入牙周治疗的手术阶段。

16 行常规的翻瓣术（全厚瓣），见 16 近中大量肉芽组织，刮除肉芽组织后见骨下袋（III 壁和 II 壁的混合骨下袋，骨下袋深度 5mm），骨下袋内植入 Bio-Oss 骨粉，龈瓣原位复位，确保植骨区严密覆盖。该患牙治疗前、后的牙槽骨变化的 X 片影象见图 24～27。患者之后口腔卫生控制一直比较理想，牙

表 1 初诊时牙周检查表



表 2 基础治疗后 3 个月牙周检查

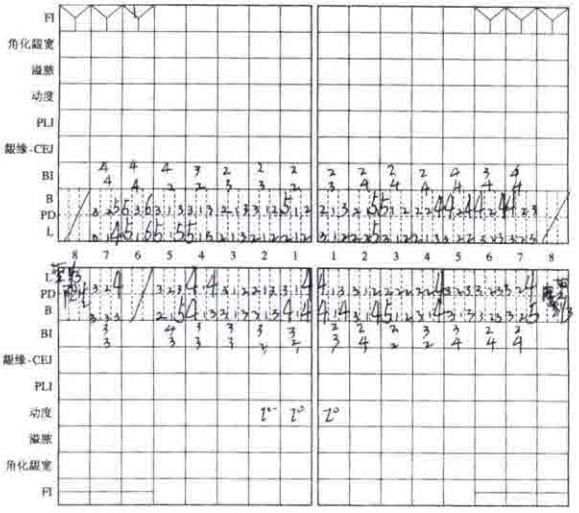

表 3　基础治疗前后探诊深度（PD）变化

PD 分类	初诊	基础治疗后 3 个月	PD 变化
≥ 7mm (N=32)	7.9mm	3.8mm	4.1mm
4～6mm (N=64)	4.8mm	2.9mm	1.9mm

表 4　基础治疗后 2.5 年牙周检查表

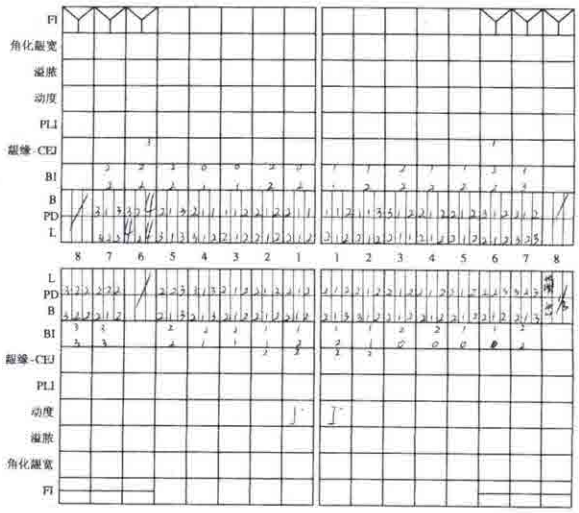

表 5　基础治疗后 4 年牙周检查表

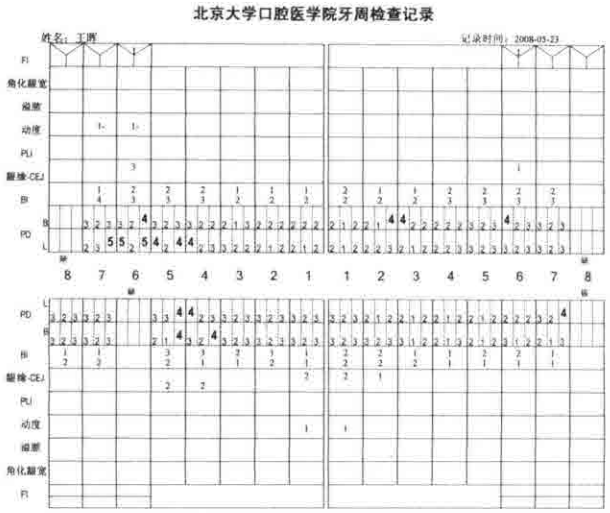

图 1～5　初诊时口内像，牙龈普遍水肿，前牙龈乳头明显圆钝

图6～8　初诊时全口根尖片，31、41牙槽骨吸收达根长的2/3以上，16近、远中牙槽骨垂直型骨吸收达双颊根根尖区，余牙槽骨普遍轻、中度吸收

图9～11　王某父亲口内像（男，48岁），牙石多，牙龈暗红肿胀，前牙有扇形移位和牙间隙，有因牙周炎拔除的牙齿（左上6）

图12～14 王某父亲全口根尖片，多数牙齿呈现中、重度的牙槽骨吸收，下前牙牙槽骨水平型吸收超过根尖区

图15～17 王某基础治疗后3个月口内像，牙龈红肿较治疗前有改善，但舌侧口腔卫生差，有软垢堆积

龈基本色粉质韧（图18～20），全口牙的探诊深度基本控制在3mm以内，个别位点4mm（见表4）。全口根尖片示牙槽骨有骨硬板形成，下前牙和16出现了明显的骨修复影像（图21～23）。2008年5月复诊时，手术牙16探诊深度略有增加（表5）。

图18～20 基础治疗后1年口内像（右上6术后8个月），牙龈普遍色粉质韧

图21～23 基础治疗后2.5年全口根尖，下前牙和右上6见明显的骨修复影像，下前牙骨硬板清晰，余牙也呈现不同程度的骨修复影像

图24～27 右上6治疗前后牙槽骨影像变化，24为基础治疗前，邻面牙槽骨为重度垂直骨吸收；25为基础治疗后3个月（植骨术前），牙槽骨有一定程度修复，但近中垂直型骨吸收仍存在；26为术后1年，较术前有明显的骨修复影像；27为术后4年，牙槽骨基本保持稳定

进一步的治疗建议：由于右下6缺失，邻牙移位，因此右上6与右下7之间咬合关系不理想，不利于右上6牙周状况的长期稳定，建议患者正畸治疗。左下第一磨牙（36）大面积的银汞充填体，防止牙齿劈裂建议其行全冠修复。定期的牙周维护，间隔期不超过6个月。

2. 分析与讨论

2.1 侵袭性牙周炎的诊断

侵袭性牙周炎可分为局限型（LAgP）和广泛型（GAgP）两个亚型。LAgP通常发生在青少年。菌斑牙石等刺激物不多，牙周破坏局限于切牙和第一磨牙，其他患牙不超过2个，有家族聚集倾向，但在我们门诊患者中典型的LAgP较为少见。GAgP主要见于35岁以下的患者，全口大多数牙齿出现重度的牙周破坏（除切牙、第一磨牙外，累及其他牙数超过3个），国内的GAgP患者菌斑牙石的堆积通常较多，也有家族聚集倾向。但需要明确的是，并非所有的年轻患者的重度牙周炎都可诊断为侵袭性牙周炎，要先权衡一些明显的全身和局部因素，如需排除全身疾病，正畸治疗史，明显的咬合创伤等[3]。

2.2 侵袭性牙周炎的治疗以及疗效

侵袭性牙周炎治疗的成功依赖于早期诊断、早期清除或抑制感染的微生物，以及创造可能长期保持牙周组织健康的环境。无论是侵袭性牙周炎还是慢性牙周炎的基础治疗都是最基本、最有效的治疗方法。多数患者经过彻底的牙周基础治疗，病情得到控制，病变转入静止期[4]。路瑞芳等观察了19例

重度广泛型侵袭性牙周炎患者，发现患者经过彻底的牙周非手术治疗和定期的牙周维护能够取得良好的治疗效果，但由于牙根解剖结构不同（单根牙，前磨牙和磨牙）、是否有牙槽骨的垂直骨吸收等会影响非手术治疗的疗效，因此可能需要再次的刮治和根面平整或牙周手术治疗[5]。一些研究发现，对于侵袭性牙周炎患者，机械治疗辅助全身用抗生素较单纯机械治疗无论是临床状况改善还是龈下微生物的清除方面都有一定优势[6, 7]，因此在AgP的治疗中，建议合理应用抗生素作为机械治疗的辅助治疗。本病例经过非手术治疗后，所有牙位临床指标有明显改善，但是由于右上6存在邻面垂直骨吸收，彻底的刮治根面平整后PD仍为6mm，因此在口腔卫生良好的情况下，施行了牙周手术，术中翻瓣后证实近中为III壁和II壁的混合骨下袋，而III壁和窄而深的II壁骨下袋牙周膜细胞来源丰富，是植骨术良好的适应证。Bio-Oss骨粉是牛骨进行特殊处理后除去有机成分，留下的骨的无机骨基质，具有自然多孔的无机骨支架结构，研究证实有良好的骨引导作用。

需要强调的是菌斑控制和定期的维护治疗是保持长期疗效的重要因素。医师在治疗过程中口腔卫生宣教要贯穿始终，根据每个病人的特点适时的实施椅旁宣教，宣教内容包括正确的刷牙方法、牙线以及牙缝刷的使用，必要时可进行菌斑染色，强化指导。此患者可能存在遗传易感性，维护治疗的间隔应不宜超过6个月，以有效地维护牙周状况的稳定，降低进一步破坏的几率。

牙周炎的远期疗效不仅希望牙周袋变浅，更希望牙槽骨的再生。本病例经过彻底的牙周治疗，除了临床指标有明显改善外，X片示牙槽骨的修复也非常显著。周爽英[8]的研究结果显示基础治疗后，牙槽骨骨量发生显著增加的最早时间为治疗后2个月，治疗后9～12个月骨量增加幅度最大，1年时骨量增加达峰值。牙周治疗后牙槽骨的反应与年龄、性别等因素有关（老年及女性患者骨修复不明显）。由于本病例为男性患者，就诊年龄较小（17岁），医师积极实施治疗，符合早诊断、早治疗的基本原则，因此牙槽骨修复也较为明显。

参考文献

[1] Meng HX, Xu L, Li QY, et al. Determinants of host susceptibility in aggressive periodontitis. Periodontology 2000, Vol. 43, 2007, 133-159.

[2] Li Q, Meng H, Zhang L, Xu L, et al. Correlation between single nucleotide polymorphisms in a calprotectin subunit gene and risk of periodontitis in a Chinese population. Annals of Human Genetics 2007; 71(3): 312-24.

[3] 曹采方. 临床牙周病学. 第1版. 北京：北京大学医学出版社，2006：179-188.

[4] Buchmann R, Nunn ME, Van Dyke TE, et al. Aggressive periodontitis: 5-year follow-up of treatment. J periodontol 2002; 73(6): 675-83.

[5] 路瑞芳，徐莉，孟焕新等. 重度广泛性侵袭性牙周炎患者非手术治疗的临床疗效观察. 中华口腔医学杂志，2008；43(5)：264-268.

[6] Tinoco EM, Beldi MI, Campedelli F, et al. Clinical and microbiological effects of adjunctive antibiotics in treatment of localized juvenile periodontitis. A controlled clinical trial. J Periodontol 1998; 69(12): 1355-63.

[7] Guerrero A, Griffiths GS, Nibali L, et al. Adjunctive benefits of systemic amoxicillin and metronidazole in non-surgical treatment of generalized aggressive periodontitis: a randomized placebo-controlled clinical trial. J Clin Periodontol 2005; 32(10): 1096-107.

[8] 周爽英，曹采方，张刚等. 牙周炎基础治疗后牙槽骨变化的动态观察. 中华口腔医学杂志，1997；32(5)：303-305.