译文

种植体基台和全冠外形的考虑：临界外形和次临界外形

Considerations of implant abutment and crown contour: critical contour and subcritical contour

Huan Su, Oscar González-martín, Arnold Weisgold, Ernesto Lee

原载 The International Journal of Periodontics & Restorative Dentistry, 2010, 30(4): 335-342.（英文）

杨静文 译 姜 婷 审

摘 要

种植修复体所要求的恰当的外形已开始从种植体头部的环形结构向天然牙颈部解剖外形转换。在有充分Running Room的情况下，种植体基台可以实现这种转换。我们常常描述种植修复体外形为过突、平缓或者欠突，并且已知过突的外形会导致龈缘的根向移位，而欠突的外形会导致相反的效果。然而，这些术语都是在没有指定特定描述对象的情况下被随意使用的。另外，由于原本用来描述天然牙修复体外形的定义需要在种植修复体上被重新定义，我们在种植体基台和全冠上定义了两个独特的区域：临界外形和次临界外形。两者的任何改变都会引起软组织形态，包括龈缘水平、牙龈乳头高度、牙龈结构、唇侧牙槽骨形态和牙龈颜色等在内的变化。

为了使种植牙获得最美观的修复效果，正确地将种植体放入适合的位置是非常关键的。关于如何确定理想的种植体三维位置，有一些文献推荐的数据可供参考。①龈殆方向：种植体应位于理想龈缘根方2～4mm；②唇舌方向：唇侧骨板至少2mm以防止唇侧组织的丢失，并且前牙区的种植体应略偏舌侧；③近远中向：种植体与邻牙的距离应该有2mm，与相邻种植体的距离为3mm。理想情况下，种植体基台应尽可能形似全冠预备体。前牙种植的个别基台已在临床成功应用多年。为了使种植修复尽可能表现自然的外形，研究者开始强调将种植体颈部形态从环形转化为牙颈部解剖形态。Bichacho和Landsberg强调了牙颈部形态的概念和用个别临时修复体重建种植体周围软组织的技术。还有人提倡采用临时个别基台，并用无盖托盘印模技术精确转移经过修复体重塑的种植体周围形态，以保证最终的基台是个别临时基台的精确再现。

然而，并没有种植体基台形态的确切定义。在天然牙支持的修复中，过突的外形会导致龈缘的根向退缩，而欠突的外形会促使龈缘冠向生长。在种植修复中，外形线过突和外形线欠突的描述被普遍地随意使用，缺乏明确标准或对外形的具体描述。由于外形线的定义原本是天然牙修复中的概念，因此我们有必要在种植牙领域对外形线重新定义。

译者单位 北京大学口腔医学院修复科
北京市中关村南大街22号 100081

1 种植基台－冠的外形线

笔者发现，种植体周围软组织对基台－冠外形线会根据外形改变的位置不同而不同。根据组织反应，我们确定了两个主要的区域。第一个临界外形位于种植体基台或冠紧邻龈缘根方的区域，范围约1mm龈殆向距离。其上就是360°的环形修复区域（图1）。这些只是初步的发现，确切的尺寸还须进一步明确。在粘固剂固位的种植修复中，临界外形区域可能是冠、基台或者终止线的一部分。

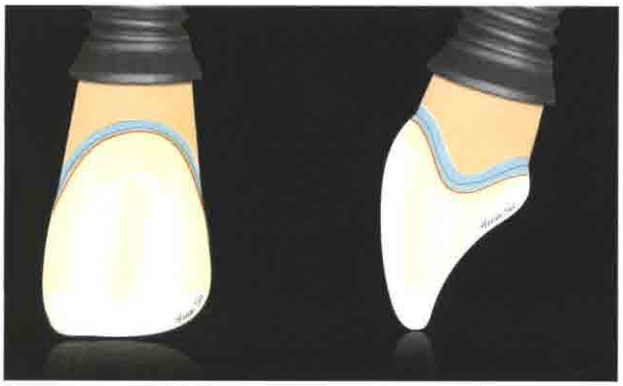

图1 种植体基台和冠的外形决定了龈缘位置和结构。然而，软组织对外形改变的反应取决于该改变是发生在临界外形（蓝色）还是次临界外形（橙色）。临界外形对龈缘的支持作用显著，而次临界外形对其影响甚微

通过临界外形的唇侧外形可以明确龈缘高点和唇侧龈缘水平，进而明确临床冠的高度。通过调整临界外形可以控制龈缘高点。唇侧临界外形的突度对龈缘线有影响。邻面的临界外形决定了种植体冠修复后牙龈乳头区是否会出现黑色三角。临界外形的位置动态地取决于龈缘的位置，因而在龈退缩的情况下位置可能改变。在临床上，所有种植修复体临界外形的设计都应与所需要的全冠解剖以及牙龈结构相适应。

第二个区域称作次临界外形，位于临界外形的根方，提供充足的Running Room。Running Room定义为种植体颈部与牙龈缘之间的距离，以允许修复体颈部形态的建立。次临界外形在生理范围内的调整会明显影响临床上龈缘线的位置。然而，如果种植体植入过浅，这部分区域将无法存在。次临界外形可以设计为突面、平面或者凹面（图2）。其唇侧或邻面的调整能显示出种植体周围组织的不同反应。

临界外形和次临界外形的调整可以改善种植体周围软组织的美观。然而，如果无法改变全冠外形，就无法调整临界外形。只有通过调整次临界外形来改善软组织的美观。

接下来，本文将对如何调整种植体基台－冠复合体唇侧和邻面的临界外形和次临界外形来提高Furhauser等提出的牙龈粉色美学评分的七个要素进行描述。

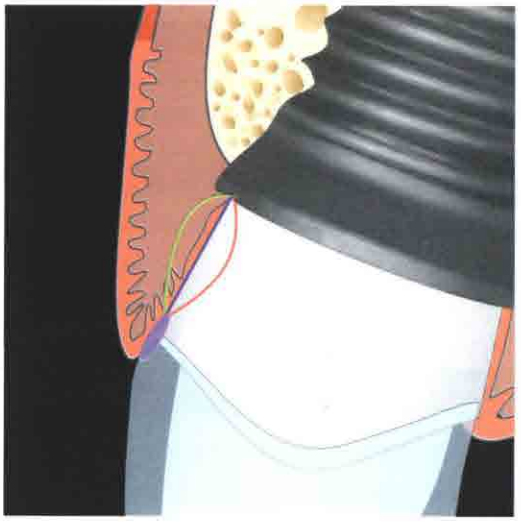

图2 次临界外形位于临界外形的根方，以提供充足的Running Room，并可以被塑造成凸面（绿色）、平面（蓝色）或者凹面（红色）。对唇面或者邻面的次临界外形进行调改可能会在一定程度上影响种植体间组织，但并不会影响唇侧龈缘和冠的外形

1.1 牙龈边缘线

龈缘线的位置决定了临床冠的高度。临界外形的最唇侧点关系到龈缘线和龈缘高点的位置。正如在天然牙列中所证实的那样，唇侧龈缘线的位置会根据牙齿的唇舌向移位或者旋转而变化。在种植修复中，若临界外形向唇侧移动，牙龈会随之根向移动。相反的情况下，牙龈则冠向移动。龈缘高点和唇侧牙龈的结构会因唇侧临界外形最高点的近远中移动而变化。然而，在生理范围内对次临界外形的调整不会明显改变龈缘水平（图3）。但应避免超出过突的唇侧次临界外形生理范围，防止牙龈水肿、窦道，甚至最终牙龈退缩的发生。

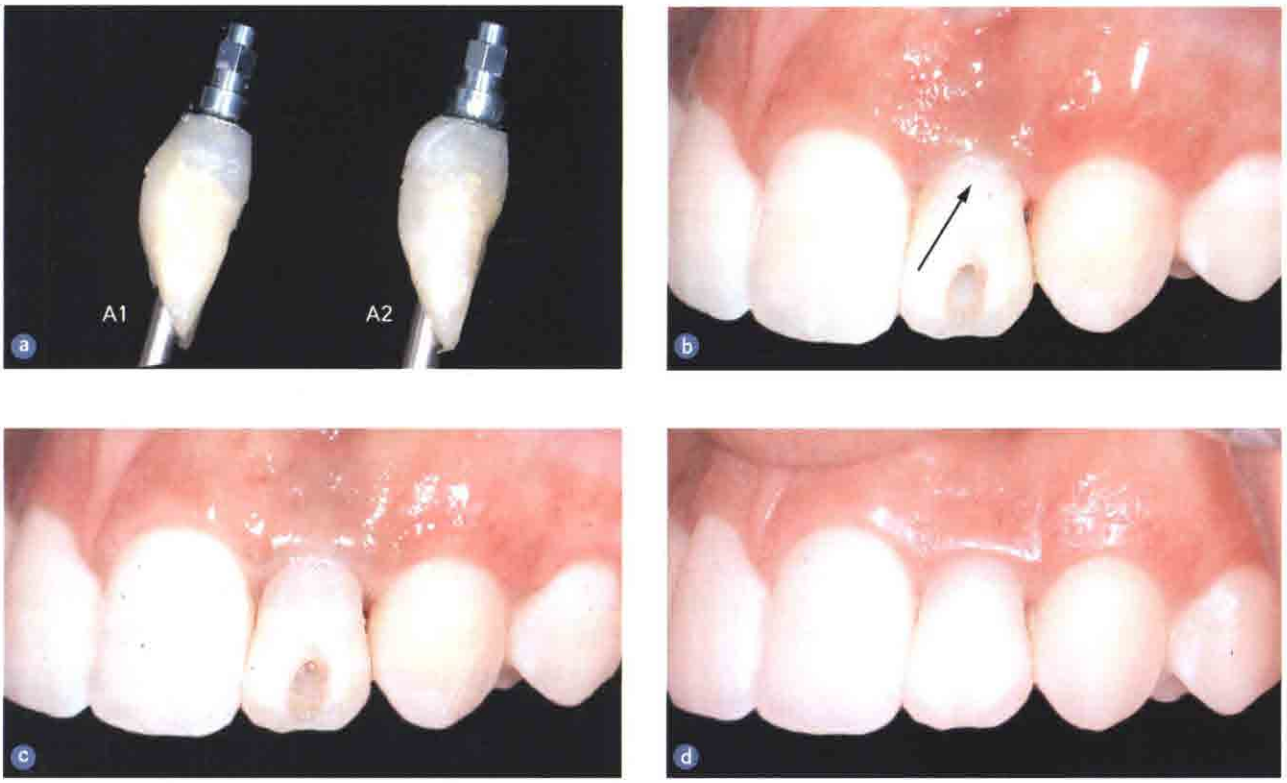

图3 对唇侧次临界外形进行调改的临床案例。a.具有理想唇侧临界外形和平次临界外形的螺钉固位的临时冠（A1）。保持原有唇侧临界外形不变，将唇侧次临界外形调改至“可接受程度范围内”的凸面（A2）。b.由理想的唇侧临界外形和平的次临界外形塑造的种植体周围组织的外形（A1）。唇侧参考先位于唇侧龈缘冠方0.5mm（箭头所示）。c.只有次临界外形发生改变的临时修复体戴入后，种植体周围软组织出现了短暂的苍白和轻度的龈缘根向移位（A2）。d.3个月后随访：通过对比参考线的位置可以发现唇侧龈缘冠向移位。龈缘线位置的改变具有显著的临床意义

1.2 牙间龈乳头

相邻种植体间的龈乳头是由其下方的种植体间牙槽嵴和可能的环形纤维决定的。而位于天然牙与种植体之间的龈乳头是由天然牙附着器的附着水平和附着于天然牙上的结缔组织决定的。据报道，在种植体和天然牙之间，平均龈乳头高度为4.5mm。但有研究报道，通过降低接触区位置或缩小种植体近远中直径会减少邻面易通过性并导致龈乳头的过度生长。在相同临床情况下，如果间隙足够（2～3mm），增加临界外形和次临界外形的突度会挤压龈乳头，使其高度增加0.5～1.0mm。当邻面临界外形改变时，种植牙冠的形态会变成方形。调整次临界外形可以达到相似的效果，且保留了理想的牙冠形态（图4）。在改变次临界外形时一定要注意避免侵犯邻面牙槽骨。

有研究报道，相邻种植体间的龈乳头从牙槽嵴顶到邻接触区的平均高度为3.4mm。最近，平台转移在保存种植体间牙槽骨方面表现出了优势。通过调整临界外形和次临界外形可能进一步增加相邻种植体间龈乳头的高度。

1.3 牙龈结构（牙龈外形）

牙龈的扇贝状龈缘线主要是由龈缘高点、龈乳头和牙齿形态决定的。其中，牙齿形态尤为重要。理想的唇侧临界外形能支持牙龈形成光滑、连续的，而非平直或不规则的龈缘线。

1.4 牙槽突

为部分吸收的牙槽骨改形需要运用牙槽骨扩大术对合适的位置进行组织调改。这种扩大术可能包

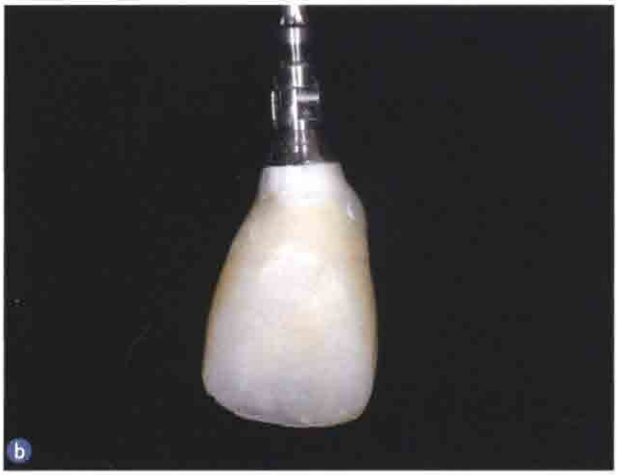

图4 对邻面次临界外形进行调改的临床案例。a.左上中切牙临时修复体戴上3个月后的临床照片；b.改变远中次临界外形；c.2个月后随访：通过和中切牙釉牙骨质界相比，发现左上中切牙和侧切牙之间的龈乳头高度增加

括硬组织、软组织，或两者兼有。然而，小的缺损可以通过在生理范围内增加次临界外形的突度来提供软组织支撑，而不改变龈缘的位置（图3和图4）。

1.5 牙龈颜色

牙龈的颜色固然是由基因决定的。但在张力一致的情况下，理想的牙龈颜色至少应该与相邻牙的牙龈颜色一致。在天然牙列，颈部曲线起到了将牙龈的张力控制在一定范围内的作用。在即刻种植即刻负重的病例中，由于拔牙后骨组织改建，组织丧失在所难免。因此，在唇侧龈缘种植体周围可能出现组织缺失引起的黑色阴影。这时候，较突的次临界外形可能通过支持唇侧牙龈组织改善唇侧牙槽突的外形，进而减少阴影。然而，根据唇侧牙龈的厚度，最终个别基台材料的选择对唇侧牙龈颜色的影响更加显著，尤其是对于牙龈比较薄的患者。

1.6 牙龈质地

牙龈质地是惟一不能通过改变基台或者全冠的形态来改善的因素。然而，如果唇侧临界外形或者次临界外形过突以至于超过了生理范围，软组织会发生炎症。

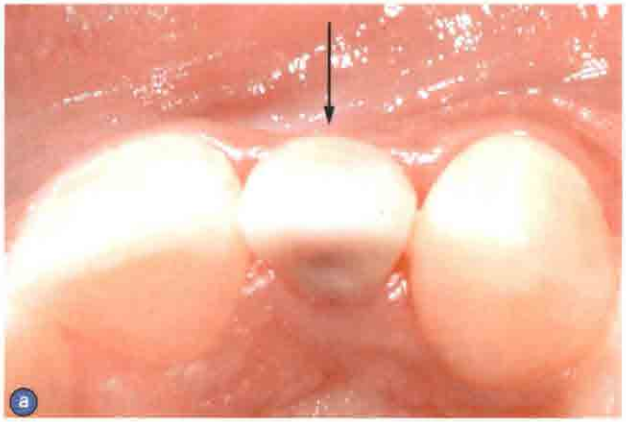

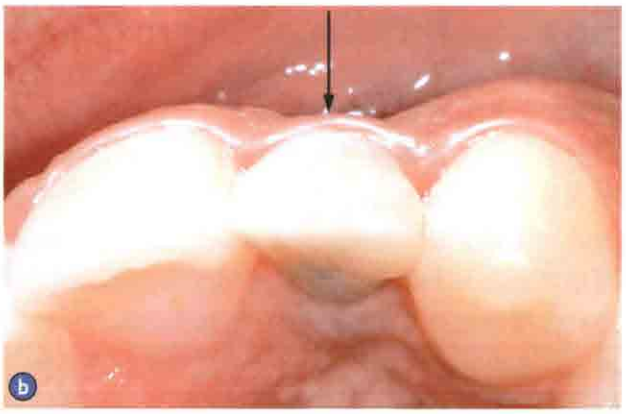

图5 图3病例的殆面观。a.左上中切牙唇侧牙龈轻度凹陷；b.次临界外形调改后3个月唇侧牙龈外形改善

2 讨论

正如Listgarten等证明的那样，种植体上的牙龈环和天然牙列的牙龈环在解剖结构上有区别，因此也表现出了不一样的生理学特征。天然牙列中过突的修复体外形会导致牙龈的炎症或龈缘线根向移位。但其本身并不会导致附着器的根向移位。导致附着器根向移位的是龈缘线的根向移位。然而，种植体支持的修复体外形的改变会影响龈缘线的位置。正如该研究所示，仅仅是次临界外形的改变不会明显影响龈缘线的位置。这似乎暗示，在临床可接受范围内，可以通过调整次临界外形来增加软组织的美观效果。

早在1974年，Amsterdam强调了牙齿外形在保护牙周组织中的重要作用。通过减小相邻牙间楔形间隙来增加牙间组织压力的效果已经被多个研究所证实。包括改变临界外形和次临界外形，并导致方形的修复体等。在不希望改变牙齿外形的情况下，可以通过增加次临界外形的突度来达到相似的软组织效果（图6）。在邻牙呈三角形、接触区面积小、楔形邻间隙大的情况下，可以通过改变次临界外形来增加0.5～1.0mm的龈乳头高度，尤其是对于"薄型龈缘"的患者。

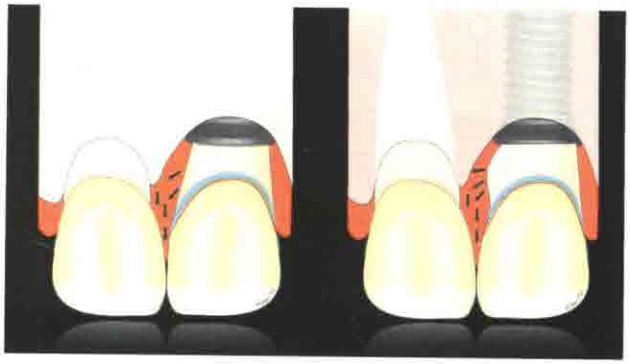

图6 同时调改临界外形和次临界外形（左）以及只调改次临界外形（右）对于龈乳头高度影响甚微

显然，无论是哪种改形，其效果只在种植体周围具有了足够量的软组织以后才能显现出来。虽然有很多因素决定了种植体周围软组织的结构，牙周组织的影响力最大。在常见三角形牙齿的"薄型龈缘"患者中，其较薄的牙龈往往让次临界外形不具有唇侧调改的空间。3mm的唇侧牙龈高度（即从种植体水平到游离龈的距离）才足以进行次临界外形突度的改变而不造成龈缘水平的退缩。在邻面，2～3mm宽的龈乳头是增加临界外形或次临界外形的前提。

改变外形的时间也非常重要。然而，种植体周围组织成熟的时间还没有详尽的报道。Small和Tarnow报道唇侧龈缘在基台连接后3个月稳定。因此，应在龈缘稳定前进行唇侧次临界外形的调改。Rompen等报道，凹形的穿龈形态能减少唇侧牙龈的退缩。据此，在少量软组织缺损出现的时候，笔者推荐在愈合初期使用凹形的次临界外形，以获得尽可能多的软组织量。在牙龈愈合以后，再根据需要将次临界外形调改成凸形（图7）。

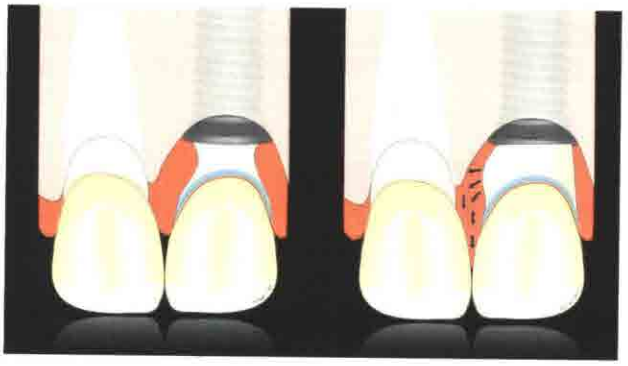

图7 在最初的愈合阶段，凹形的次临界外形和理想的临界外形对于获得最大的组织量（左）很有必要。任何为了增加种植体周围组织量所进行的对次临界外形调改都必须在种植体周围组织健康成熟的状态下进行（右）

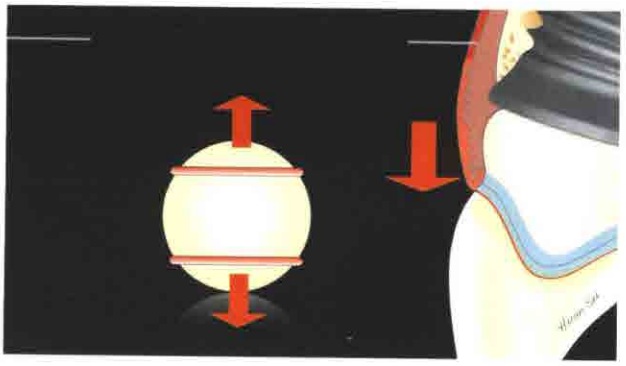

图8 球形概念。当一个具有弹性的物体被放置在一个球体上面，该物体会向上弹起。相反，若被放在球体的下面则会向相反方向运动。同理，对位于龈缘下的次临界外形进行调改，牙龈就会受力而向冠方移动

增加次临界外形的突度会随之产生一些问题。其一，由于操作空间减小，维护过程变得比较困难。其二，牙龈有退缩的可能。Rompen等证明，凹形的次临界外形可减少牙龈退缩。然而，该病例分析中最有趣的发现之一是，在生理范围内，凸形的次临界外形引起了唇侧牙龈退缩。除此以外，在很多病例中发现的是唇侧龈缘的冠向移动（图8）。当然，临界外形动态地取决于龈缘的位置，如果牙龈退缩，其位置也会相应发生根向移位。暴露的凸形次临界外形进而成为临界外形，引起进一步的牙龈退缩。在这种情况下，应该取下修复体或者基台，并对临界外形和次临界外形进行调改。调改种植修复体临界外形和次临界外形所带来的效果还需要更长期的随访和研究来明确。

在最终的修复体戴上之前，应该用临时修复体对种植体周围组织进行塑形，并将确定的形态复制到最终修复体上，使精确复制的最终修复体能够支持牙周组织并获得预期的效果。随着技术的进步，计算机辅助设计与计算机辅助制造的基台系统成了方便的工具。头脑中有了基台和全冠的形态，就能迅速描绘出种植体周围组织以及临时修复体的形态，并转化为用于扫描的蜡型或树脂，得到可以预期的结果。在本文中，笔者并没有运用CAD/CAM根据所描述的外形进行修复体制作。

3 结论

种植修复体周围的软组织美学效果可以通过改变基台或全冠的外形来改善。其改善的效果根据调改位置的临界外形或者次临界外形而不同，两者都有明确的临床意义。在种植体植入理想位置的情况下，改变临界外形或次临界外形能够创造更好的软组织形态，优化临床效果。但其长期效果和局限性尚须临床研究进一步明确。

景致齿科技术实战培训中心
Perspective Dental Proffesional Training Center

把握齿科职业道路
欣赏人生丰富景致

景致齿科技术培训中心由王义勇医生、周锐医生、赵廷旺医生于2011年在北京筹备成立。三位老师力图以“学以致用”与“知其然知其所以然”为培训理念，将培训中心打造成国内以“实战、务实”为特色的齿科技术培训品牌。

目前景致齿科技术培训中心与口腔医学网合作，在全国开展口腔临床技术操作系列巡回培训班，并开展医院、诊所点对点临床技能培训及定期技术指导。因学习而成长，因分享而快乐。景致齿科技术实战培训中心希望与您共同把握齿科职业道路、欣赏人生丰富景致！

北京市朝阳区朝阳北路青年汇104号楼321室
邮箱：jzck2011@163.com