译文

椅旁纤维强化复合树脂的临时局部固定义齿可替换制作方法

Alternative Fabrication Method for Chairside Fiber-Reinforced Composite Resin Provisional Fixed Partial Dentures

Ahmed Ballo, Pekka Vallittu

原载 Int J Prosthodont, 2011, 24(5): 453-456.（英文）

张耀坤 译 邵龙泉 审

摘 要

使用直接或椅旁技术制作纤维强化复合树脂（FRC）的临时局部固定义齿，需要较高的临床技术。修复缺失牙对临床医师来说是一种挑战，尤其是制作卫生桥。本文描述的是一种简便的椅旁制作纤维强化复合树脂（FRC）固定义齿修复方法。以透明模型为引导，确保恢复正确的解剖结构和功能。

专家点评

邵龙泉教授点评：临床上，临时固定卫生桥能暂时修复缺牙间隙，恢复部分的咀嚼功能和美观，在一定程度上帮助患者适应日后的永久修复。但是，临床上也常常可以看到修复效果较差的卫生桥，甚至对患者的口腔健康造成不良影响。本文所描述的修复方法设计新颖，充分利用了透明模型的优点，操作步骤简便而清晰，修复效果好。

纤维强化复合树脂（FRC）在口腔医学的多个领域中得到应用，特别是在制作局部固定义齿（FPD）方面。在 2001 年，Vallittu 认为 FRC 技术可以减少后牙区修复所需的 FPD 固位体数目，甚至可在口内直接用 FRC 制作 FPD。

在口腔医学领域中，FRC 可用于制作粘结剂、无金属的义齿以及开展椅旁直接修复缺失牙技术。临床研究表明，混合纤维 FRC 修复体的 5 年保存率超过 90%。但是，一次成功的椅旁治疗主要依赖于临床医师使用 FRC 制作 FPD 的正确塑形能力。而且，必须正确地使用 FRC 材料和设计完善的修复体。此外，在口内戴有椅旁制作的 FRC 固定桥修复体的患者当中，口腔卫生较差者，其桥体边缘更易出现菌斑堆积和牙龈受刺激的情况。

FRC 修复体的基本制作理论是，它有利于复

译者单位 南方医科大学口腔医学院
广州市广州大道北 1838 号 510515

合树脂修复体正确的塑形和制作，尤其是对于不易用直接制作技术完成的桥体来说（图 1）。但是，直接技术的优势在于可以椅旁调节桥体颜色以及 FRC 结构的高结合强度。

本文描述的是一种新颖的技术，它在椅旁制作 FRC 固定义齿的组成中应用了蜡－石膏模型。这项技术有助于制作位置理想、外形良好、卫生以及美观程度令人满意的桥体。

1 方法和材料

首先，用藻酸盐取无牙区的精确印模。通常不用取全口印模，因为不需要对颌印模。通过印模灌注精确的石膏模型，且通常根据临床上观察到的口内情况来确定牙齿的外形和位置。可利用石膏模型制作蜡冠代替缺失牙，并置于缺牙间隙。

通过注射器填充聚乙烯硅氧烷制成相应模型，并用之包裹石膏模型上的蜡牙（图 2a ～ 2c）。清晰透明的模型十分重要，它能使光线更好地促发树脂的聚合反应。聚合反应完成后，用手术刀沿咬合面外形仔细切割，使透明模型分离，移走蜡冠。然后，模型就可以置入患者口内了（图 2d）。

下一步，去除旧充填物或预备新的洞形。将透

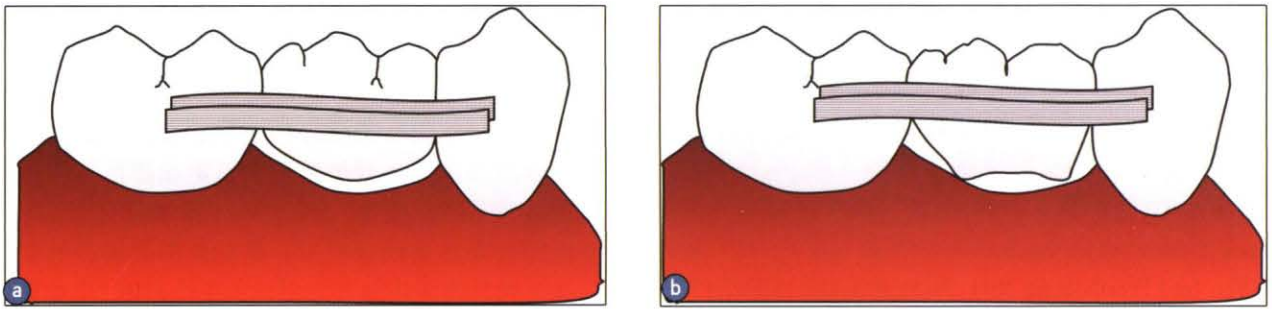

图 1 图解通过 FRC 制作固定义齿。a. 桥体底部与牙龈整齐一致的卫生桥；b. 桥体底部不规则的卫生桥

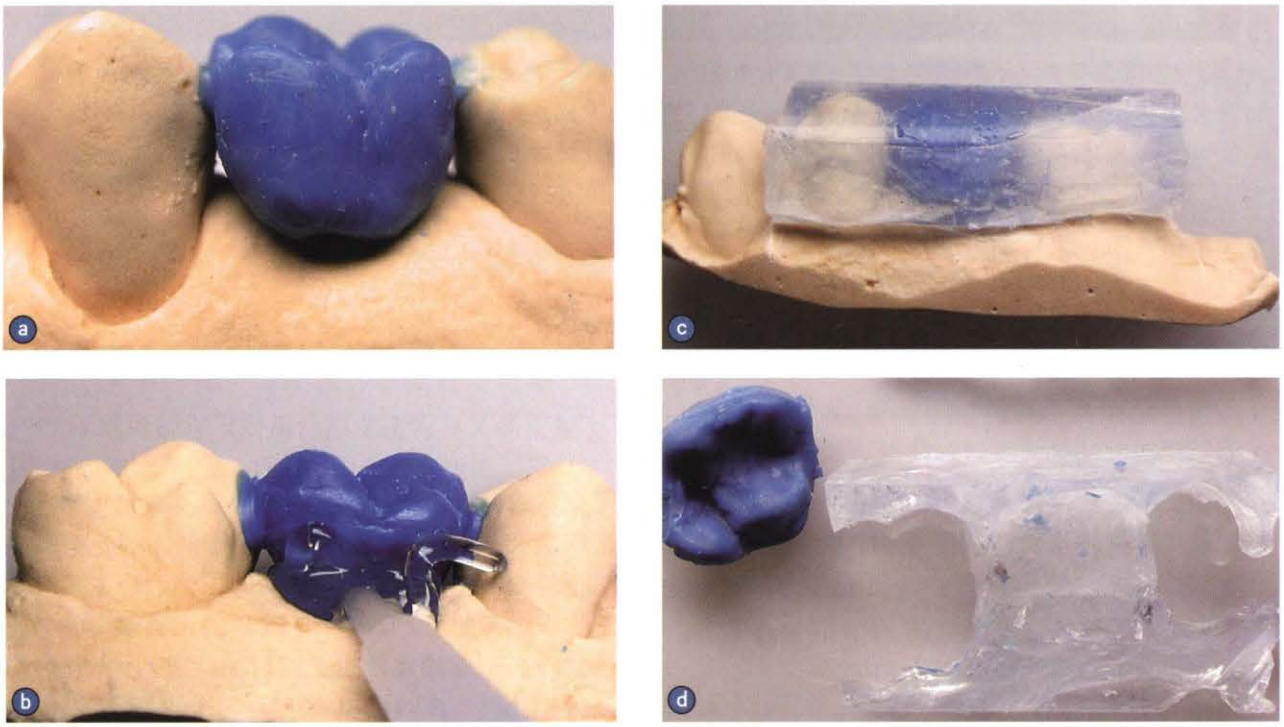

图 2 a. 取自藻酸盐印模的石膏模型（米黄色部分），以及用于修复缺牙间隙的蜡冠（蓝色部分）；b. 用注射器涂上透明的聚乙烯硅氧烷；c. 聚乙烯硅氧烷在混合后 5min 内达到最高硬度；d. 透明模型变硬后，沿咬合面外形切割，使之从石膏模型上分离，并移走蜡冠。所得的透明模型（下方）准备置入患者口内

明模型正确地置于患者口内。玻璃永久粘结纤维（粘结技术）应从洞形的一端延续至另一端。可用金属箔线直接测量，从而决定其长度。然后，对预备好的洞形进行酸蚀，并在粘结区涂布树脂粘结剂。覆盖一层较薄的流动性复合树脂，同时将纤维束压进洞形中并光固化 10s（图 3）。

制作桥体时，首先要在最底部铺上一薄层釉瓷。然后，建好模型的沉积区。下一步，完成增强牙本质核，置于纤维之间。桥体表面上釉并移除透明模型。最后，桥体完成并抛光。

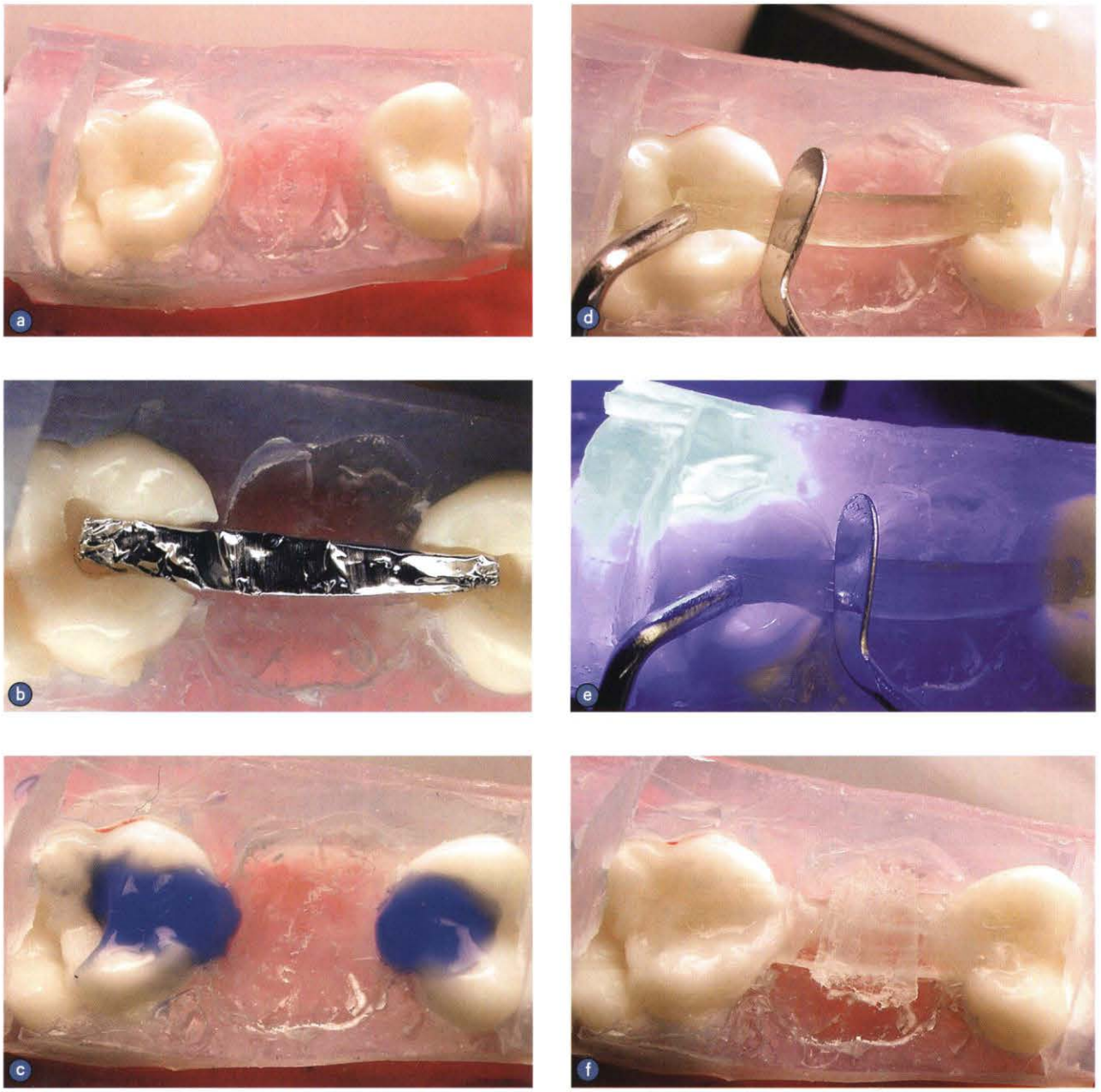

图 3　纤维外形结构制作的步骤演示。a. 将透明模型置入患者口内；b. 釉质酸蚀后用金属箔测量所需纤维棒的长度；c. 使用粘结剂和流动性复合树脂；d. 用工具将纤维棒压入两端空隙中；e. 光固化纤维棒；f. 洞形中 FRC 结构的咬合面观

2 讨论

直接椅旁治疗对牙科医师的要求较高。与在牙科技工室操作相比，椅旁治疗要求医师能独立完成最后的步骤。整个过程必须在一次治疗中完成，而且应保证美观以及正确恢复功能（图 4）。

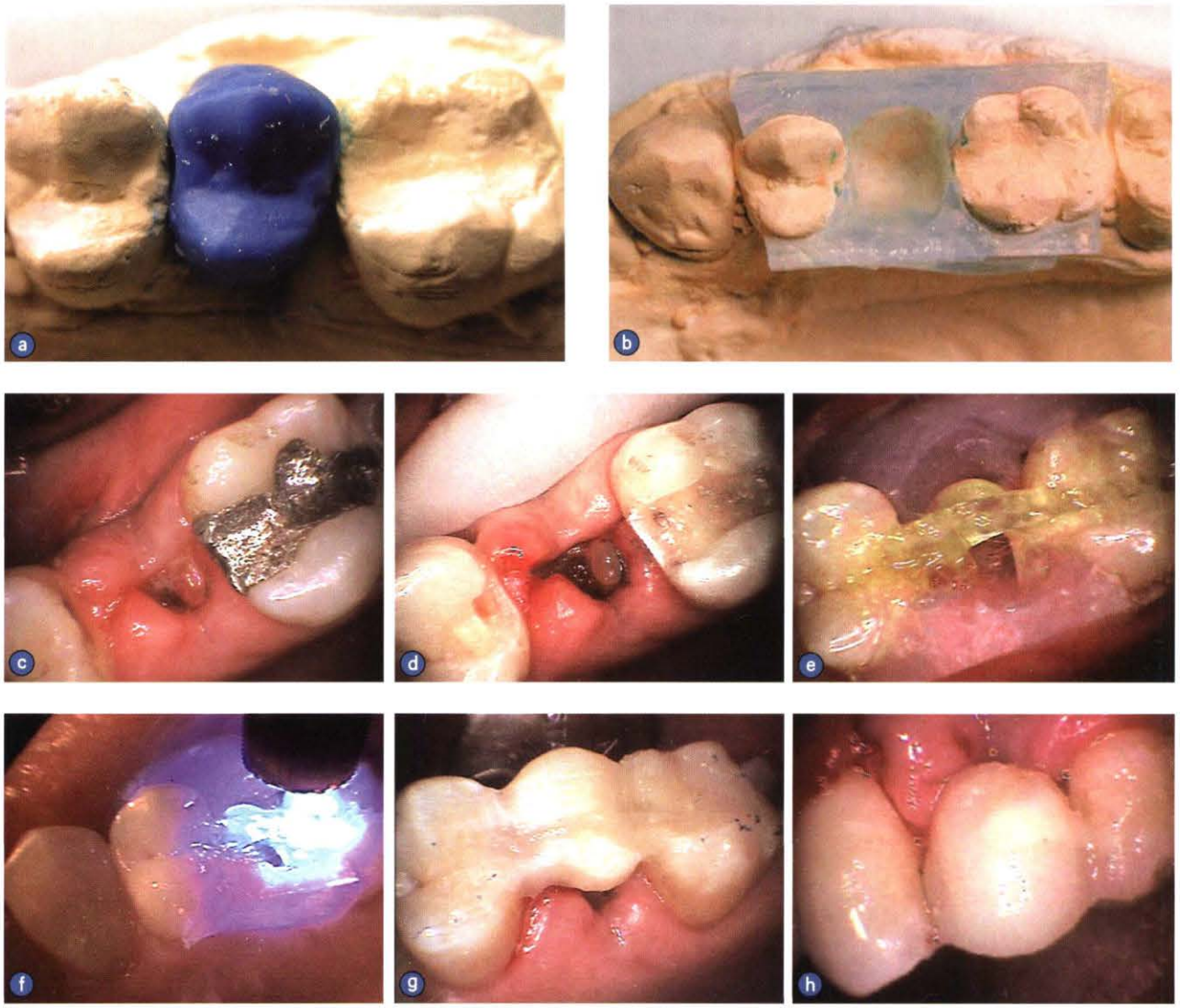

图 4 按照实验步骤操作的临床病例，包括修复缺失牙。选取该患者的第二前磨牙进行修复，采用由 FRC 构成的临时性 FPD。a. 在石膏模型上用蜡制前磨牙修复缺牙间隙；b. 透明模型硬化并移去咬合面及蜡冠；c 和 d.（c）在修复缺牙间隙前必须（d）去除原有充填物并酸蚀洞形做好 FRC 充填的准备；e. 透明模型就位，修整 FRC 外形结构；f. 桥体完成后进行光固化；g. 移去透明模型；h. 最终完成并抛光

3 结论

本文描述了一种安全且有效的新颖技术。严格按照流程操作可获得较好的预期效果，甚至在某些情况下还可以提前发现一些直接修复过程中未知的问题。在直接修复技术中应用透明模型这一观念，通过为桥体提供一个清晰的外形轮廓，使其结构更精确。这确保了使用牙线和牙间隙刷可以很好地维持桥体周围的口腔卫生。