# 应用微螺钉作为非牙性支抗的临床应用及疗效

Clinical Applications and Efficiency of Miniscrews for Extradental Anchorage
Arturo Fortini, Vittorio Cacciafesta, M.Francesca Sfondrini, Stefano Cambi, Massimo Lupoli
原载 Orthodontics 2004;1:87~98(英文).

朱胜吉 译　傅民魁 校

**摘要**　**目的**　介绍一种新型微螺钉种植体支抗在不同临床条件下的应用情况。

**材料与方法**　12 名存在支抗控制问题的患者（13~52 岁,3 名男性,9 名女性),治疗前获取患者的头颅侧位片,曲面断层片,照片及研究模型。根据相应的标准,确定每个患者不同的植入位置。共计植入 19 枚微螺钉,以实现不同类型的牙齿移动。

**结果**　微螺钉的应用在多种不同的临床条件下都获得成功,例如:压低前牙,压低后牙,伸长并排齐阻生牙,作为远中移动牙齿的支抗,作为远中移动后的保持,前移磨牙,在后牙支抗不足的情况下用以内收上下颌前牙,在后牙缺失时唇倾并压低下颌前牙以及在关闭间隙过程中加强后牙支抗。

**结论**　本研究所展示的新型的微螺钉作为一种非牙性支抗,在很多传统支抗无法应用的情况下显示了优良的治疗效率。

在正畸领域里支抗被定义为被动移动的单位被允许移动的量。在极端的情况下，甚至不允许被动移动单位发生移动。

通常,支抗被分为口内支抗及口外支抗 2 种。在口外支抗应用过程中,反作用力被传递到头颈部。正畸医生经常采用的控制及加强支抗的手段，特别是口外的矫治器,由于需要患者的配合并会带来不适,往往会使它们的应用受到限制。例如头帽就经常被成年患者拒绝采用。口内支抗又被进一步分为颌内支抗,颌间支抗及非牙性支抗。颌内支抗建立于这样的理论之上,那就是牙齿越多支抗越强,倾斜移动比整体移动更容易实现。而颌间支抗的目的则是使上下颌的牙齿向相反的方向移动。口内的非牙性支抗的共同特点就是反作用力都传递到金属支抗与骨组织的界面上来。

同时伴有修复和(或)牙周问题的成人患者希望正畸治疗不需要他们的配合，同时也对美观提出了更高的要求。这些都促使学者们去开发新的支抗系统。新系统的共同特点就是应用牙槽骨作为支抗。因此,被定义为非牙性支抗。这些系统的适应证为：
(1)牙齿支抗的数量或质量不足(牙周病,牙列缺损)；
(2)需要尽量减小或完全消除牙齿移动过程中的反作用力的情况。

现有的不同的非牙性支抗系统有些区别：金属成分的类别(从纯钛到不锈钢),植入的手术步骤(手术创伤或大或小),有无骨结合发生,及是否可以即刻加力。

现已发表了很多关于不同系统的研究报告：骨结合种

译者　北京大学口腔医学院
北京海淀区中关村南大街 22 号　100081

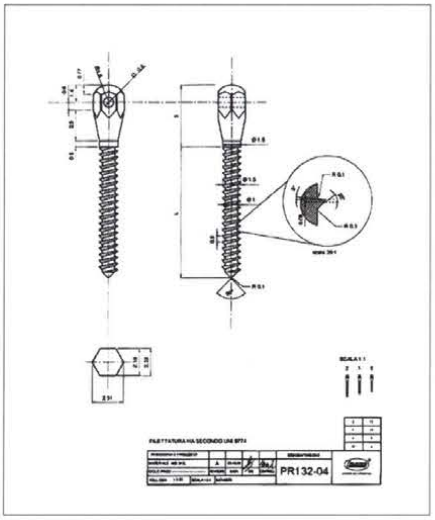

图 2a、b 应用螺刀旋入微螺钉十分简单(a),通过反方向旋转取出微螺钉也十分容易(b)

图 1(左) 微螺钉的设计图,为本研究所应用的微螺钉中的一种

图 3 工具包里包括螺刀、钻针以及螺钉

图 4 不同长度的微螺钉

图 5 颈部结构长度不同的两种螺钉

植体;骨膜下种植体;颧弓丝以及颧弓支抗;微型钛板;以及微螺钉。

近年来的经验显示,一些系统可能有如下的缺陷:
(1)确定每一患者的最佳植入位置时有困难 (骨结合种植体,微型钛板);
(2)可供选择的植入位置有限(骨结合种植体,骨膜下种植体);
(3)必须等待骨结合形成后才可以加力(骨结合种植体,骨膜下种植体);
(4)植入及取出过程中的手术创伤较大(骨结合种植体,骨膜下种植体,微型钛板);
(5)成本高(特别是骨结合种植体,骨膜下种植体)。

本文介绍的最新研制的微螺钉由不锈钢制成 (图 1),不需要骨结合形成。同时,种植体体积小巧可以植入于牙根间的牙槽骨内,并可以即刻加力。手术很简单,不需要粘骨膜翻瓣, 使用后向相反方向旋转就可以轻易去除(图 2a、b)。微螺钉可以应用于口腔前部或者后部作为直接支抗,通过 NiTi 拉簧或者弹力圈与固定矫治器连接。成本远低于传统的种植体。

本文的目的就是介绍这种新型微螺钉种植体在不同的支抗控制条件下的临床应用。

## 材料与方法

样本由 12 名患者组成,3 名男性,9 名女性。他(她)们都有支抗控制的问题(牙周病,牙列缺损,或者需要绝对强支抗)。平均年龄 29.5 岁(最小 13 岁 4 个月,最大 52 岁 6 个月)。所有患者都获得了详细的治疗信息,并签了知情同意书。

治疗前拍摄头颅侧位及曲面断层 X 线片,拍摄照片并取研究模型。根据骨量的多少,牙根间隙的大小,软组织的情况以及牙齿移动的类型确定每一患者的植入位置。针对不同的牙齿移动共计植入 19 枚微螺钉。

工具包里有旋入螺刀, 打孔的钻针及不同尺寸的微螺钉(图 3), 其长度有 6mm, 8mm, 10mm, 12mm; 直径

1.5~2.0m(图 4),螺钉头部有两种不同的设计(图 5,图 6a、b)。

## 手术程序

为了获得更好的骨内通路,19 枚微螺钉中有 10 枚是在局麻下、通过约 2mm 的粘膜切口旋入。翻开骨膜后,应用螺旋钻针在连续冷却下在骨内备洞。应用螺刀人工旋入微螺钉(图 7a~c)。2 枚微螺钉在植入过程中使用了粘膜打孔器,使用打孔器可以在不必翻瓣的情况下获得穿过粘膜的通路,打孔后应用螺刀人工植入微螺钉(图 8a、b)。其余 7 枚微螺钉是在不翻瓣的情况下,将钻头安在低速手机上打孔后,再应用低速手机将微螺钉直接旋入骨内(图 9a、b)。

## 正畸程序

由于微螺钉是由不锈钢制成,因此不必等待骨结合的形成,植入后可以即刻加力。然而,作者建议在采取了翻瓣手术的病例,应该等待 8~10 天再加力,目的是为了让软组织愈合以及保持良好的口腔卫生。然后,超弹 Ni-Ti 拉簧,弹力链,或者弹力圈通过小孔或者凹槽被连接在微螺钉的头部(图 10a、b)。

由于直径较小,微螺钉几乎可以植入于任何需要的位置,特别是邻牙的牙根之间。建议在治疗过程中力量控制在 25cN 到 100cN 之间。

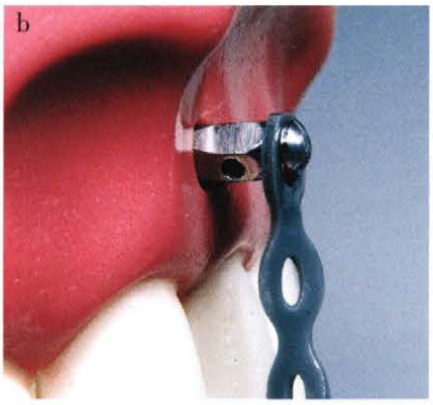


图 6a、b 新设计的微螺钉头部有凹槽(a)用以连接弹力圈,链状圈(b)以及结扎丝

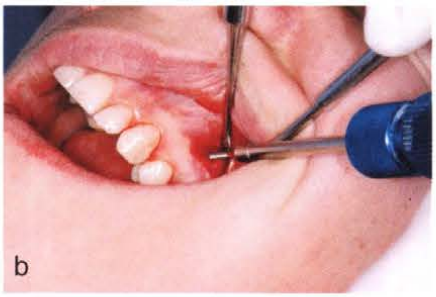


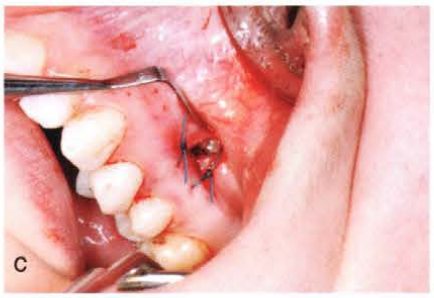


图 7a~c 切开粘膜后植入种植体:(a)8~10mm 切口;(b)放入微螺钉;(c)缝合 2 针利于伤口愈合

图 8a、b 粘膜打孔器(a)用于制造穿通粘膜达到骨面的通路(b)

图 9a、b 用钻针在附着龈部位植入微螺钉(a)及机用旋入器安在低速手机上(b)

图 10a、b 应用 Ni-Ti 拉簧(a)或者弹力圈(b)加力

图 11a~h(下) 压低右上第一磨牙。治疗前的照片(a)及曲面体层片(b)。植入 2 枚微螺钉(c-e)并在颊腭侧通过超弹性 Ni-Ti 拉簧加力(f-h)

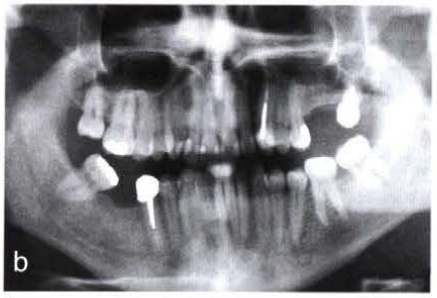


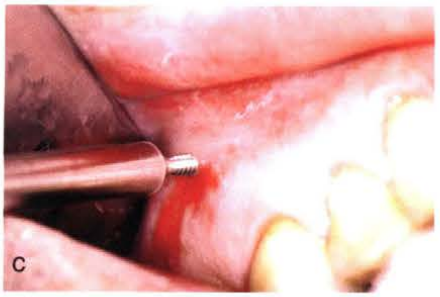

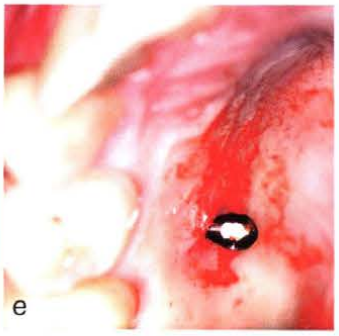

## 临床展示

作者已经在以下几种不同的临床情况下成功应用了微螺钉种植体支抗：

### 压低(图 10a)及内收前牙(图 10b)

在这种情况下，可以将微螺钉植入于侧切牙与尖牙之间或者尖牙远中压低前牙。所有前牙通过不锈钢片段弓连为一体，通过超弹性 Ni-Ti 拉簧与种植体连接。

压低后牙(图 11a~l)

微螺钉种植体非常适于作为支抗压低上颌磨牙。为了从牙齿两侧加力以获得理想的压低效果，需要在颊侧及腭侧各植入一枚微螺钉。

### 伸长并排齐阻生牙(图 12a~c,13a、b)

可以应用微螺钉通过垂直牵引伸长并排齐对颌的阻生牙。

### 远中移动牙齿(图 14a、b)

在远中移动磨牙后，可以应用微螺钉作为支抗远中移

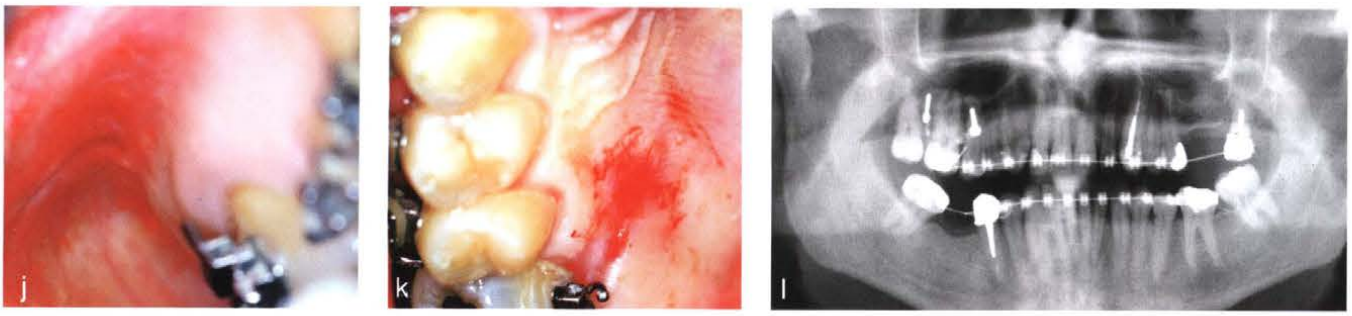

图 11i~l 4 个月后压低完成(i-l)。取出微螺钉后植入位置的情况(j,k)

图 12a~c 应用对颌的微螺钉伸长并排齐阻生的右上尖牙。(a)治疗前的情况,右上乳尖牙尚未拔除,阻生恒牙尚未手术暴露;(b)弹力圈连接阻生牙及下颌的微螺钉;(c)尖牙牵引就位,开始正畸排齐

图 13 用对颌的微螺钉伸长阻生的左下前磨牙

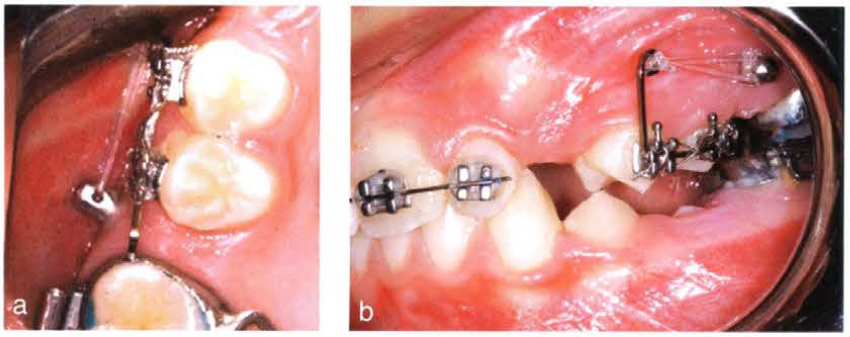

图 14a、b 应用微螺钉作为绝对支抗远中移动前磨牙;(a)殆面观,(b)侧面观

动前磨牙。

### 远中移动牙齿后的保持(图 15)

微螺钉的另一个应用是作为支抗保持磨牙远中移动的效果。

### 前移磨牙(图 16a~l)

前移磨牙需要较强的支抗，尤其是前移下颌磨牙。因此，应用微螺钉结合超弹性 Ni-Ti 拉簧和铰链系统可以实现牙齿的整体前移,而不会对邻牙产生副作用。

### 后牙支抗不足的患者内收上下颌前牙(图 17)

在这种情况下,将微螺钉应用于后牙区,牵引力量同时具有内收及压低 2 种分量,因此可以同时纠正深覆殆及关闭拔牙间隙。在微螺钉支抗技术产生前,这种情况常常应用上颌颧弓丝,本系统则可以代替颧弓丝。

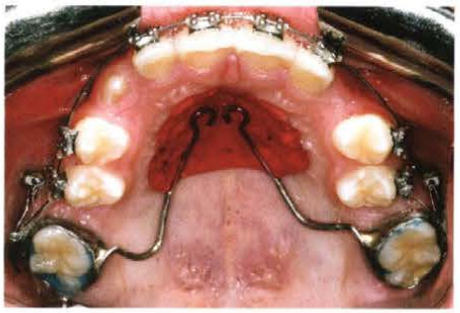

图 15 远中移动磨牙后通过 Nance 弓以及 2 颗微螺钉保持磨牙位置(与图 14 同一患者)

### 在后牙缺失时,唇倾并压低下颌前牙

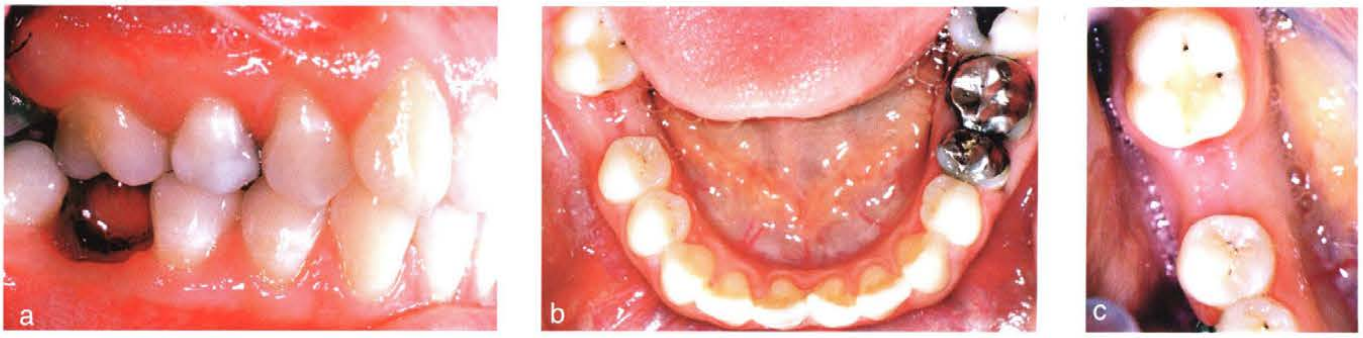

图 16a~d 前移右下第二第三磨牙。缺失右下第一磨牙的患者治疗前照片(a~c)以及曲面断层片(d)

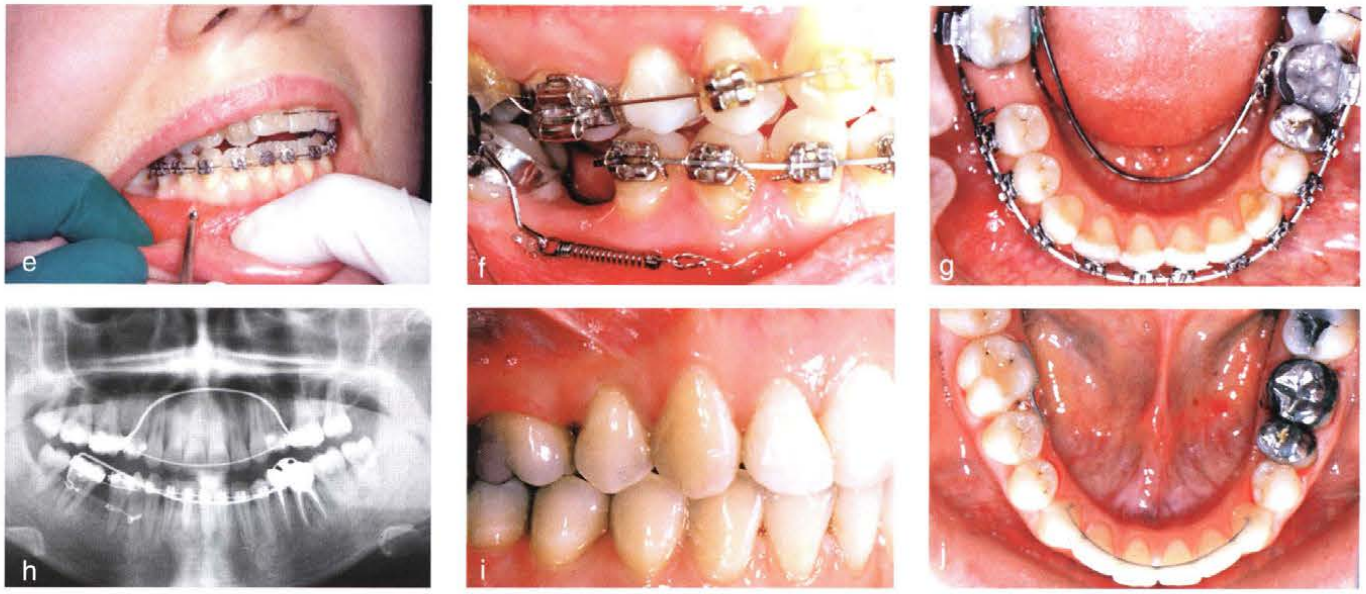

图 16e~l 植入微螺钉(e)并通过超弹性 Ni-Ti 拉簧应用铰链机制牵引磨牙(f~g),5 个月后的曲面断层片(h);治疗后的照片(i~k)及曲面断层片(l)

当后牙缺失或有牙周病时，可以通过在下颌骨正中联合处植入 2 枚微螺钉来压低并唇倾下颌前牙。

平均 5 个月后,当不再需要微螺钉作为支抗时,应用植入时的螺刀在局部麻醉下将其轻易取出(图 2a、b)。

## 并发症

一些患者并发局部炎症,常见原因是口腔卫生欠佳。如果出现此种情况，可以通过每日含漱洗必泰漱口水来控制。在植入手术过程中或者之后的牙齿移动过程中损伤牙根的可能性很小。

更常见的情况是正畸治疗过程中微螺钉松动。在 Melsen 和 Costa(2000)的研究中,16 枚微螺钉有 2 枚

图 16k、l

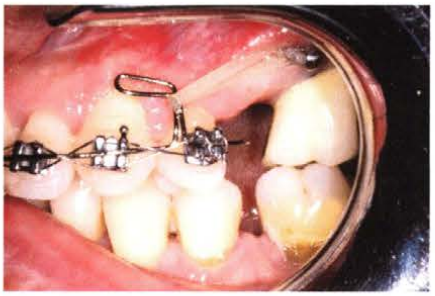

图 17 后牙支抗不足，应用微螺钉作为支抗内收并压低上颌前牙

在植入后就发生脱落。这通常是由于植入位置不正确，也可能是由于使用了过大的力量，或者产生了转矩力，使微螺钉松动。

本文的样本中，19 枚微螺钉有 3 枚脱落。根据作者的经验，原因在于一枚植入上颌的微螺钉位置不正确，而 2 枚下颌的微螺钉则因为长度过短。实际上，在重新植入了上颌的微螺钉后获得了与对侧一样的稳定效果。

至于下颌脱落的两枚微螺钉(8mm)，可以应用较长的微螺钉(12mm)，通过双层骨皮质固位，而不必更换植入位置。

## 讨论

在不同的临床情况下，作为非牙性支抗本研究所应用的微螺钉是有效的。除了植入部位有轻微的局部刺激外，没有发现不适及过敏。在整个治疗过程中，所有患者都能够很好地接受这一技术。

不锈钢具有良好的机械性能及抗腐蚀性，与其他种类种植体金属材料相比，还有明显的成本优势。因此不锈钢已经成为最常用的内固定及种植体的材料。种植体用不锈钢的生物相容性已经通过了数十年的动物实验及临床应用的验证。种植体用不锈钢的成分、结构及延展性已经得到 ISO 及 ASTM 标准化认定(ISO 5832-1，1997；ASTM，1992)。在冶金方面的严格要求确保了不锈钢的抗腐蚀性，没有磁性反应，以及安全的机械性能。象不锈钢，纯钛及钛合金等金属材料都具有合适的强度、延展性、抗腐蚀性及生物相容性。不锈钢螺钉的抗扭性能与钛螺钉不同。不锈钢骨钉更容易使用，因为钢钉开始塑性变形的时候医生可以感觉到，并采取相应措施。而钛螺钉则没有先兆突然折断。邻近螺钉的组织反应显示为纤维组织团形成。稳定性主要依靠机械固位。微螺钉种植体的优势在于植入及去除手术简单，正畸医生在治疗过程中可以随时开展此类操作而不需要其他医生的帮助。植入后可以即刻加载，缩短了治疗时间。与骨结合种植体相比还有植入位置多样及成本低廉的优点。由于具有这些特点，微螺钉种植体支抗得到了患者的接受，特别是那些希望缩短疗程的成年患者。

对于那些牙周病或者修复前的患者，微螺钉种植体支抗无疑提供了最为适宜的支抗控制手段。

## 结论

通过本研究可以看出，所展示的新型微螺钉作为非牙性支抗，在治疗那些传统支抗无能为力的临床病例过程中显示了良好的效率。提供了新的支抗控制手段，可以代替骨结合种植体、骨膜下种植体、微型钛板、颧弓丝及颧弓支抗。没有发现不适及副作用。因此，为正畸医生提供了进行不同类型牙齿移动的安全有效的支抗控制手段，而不需要依赖患者的配合。