种植体周围多壁骨缺损的骨引导再生术

Coronal Ridge Augmentation in the Absence of Bilateral Bony Plates Around a Pathologically Denuded Implant Surface

Zvi Artzi

原载 Int J Periodont Rest Dent 2000; 20: 191 - 197. (英文)

邱立新 译　林野 校

摘要　应用引导骨再生膜技术可治疗不同类型的牙槽骨缺损和种植体周围骨缺损。骨组织再生量的大小取决于引导骨再生治疗过程中骨组织及软组织生物学反应及愈合状况，因此，精细的外科手术技术非常重要。引导骨组织再生技术治疗种植体周多壁垂直向骨缺损，因没有骨板支撑，修复此类缺损的效果难以预料。本文报告一例已负荷 7 年种植体，由于邻牙病理性疾患被拔除后，造成严重的骨吸收，伴发种植体周多壁骨缺损。经采用牛无机骨颗粒（Bio - Oss 人工骨）作为骨移植材料充填骨缺损后，e - PTFE 膜覆盖，此再生区获得良好修复，并且成功地植入另外 2 颗种植体。

引导骨再生膜技术被证明是一有效的外科治疗方法。二次手术中及组织学观察结果显示出此技术的有效性和可靠性。然而在绝大多数情况下，引导骨再生技术用于水平方向上的骨量增加，而在垂直方向增高骨量则面临着挑战。有些病例成功地报道，采用引导骨再生技术可治疗种植体周围非炎症性骨缺损，获得垂直方向上骨量增高。

本文报道了一例已行使负荷功能 7 年的种植体，因病理性骨吸收导致螺纹根形种植体螺纹外露，其侧壁骨板已破坏吸收。经采用垂直方向牙槽嵴增高技术治疗，在二次暴露手术取除生物膜时见骨缺损修复良好，并在骨再生区植入另外 2 个种植体。本文评估了引导骨再生技术的有效性和可靠性。

治疗过程

一 54 岁女性患者主诉左上颌前磨牙区软组织肿胀，临床检查上颌第二前磨牙颊侧有肿胀叩痛感，并有脓性分泌物，邻近的种植体已使用 7 年（图 1）。在上颌第二前磨牙颊侧和远中，第一磨牙种植体的近中，探诊深度 10 毫米，并伴有明显出血。

根尖片显示第二前磨牙牙根与种植体之间的骨质已完全吸收（图 2），在行探察和小心刮净肉芽组织后，此牙的牙根除了近中面其余均外露。由于种植体仍稳定，决定拔除极度松动第二前磨牙，修复拔牙区骨缺损以便使已暴露的种植体螺纹重新获得骨组织覆盖。为了修复此缺牙区，植入额外的种植体，其后采用螺丝固定修复方式。

拔除上颌第二前磨牙后，牙根处出现面积大而深的 U 形骨缺损，种植体的近中面完全暴露，并且颊舌骨板丢失（图 3, 4）。骨缺损区彻底清创后，采用饱和的枸橼酸处理消毒 1 分钟，然后采用异种 Bio—Oss 人工骨（是

译者：北京大学口腔医学院
北京海淀区中关村南大街 22 号　100081

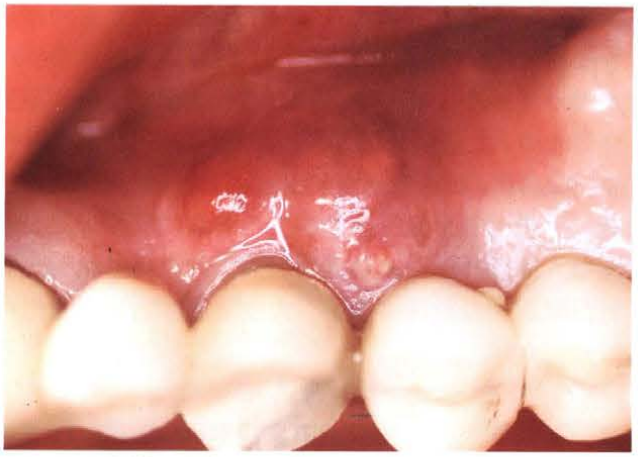

图 1 左上颌第二前磨牙及和它邻近已负荷 7 年螺纹根状种植体的颊侧出现压疼及多病灶性肿胀

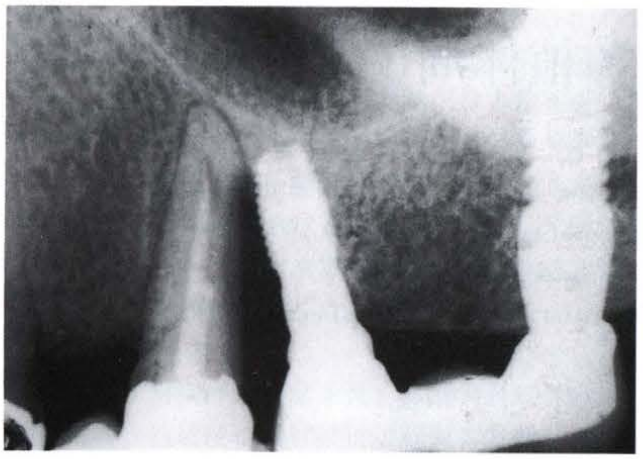

图 2 根尖片显示自然牙根与种植体之间垂直方向的骨完全吸收，并且注意到根管治疗不完善，以及种植体根尖与自然牙根根尖靠的太近

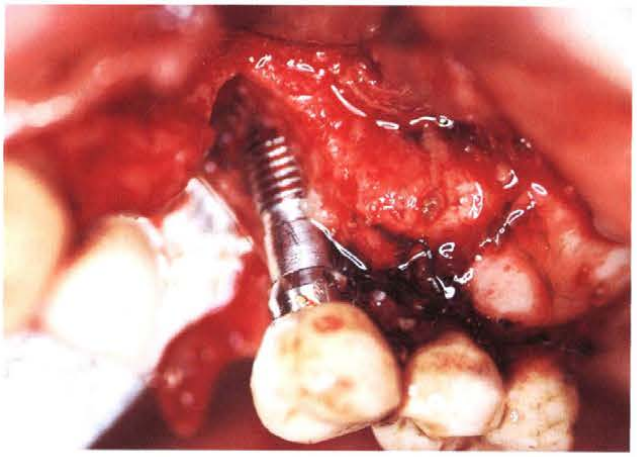

图 3 拔除左上颌第二前磨牙后，种植体近中的全部螺纹及颊侧部分螺纹暴露，同时注意到颊舌侧骨板缺失

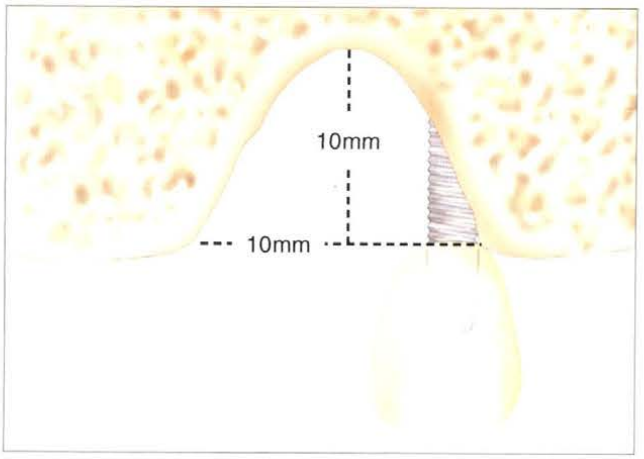

图 4 在垂直方向上需再生的骨量为 10mm，且没有骨壁支撑。唯一的骨壁在离种植体近中前方约 10mm 处

牛骨的无机骨成分）充填骨缺损并塞紧，其后覆盖聚四氟乙烯屏障膜。由于骨缺损是拔牙窝区，为了保证骨再生区获得 I 期软组织关闭，采用腭侧带蒂结缔组织旋转瓣关闭术区。

9 个月后，进行二期手术时发现原骨缺损在宽度上及高度上得到良好修复（图 7, 8）。本临床结果显示，虽没有侧方骨壁支撑引导骨再生膜和移植的骨，但重新获得的骨组织直接重新覆盖住了裸露的种植体螺纹部分，但种植体颈部的光滑面仍暴露，没有见到软组织长入骨再生区。原病灶骨缺损区获得成功的骨修复，为以后采取种植体支撑的固定修复又植入另外 2 颗种植体（图 9, 10）。术后的 X 线根尖片可显示种植体周骨再生的骨量（图 11）。

讨论

生理性或病理性的原因导致的牙槽嵴吸收性骨缺损，拔牙窝区及种植体周围区域的骨缺损常常需植骨修复。由于种植体周围杯状（或环状）骨缺损，通过引导组织再生外科手术治疗技术可获得修复。杯状骨缺损能提供充足的血运，并且骨壁起着稳定充填的骨移植材料及血凝块的作用，同时又能较好地支撑引导组织再生膜。

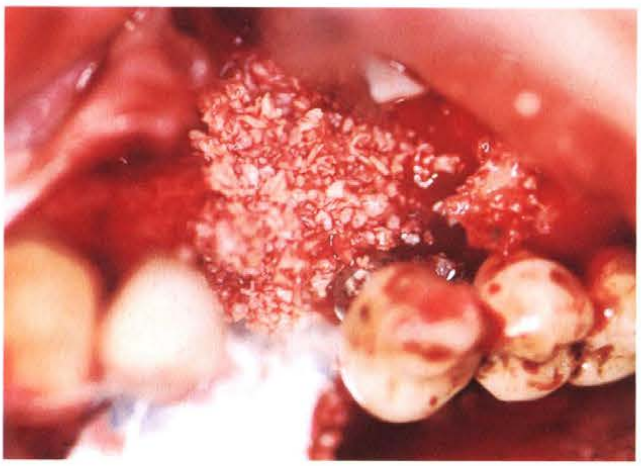

图 5 牛无机骨颗粒(Bio - Oss)充填缺损区

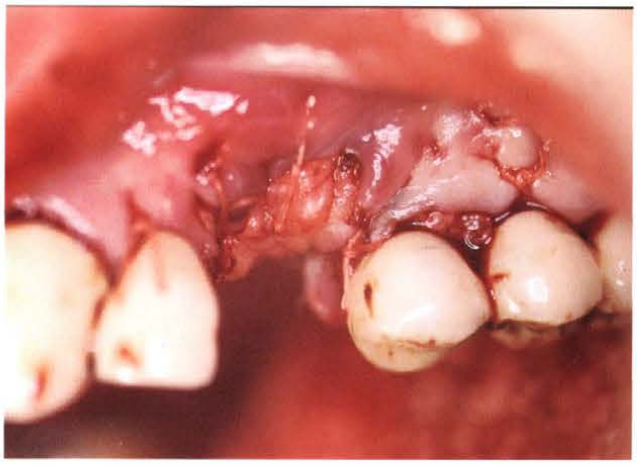

图 6 采用腭侧带蒂结缔组织旋转瓣关闭术区

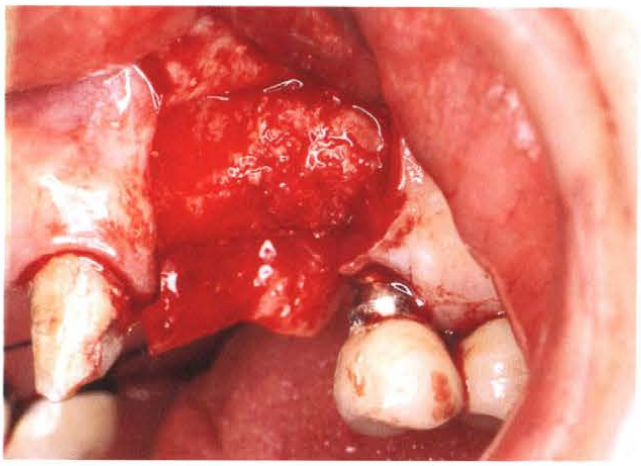

图 7 二次术中见到骨样牙槽嵴修复,再生区骨质坚硬,再生骨已覆盖除种植体颈部光滑面以外所有暴露的螺纹

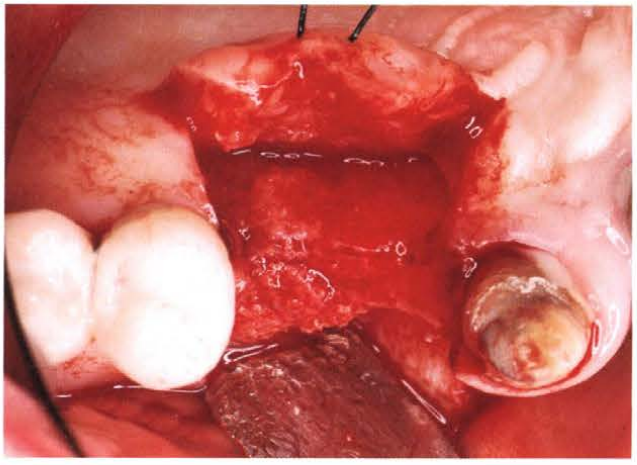

图 8 骨再生区的合面观显示颊舌向足够宽度牙槽嵴保证了以后种植体的植入

有人报告了采用引导组织再生技术增高种植体周围非炎症性骨缺损,其中 Simion 采用引导组织再生膜技术增高种植 I 期手术中种植体周垂直方向的骨缺损。但有人报告了在一狗的动物实验模型上,拔除患有牙周疾患牙齿的同时行即刻种植。种植体周围垂直方向上的的骨缺损采用引导组织再生膜技术治疗,结果实验侧和对照侧的骨缺损区内都没有骨组织生成。

本病历,在拔除第二前磨牙后,此牙病理性骨吸收导致种植体近中及约种植体全周长的一半以上的螺纹暴露,骨缺损波及颊舌侧骨壁。种植体的近中骨壁实际上是远离此种植体前方 10mm 处第二前磨牙拔牙窝的近中骨壁。此骨缺损区如同一个拔牙窝的骨缺损,其颊侧、腭侧及远中骨板被完全破坏掉,这个严重牙槽嵴破坏缺损属于 Seibert 分类的 3 型骨缺损。

本例病历较有趣的是病变的起因,通过对第二前磨牙的根管治疗效果的评估发现,第二前磨牙的根充不完善可能就是潜在病因。此外,植入的种植体太邻近第二前磨牙的根尖,这会造成邻牙牙周破坏继而导致种植体周骨病变。因此,植体植入术中要应用外科引导殆板,保证种植体植入方向的准确性,避免损伤邻牙及重要解剖结构。

Bio - Oss 人工骨是从牛骨提取出的无机骨基质,无抗原,保持天然多孔骨基质结构,空隙大小 10μm - 60μm ,类似人的松质骨。Bio - Oss 骨作为骨移植材料,已被证实是具有良好生物相容性,长期保持良好

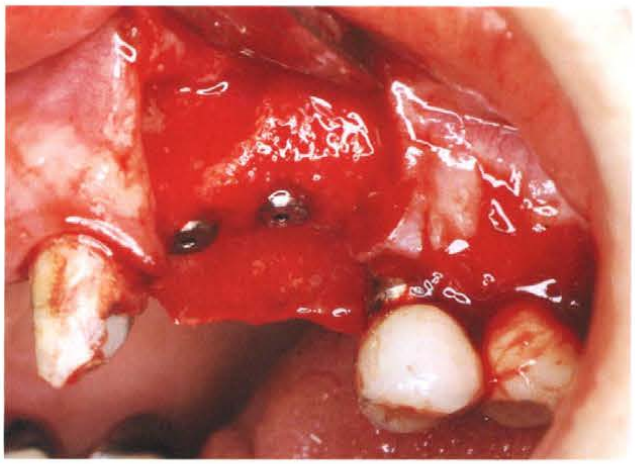

图 9 骨再生区植入 2 颗种植体

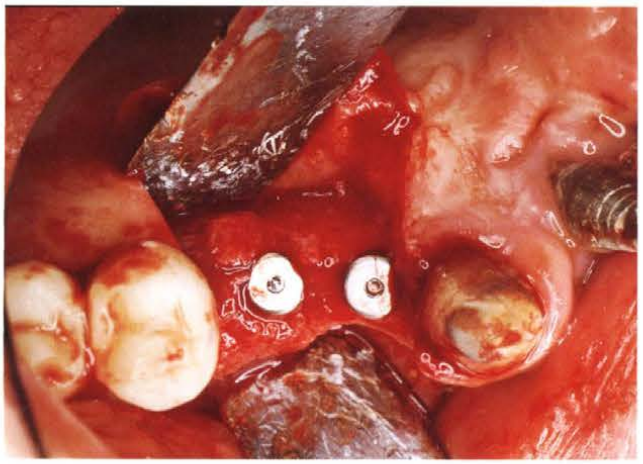

图 10 殆面观显示远中新的种植体(T)在骨再生区,颊舌向注意到骨再生区的牙槽骨宽度超过原邻牙区牙槽骨宽度(箭头)

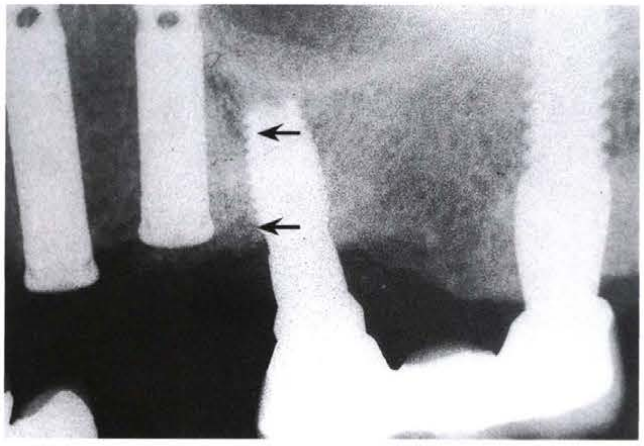

图 11(左) 根尖片显示术后骨再生区的骨量。箭头表示出增加的骨量

骨结合性并能承担负荷能力的骨移植材料。此外,Bio - Oss 人工骨对屏障膜起良好的支撑作用。在采用引导骨再生技术治疗后 9 个月,行二期手术时发现骨再生区的骨质坚硬,类似骨样组织,但钻头能钻动。再生修复的牙槽嵴骨质类似 Lekholm 和 Zarb 分类的二类骨质。然而,Bio - Oss 骨能否被吸收还没有得到证实,关于此异种骨作为骨移植材料的长期效果需进一步研究。