译文

预成复合树脂贴面的适应证、临床应用及前景展望

Prefabricated Composite Veneers: Historical Perspectives, Indications and Clinical Application

Didier Dietschi, Alessandro Devigus

原载 Eur J Esthet Dent, 2011, 6(2): 178-187.（英文）

刘若宇 译 邵龙泉 审

摘 要

前牙的贴面修复是一项完善的技术，早在 1927 年就被 Dr.Pincus 介绍并推广进入口腔医学的临床应用中。从 20 世纪 70 年代中期开始，伴随着复合材料和粘结技术迅速的发展，包括直接复合树脂修复体、预成复合树脂贴面和各种间接陶瓷贴面在内的多种修复方法层出不穷。以前由于技术的限制，不得不放弃选择预成复合树脂贴面的治疗方案。近年来，包含釉质层的比色板以及经过高压、高温后形成陶瓷化表面的技术出现使这种旧观点得以复兴，一个创新性的复合树脂贴面的预成系统就此诞生。这篇文章综合地介绍了这种贴面技术的适应证和临床治疗方案。

专家点评

邵龙泉教授点评：复合树脂的发展使粘结修复技术在口腔修复领域中成为一个独立的分支，其中陶瓷贴面修复技术在前牙美容修复方面又具有其自身的优越性。使用预成复合树脂贴面方法的优点在于其修复后形态恢复良好，边缘密合，固位力好。在临床应用上，预成复合树脂贴面并不能取代目前广泛应用的“传统制作”的陶瓷贴面，而是给口腔医师提供了另外一种选择。

1 展望与发展

1937 年，Dr.Pincus 最先介绍了前牙贴面。20 世纪 70 年代中期，前牙贴面成为当时较受欢迎的一种治疗方法。贴面技术分别有 3 种不同的方法：使用复合树脂进行直接粘结、预成复合材料贴面和预成的陶瓷贴面。35 年前，像复合树脂的使用一样，预成复合材料贴面（Mastique®, Caulk）使用有机玻璃基质和大型的玻璃填料来进行开发与研究，但由于技术有限与表面质量低劣，并未取得较大的成就。随着 Rochette（1975 年）陶瓷表面酸蚀与粘

译者单位 南方医科大学口腔医学院
广州市广州大道北 1838 号 510515

结剂粘结技术的发展，此后 Calamia 和 Simonsen 又进行了改良，陶瓷贴面技术出现了突破性的进展。从那时起，这项技术在随后的数年，一直到今天都得到了充分的肯定和发展。预成复合树脂贴面表面光泽的迅速褪失，以及与界面缺陷有关的表面老化，导致该系统淘汰，最后被陶瓷贴面所替代。

近来，一种新引进的比色板在“自然分层法”的背景下，能够使牙本质和牙釉质颜色层得到充分的结合，这种方法建立在双层堆积技术的基础上来重塑自然牙的解剖形态。比色板由内层的牙本质色和外层的牙釉质色材料制成，这使得医师能够通过选定比色板中任意色片的颜色来预测最终牙本质和牙釉质的匹配效果。当比色板的牙色与其对颌牙或对照牙的颜色匹配时，其预期的美观效果和修复后的视觉美观都可得到保障。在一种与以往制作比色板釉质层颜色相类似技术的基础上，近年来，预成复合树脂贴面的想法重新得以实现。最近提出的所谓“直接贴面”系统（Edelweiss Dentistry, Hoerbranz, Austria）以高压成型和热固化过程为基础，随后进行表面陶瓷化（图 1 和图 2）。使贴面呈现坚固和光滑的表面，其质地与大多数牙齿的质感无异。实际上这项系统的设计有利于龋齿或单个和多个变色前牙的美学修复。

2 适应证

上述直接复合树脂贴面系统是一项更为精细和省时的技术（图 3 ~ 图 5），其目的并不是要系统地替代已广为应用的各种不同的陶瓷贴面技术，而是为直接（或自制的）复合树脂贴面的制作提供另一种选择。预成复合树脂贴面在下述的指征中表现出明显的潜力。

（1）单纯外形修复

- 大型修复体 / 龋坏且天然牙的颊面形态丧失 / 着色
- 变色的死髓牙
- 外伤的变色牙（未经过牙髓治疗）
- 严重的 / 广泛性的牙折
- 广泛性的牙体发育畸形或发育不全

（2）面部的整体笑容美学修复

- 中重度牙体变色（如四环素牙和氟斑牙）
- 广泛性的釉质发育不全 / 发育畸形（如遗传性釉质发育不全 IIIA）
- 大型修复体 / 龋坏且天然牙的颊面形态丧失 / 着色
- 切缘的磨损（在正确的咬合关系和咬合功能建立后）
- 经济条件制约
- 牙龈外形未成形的年轻患者

虽然其他单纯美容修复的适应证被认为与这项技术是相矛盾的，但事实上，上述适应证覆盖了“经典贴面”普遍的适用范围。整个系列的美观修复过程包含了 4 种不同类型的治疗方法（表 1）。

另外，如口腔正畸，漂白治疗和直接粘结术等无创或微创技术，在改善未经任何处理的牙和健康牙的美学效果中都表现出显著的潜力。在这种病例中，贴面技术是次理想的治疗方案，特别是年轻患者。这种“不同的”贴面治疗方法的其他主要优势在于它是一种成本相对低和以“一次就诊”为特征



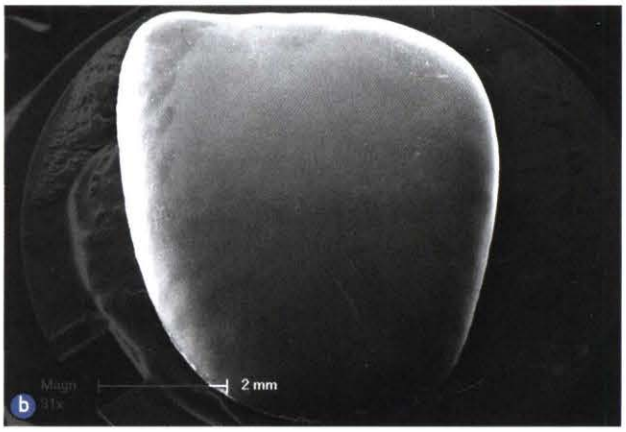

图 1 和图 2 Edelweiss 贴面的横切面（a）和表面（b）图，显示无机陶瓷化的修复体表面，这为修复体提供了最理想的表面光泽

图 3 修复前患者的检查显示中重度的前牙磨损：尽管组织明显遭到破坏，建议使用较小创伤的复合树脂贴面治疗方法

图 4 一套预成复合树脂贴面——以具有高度光泽的陶瓷化表面为特征

图 5 修复后检查显示：美观效果和功能良好的粘结修复体

表 1 整个美容修复程序包括 4 种不同的治疗方法

治疗方法	常规步骤
无创型	漂白术，微打磨，口腔正畸
微创型	直接复合树脂修复术，釉质再成形术
较小创伤型	贴面，嵌体，高嵌体
较大创伤型	冠、桥修复体

的简便治疗方案。然而，“不同的”贴面治疗并不能违背正确生物力学的判断，不能认为它比间接、定制的陶瓷贴面更加理想。实际上，这种可二选一的新治疗方法充分地融汇了上述的“生物美学概念”。

3 全面的临床治疗方案与序列治疗

预成复合树脂贴面病例的修复前准备与其他功能性和美学性的治疗准备并无差异。实际上，正如表 2 所描述，一旦完成最初的治疗就应当采取恰当的预防措施，进行一系列的维持保持。

表 2 治疗步骤

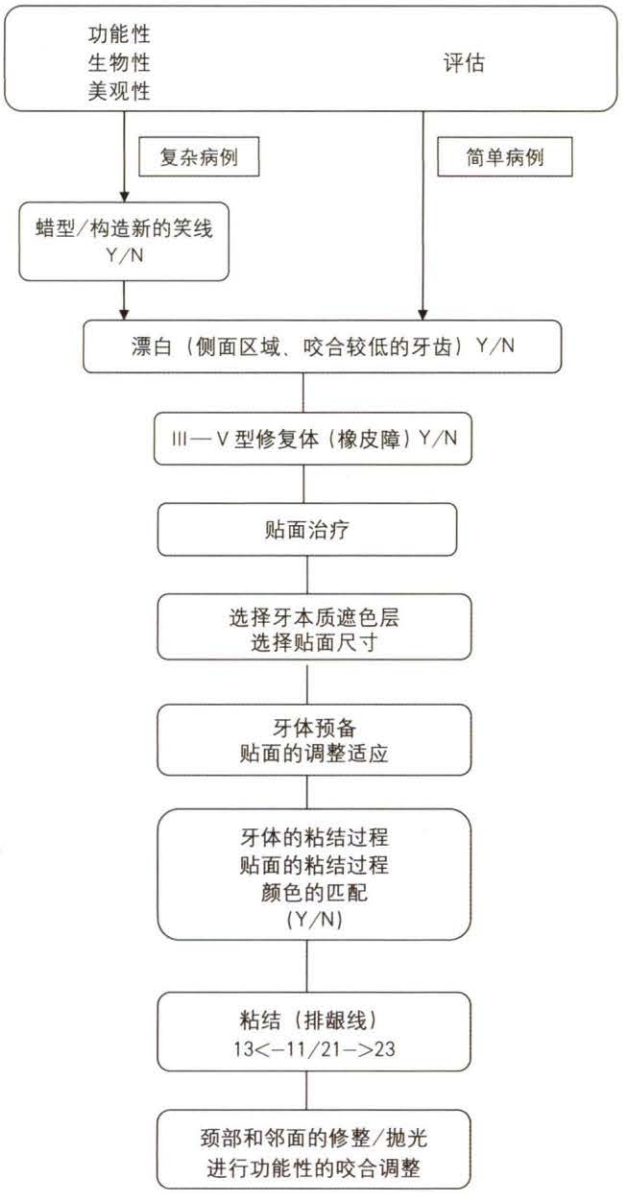

4 预成复合树脂贴面抗疲劳性的初步评估

通过扫描电镜（SEM）评价 Edelweiss 复合树脂贴面的边缘和内部适应性，从而评估瓷面和粘结界面（修复体与粘结剂间、粘结剂与牙釉质或牙本质间）的抗机械性能。为达到目的，完成微创贴面的牙体预备（n=5），与上颌中切牙的预成贴面（Venear Upper Size Medium）的预备量程度是相类似的；牙体的预备量大约为一半牙釉质和一半牙本质。粘结完成后，在进行负荷试验前将样品在盐溶液中浸泡保存 24h。将所有样品置于 100N 的咬合负载力的环境中循环 1 000 000 个周期，加载力作用在修复体的咬合边缘。以 1.5Hz 的频率施加轴向力，随后得到一个半波正弦曲线。在此类条件下进行实验是为了尽可能地模拟 4 年的临床治疗。

结果显示在模拟功能性负载时，修复体表现出全面优越的性能。负荷前后几乎都未发现牙釉质和牙本质边缘的缺陷。通过修复体内部适应性的评估，充分证实经测试预成贴面具有良好的性能。确切地说，在牙釉质界面、粘结剂和贴面之间的界面都尚未发现缺陷，证实了其在牙釉质与复合树脂之间或复合树脂与牙釉质之间的界面具有良好的粘结力。在牙本质水平发现了一些小缺陷，但这都取决于牙本质—粘结剂界面组成情况（图 6 ~图 10）。

5 病例报告

一位 1976 年出生的年轻女患者，主诉为两颗前牙变黑。她几年前发生意外后接受牙髓治疗，导致 11 #和 21 #牙变色（图 11 和图 12）。与患者一起讨论选择不同治疗方案的利弊。在这个病例中，患者进行陶瓷贴面修复后再行变色牙的牙齿内漂



图 6 图为从牙釉质到牙本质的过渡区域，可见复合材料间的界面稳定，能够很好对抗咬合力





图 7 和图 8 如左图所示，在负载测试后表明，釉质界面未出现任何缺陷，观察仅发现了少量的气泡，并未影响其匹配适应度（如右图）

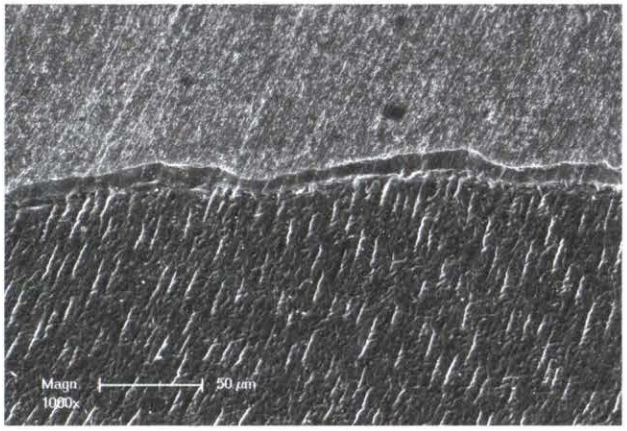



图 9 和图 10　负载试验后，牙本质同样表现出非常令人满意的匹配适应度（左图），仅仅观察到极小比例的界面缺陷（间隙）（右图）

图 11 和图 12　患者的最初情况为，几年前的一次意外后行牙髓治疗，以及复合树脂堆核材料的老化，导致切牙的变色

白，这被认为是一种“艺术性的修复治疗”。一方面，患者由于经济条件限制通常不会选择这种治疗方案，然而另一方面，由于已经计划好近期要出席一个重要活动，患者希望尽快改变牙体的颜色，使她的切牙得以重塑。因此，患者决定选择一种较长久的临时修复方法，即使用预成复合树脂贴面来遮盖颜色变深的牙齿组织，并同时改善现存牙齿的解剖形态。上述临床修复方法被用于这两颗切牙的修复（图 13 ~图 15）。

6 结论

大约 35 年前，口腔医学界就提出了预成复合树脂贴面的概念，由于先前的技术限制，所以仅仅取得了较为局限的成绩。这项有吸引力的治疗方法最终被日益提高的陶瓷贴面技术所替代。得益于表面陶瓷化技术的首次提出，复合树脂贴面这种“旧”

图 13　粘结复合贴面。几乎看不到变色的区域，同时与周围组织协调匹配良好，为临床可接受的范围

图 14 和图 15 修复后微笑图显示，使用简单的单片预成贴面来修复两颗上颌中切牙（死髓牙）美观效果良好

观点在近年来得以重新得到应用，该技术可制作出一种耐久的、无机的有光泽表面的贴面。然而，这项重生的技术并没有取代广泛应用的“传统制作”的陶瓷贴面，而是为临床医师进行直接（或自制的）复合树脂贴面修复提供另一种选择，该替代治疗以一次性就诊治疗为特点，并且具有成本效益。同时这个系统也能使医师们填补医疗设备的缺口，具有显著的应用潜力。适应证包括年轻患者局部或广泛的釉质发育不全或发育异常、变色牙的治疗，以及需要可较长久使用，并对美观有极高要求的即刻修复治疗。

除了要考虑个别的颈部外形或邻接和切缘外，整体的预备和粘结过程大部分与直接陶瓷贴面修复的应用大致相同，使这项技术的学习难度系数达到最低。此外，对患者和口腔医师来说，另一显著优势在于无需暂时修复体。至于修复体内层的处理，与复合树脂的嵌体和高嵌体的处理并无差异，无需额外的材料和制作的要求。

综上所述，预成复合树脂贴面可能是直接复合树脂贴面的现代改良版。

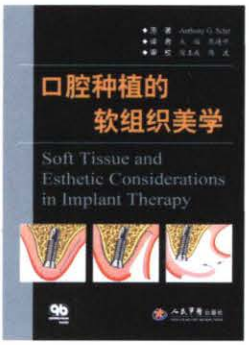

《口腔种植的软组织美学》

口腔软组织维护是关系口腔种植治疗成功与否的一个非常关键的因素，而这也常是临床的难点和重点。本书作者 Sclar 教授为世界知名口腔专家，他根据多年的临床经验编写成本书。书中主要内容包括：种植体周软组织结合、美学种植患者的系统评估、种植体周软组织处理的外科技术、生物胶原技术、种植治疗中的软组织移植、血管化骨膜 - 结缔组织（VIP-CT）瓣、美学种植治疗等。

主译：戈 怡 陈德平 审校：宿玉成 陈 波 定价：320 元

本书咨询、购买方式：北京市 100036 信箱 188 分箱，人民军医出版社国际口腔医学出版中心，杨 淮，邮编：100036，电话：135-2145-7428，E-mail：pumcp@126.com