先天缺牙—Ⅱ:临床处理的正畸学考虑

Management of hypodontia: Orthodontic considerations [II]
Bikram S. Thind, David R. Stirrups ,Colin J. Larmour, Peter A. Mossey
原载 Quintessence Int 2005;36:345~353(英文).

韩冬 译　冯海兰 校

摘要　先天性牙齿缺失的病人会出现很多复杂的问题。满足他们的治疗愿望需要正畸科与修复科医师共同的努力。很多方法都可以用来修复由缺失牙造成的间隙。大部分患者在进行完善的修复治疗前需要进行正畸治疗。本系列的第二部分讨论正畸学治疗方案以供不同的选择。

先天缺牙患者的恰当的临床处理需要学科间的交叉合作。两个必须包括的主要的学科是正畸学和修复学。但是,根据牙齿发育异常的严重程度,或潜在的系统性疾病的适应证,或错殆畸形的骨骼类型,提倡与儿童牙医,儿童内科医生,或口腔外科医生进行会诊 。临床处理的目标是使患者拥有中线一致、排列良好的牙弓。总体的疗效应该是得到患者可接受的美观效果, 以及稳定的咬合与牙周状况。

治疗牙齿发育异常患者的主要方法包括: 正畸移动邻牙关闭间隙;修复缺失牙;或关闭间隙与修复缺失相结合。用这些方法或其它的方法都应该根据一些因素进行考虑。

影响治疗计划的因素

先天缺牙的严重程度

大多数先天缺牙的患者(80%以上)表现为 1 颗或 2 颗牙先天缺失。不到 10%的患者缺失 4 颗或更多的牙,而只有不足 1%的患者有 6 颗或更多的先天缺失牙。当缺失牙的数目增加时, 使用修复手段替代这些缺失牙的需求也大大增加。

译者　北京大学口腔医学院
北京海淀区中关村南大街 22 号　100081

骨骼和切牙的根本关系

正畸治疗的目标是使患者达到Ⅰ类切牙关系。因此,Ⅰ类错殆畸形的患者,当缺失牙位于上颌时,需要对下颌牙进行减数拔牙,然后关闭拔牙间隙,这样可能是最好的选择。同样地,Ⅱ类错殆畸形的患者,与一类患者不同的是,当缺失牙位于上颌时,直接关闭缺牙间隙更好,这样可以减小覆盖。但是,当患者是Ⅲ类关系时,可能需要细致地修复缺失牙,得到正覆盖关系。

面部侧貌

先天性牙齿缺失并伴有错殆畸形的患者,面部侧貌在最初对治疗计划的设计起重要作用。在双颌前突的病例,缺牙间隙可以用来收回唇部突度,关闭间隙是适应证。但是,当患者的侧貌最初为后缩时,如果向后收前牙关闭间隙,可能会对他或她的侧貌造成有害的影响。尽管如此, 如果在关闭间隙时使用正畸矫治器进行控制,对患者侧貌的不良影响可以减至最小。

牙齿的大小

先天缺牙的患者常常出现畸形小牙。症状较轻的患者,如果一侧上颌侧切牙缺失,对侧侧切牙可能很小。在这些病例中,如果决定关闭间隙,可能需要拔除畸形牙来

图 1a~c 上颌侧切牙缺失患者的研究模型(左);使用 2 颗人工牙修复缺失的诊断模型(中);尖牙改形修复缺失侧切牙的诊断模型(右)

保持中线和对称性。

如果对有畸形小牙的患者决定关闭间隙，其随后出现间隙复发的机会也很大，对此类病例通常需要延长保持期。当对牙齿缺失的患者设计关闭间隙时,Rosa 和 Zachrisson 推荐长期(10 年以上),甚至永久性保持。

邻牙的颜色和形态

这个因素主要与上颌侧切牙缺失,需要关闭间隙,并计划移动尖牙至侧切牙的位置有关。上颌尖牙通常比侧切牙的颜色暗并且透明度较差。尖牙的唇腭径和近远中径也较大。为使它们更像侧切牙,需要进行形态和大小的改变,在一些病例中,可能需要用全冠改形。可以对尖牙进行外漂白,得到与中切牙更匹配的颜色。如果上述因素都是不利的，即使其他因素都支持进行间隙关闭,也可能要放弃这种选择。

年龄,动机和期望值

较早发现牙齿缺失可能对关闭间隙的决定有影响。尽早拔除乳牙可以通过牙齿向近中移动促进间隙自然关闭。尽管如此,仍然可能有一些间隙残留,需要进行正畸治疗获得更好的美观效果。

如果前牙缺失,并且间隙较大,患者更可能期待正畸治疗来改善他或她的外貌，并且患者有很大的可能会接受并遵循这项治疗。

微笑线

如果患者的微笑线较高，关闭上颌前部间隙的结果可能离期望的美观效果有一定的差距，尤其当尖牙颜色较暗并且形态较差时。此外,尖牙与切牙的唇侧牙龈外形在高度上的差异可能会影响理想的美观效果。在一定程度上,这些因素可通过正畸方式解决,具体将在后面论述。

每个患者的治疗都要考虑到上述所有的因素。大部分病人都有不止一种问题。并非所有的这些问题都能单独通过正畸的方法解决;因此,重要的是通过与口腔其他学科医生的会诊,决定最恰当的治疗方案。

正畸学考虑和治疗方案

根据先天缺牙的严重程度和上述的其它因素，正畸和修复治疗的配合可能在每个患者都是不同的。大部分患者可能有一颗或 2 颗缺失牙。最常见的缺失牙是第二前磨牙和上颌侧切牙。一些亚洲人群的研究表明下颌切牙是最常见的缺失牙。

决定轻度先天缺牙的患者为修复目的是否关闭或保持间隙时,在最佳方案确定之前可能需要讨论。使用研究模型,进行诊断蜡型牙排列试验(图 1)可以帮助制定治疗计划。这种方法可以帮助患者对最终治疗结果有一个恰当的理解，并且帮助医生确定支抗要求和使用何种矫治方法。Rosa 和 Zachrisson 也推荐在计划关闭间隙的病例中使用“可视排牙试验”。这包括病人在休息,说话和微笑时的照片记录。这种方法可以提供牙齿展示的至关重要的方面，并且可以展现每位患者不同的牙齿、牙龈和嘴唇之间的关系。

对于缺失 4 个以上牙齿的患者，大多数治疗计划包括正畸关闭一些间隙，然后再用修复的方法恢复剩余的

图 2 使用有末端阻挡装置的弓丝来保持牙弓长度。该患者缺失上颌右侧第二前磨牙

图 3 使用口外力牵引关闭前部间隙。该患者缺失上颌左侧侧切牙

图 4 使用Ⅲ类弹力牵引关闭间隙。该患者缺失双侧上颌侧切牙

无牙缺隙。举例来说,如果一个患者缺失上颌和下颌第二前磨牙,以及上颌侧切牙,并且没有骨骼的不协调,治疗方案可能为正畸关闭所有上颌前磨牙的间隙,缩小下牙的间隙至一个前磨牙的宽度,再进行修复;另外,保持上颌侧切牙的间隙进行义齿修复。在这个病例中,治疗完成后磨牙的关系是Ⅱ类。

缺失前磨牙的患者,可以考虑进行阻断性治疗,特别当已经确定不需要为以后矫正可能出现的其它错殆畸形而拔除乳牙创造间隙时。上颌牙列自动关闭间隙的可能性较下颌为大。但是,在一些病例中,需要使用正畸矫治器关闭剩余间隙。

当患者的缺牙数目增加时,修复缺隙的方法也相应减少。而且,这些病人需要尽早治疗以使他们获得正常的外观,也需要时间来适应修复体。这时,正畸治疗的目标可能受到患者牙齿缺失数目的影响。比如,外胚叶发育不全的患者,一些病人口内只有中切牙和第一磨牙。在这样的情况下,正畸治疗的目标可能仅仅是排列和关闭中切牙之间的间隙,以及直立磨牙使可摘局部义齿易于摘戴。对于这些病人,尽量长时间的保留乳牙是非常重要的,因为当继承恒牙缺失时,乳牙可以在很长一段时间内行使功能。而且,乳牙可以保持牙槽骨,当乳牙最终脱落后,剩余牙槽嵴情况越好修复的方法越多。因此,在可能的情况下,乳牙都不应该粘接正畸矫治器。

关闭间隙使用的正畸技术

传统上,正畸技术是关闭间隙的首选,因为修复体可能导致牙周的破坏。而且,对年轻患者使用固定修复方式会破坏健康的牙体组织。还存在费用的问题,一个患者在一生中可能需要更换两到三副修复体。固定矫治器允许在牙齿整体移动时进行最大的控制。因此,当计划关闭间隙时,使用固定矫治器可能是获得一个满意的美观和功能效果所必需的。

支抗控制

为避免不需要的牙齿移动,以下的方法可能有助于在关闭间隙的过程中保存支抗,或最小限度地丢失支抗。

应该在排齐牙列、整平牙弓后开始关闭间隙。因为后牙会向前移动,所以应该用结扎丝将所有的前牙结扎在一起以增加支抗。带有阻挡的弓丝可被用来保持牙弓长度,特别在轻度安氏Ⅲ类的病例中,可以阻止覆盖的增大(图 2)。

在这类病例中推荐使用面弓和Ⅲ类牵引(图 3,图 4)。在这些病例中,可以在上前牙粘接增加牙根腭向转矩的托槽,用来在唇向增加支抗以利于通过后牙向近中移动来关闭间隙。但是,也可以在弓丝上增加牙根腭向的转矩。

在Ⅱ类的病例中,由牙齿缺失造成的间隙不足以减小覆盖,可能就需要口外支抗了。在一些病例中可能需要Ⅱ类弹力牵引,这有助于关闭下颌前磨牙缺失造成的间隙(图 5)。但是,使用完整牙弓做支抗时要特别小心,因为过度使用弹力牵引会造成下颌切牙唇倾和磨牙伸长,不利于覆殆和覆盖的矫正。在完整牙弓上短时期内使用轻度弹力牵引,配合使用较粗的不锈钢弓丝,有助于阻止有害的牙齿移动。这种情况下,在下颌弓丝的前牙区增加冠舌向转矩也有助于增加支抗。

图 5 使用Ⅱ类弹力牵引。该患者缺失双侧下颌第二前磨牙,并且上颌左中切牙因外伤缺失

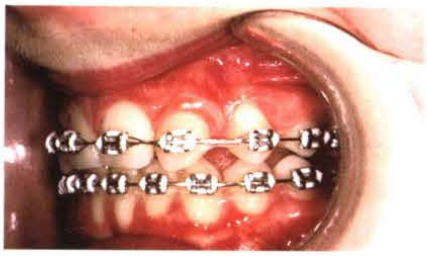

图 6 使用橡皮链关闭尖牙和第一前磨牙之间的间隙。该患者缺失双侧上颌侧切牙

图 7 为制造牙根腭向转矩,将上颌尖牙的托槽上下颠倒。该患者缺失双侧上颌侧切牙

摩擦力和牙齿移动

使用一根圆的不锈钢弓丝可以在较小的摩擦力作用下关闭间隙。如果担心丢失转矩和牙齿的过度倾斜,可以使用方丝。使牙齿相互靠近的力量可以由橡皮链、镍钛弹簧或闭隙曲(图 6)。闭隙曲很少使用于先天缺牙的患者,因为它们的作用范围有限,并且产生的正畸力过大。镍钛弹簧较橡皮圈可以提供更持久稳定的力量,并且更适用于关闭较大的间隙。

美学的考虑

在将上颌尖牙移至侧切牙间隙的病例,需要对尖牙施加更大的根腭向转矩使它看上去更像侧切牙。尖牙上的托槽可以上下颠倒(预调的),这样可以增加正转矩,将帮助减小尖牙牙根在唇侧的突度,得到更美观的结果(图 7)。可以在弓丝上进一步增加转矩,但需要在整个治疗过程中进行监控。同样地,向尖牙位置移动的前磨牙,如果将托槽粘在牙齿长轴的轻度偏远中,将帮助隐藏前磨牙的腭尖并突出它的颊侧面。

为了获得正常的龈缘外形,中切牙和占据尖牙位置的第一前磨牙的牙龈高度应该在同一水平,占据缺失的侧切牙位置的尖牙龈缘应该略低。为了获得这些效果,需要伸长尖牙并压低第一前磨牙。尖牙的伸长可能导致与下颌切牙的咬合早接触,但可以通过根腭向转矩和调磨尖牙的腭侧面来消除。但是,当微笑线较低时,将尖牙排在咬合区以下允许它们更偏腭侧,这样可以在一定程度上掩饰尖牙较宽的唇腭径。这样也利于用树脂材料或贴面对尖牙进行改形,并且有助于与邻牙获得相似的半透明度。

功能的考虑

为了避免因第一前磨牙的腭尖导致的侧方运动殆干扰,可能需要对第一前磨牙使用牙根颊向转矩。有一些观点认为这类患者占据尖牙位置的前磨牙可能遭受长期的殆创伤。但是,Nordquist 和 McNeill 认为,占据尖牙位置的前磨牙不会遭受长期的殆创伤,并且可以得到完全的组牙功能殆。Rosa 和 Zachrisson 认为,在这些患者中,通过压低第一前磨牙,然后用复合树脂材料或瓷材料进行贴面改形,同样可以获得尖牙保护殆。但是,这种治疗的成功率尚未得到肯定。

修复前正畸治疗技术

在轻度至中度先天缺牙的病例中,有很多可以修复缺失的方法。但是,对于重度先天缺牙的患者,可摘局部义齿是最常用的治疗方法。口内有剩余牙齿的病例,覆盖义齿是理想的治疗选择。这种方法主要的优点是可以保持牙槽骨高度。

许多重度先天缺牙的患者需要从年幼时就开始戴用修复体,这可能增加发生龋病、牙周病和义齿性口炎的危险性,需要对这些患者进行全面的口腔卫生和义齿卫生宣教、局部使用氟化物,以及定期口腔检查的指导。

支抗控制

在最终的修复治疗之前需要正畸治疗创造合适的间隙。为了保证修复体的功能和美观需要在水平间距和垂直距离方面均有空间。移位和倾斜的牙齿有助于重新分配和创造间隙。在使用固定矫治器前可以使用活动矫治器帮助获得间隙和扭正磨牙(图 8)。因修复需

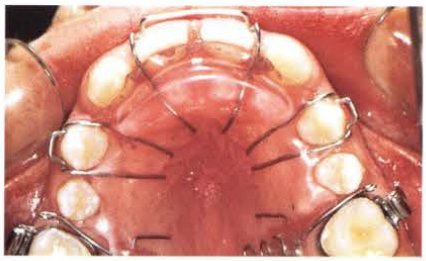

图 8 使用上颌活动矫治器获得间隙和扭正磨牙。该患者缺失双侧上颌侧切牙

图 9 通过推簧获得修复上颌侧切牙需要的间隙,并用橡皮链拉尖牙向远中

图 10 可以使用带有托槽的人工牙来暂时修复前部间隙。这样可以获得较好的美观效果

图 11 带有双侧侧切牙的上颌活动保持器(注意人工牙双侧的止动装置)

要可以用不锈钢或镍钛推簧开展间隙。推簧可以与橡皮圈联合使用以开展间隙(图 9)。一些病人可能因修复目的,必须片切一些牙齿以获得足够的间隙。

口外牵引可能需要用在上牙弓,来重新获得因后牙向近中移位而丢失的间隙。可以使用带阻挡的弓丝来保持牙弓的长度。但是,为阻止牙弓长度或覆盖的增加,可以将弓丝在尖牙和磨牙颊面管的远中进行被动结扎。在成年患者中可能种植义齿是最终修复方式,可以在正畸治疗期间较早的植入种植钉以增加支抗。

基牙的排列

所有的修复体都要求有一定的垂直距离以保证寿命;比如,一个树脂粘接的固定局部义齿为放置殆支托需要与天然牙之间最少有 0.5mm 的垂直间隙。这可以通过减小覆殆并压低所有过长的牙齿来达到。

如果对一个成年患者设计使用传统的固定修复体,应该矫正基牙之间的角度和倾斜度,提供理想的共同就位道。如果设计使用种植义齿,邻牙的牙根需要相互平行,防止在种植钉植入时发生损伤。可以在弓丝上进行第二序列弯曲,或在邻牙上使用轴倾度为零度的托槽来达到牙根的平行。推荐在中切牙上粘接对侧托槽(比如,将上颌右中切牙的托槽粘在左中切牙上)为相邻种植区域增加牙根间隙。义齿修复的间隙大小应该适当。如果只有一颗牙齿缺失,间隙大小可以对侧牙为参考。举例来说,如果缺失一颗上颌侧切牙,可以参考对侧侧切牙,提供正常的大小和形状。但是,如果不是此类病例或双侧侧切牙均缺失,就需要使用黄金比例测量法(上颌侧切牙宽度是中切牙宽度的 0.618 倍)。

治疗期间,前牙的间隙可以用带有托槽的人工牙进行暂时修复。最好将这种托槽结扎在方丝上,防止过多的移动(图 10)。

修复前保持

大多数患者摘除了固定矫治器后,需要戴用安装了人工牙的活动保持器。应该在保持器上人工牙的双侧设计金属止动装置,这样即使人工牙因某些原因脱落,为最终修复开展的间隙也不会丧失(图 11)。Vanarsdall 反对使用活动矫治器修复前牙间隙。他推荐使用带有桥体的粘接保持器。但是,对缺失多颗牙的患者,带有桥体的粘接保持器是不适用的。另外,活动保持器只需要在最终修复体制作期间短期戴用。

结论

本文中,讨论了先天缺牙患者的治疗设计中应考虑的因素。详细描述了为修复需要进行关闭或开展间隙使用的正畸技术。强烈推荐对这类患者进行多学科交叉治疗。本系列的第三部分将详细论述先天缺牙患者治疗中的修复学考虑。