专家论坛

用常规颈或窄颈种植体修复上颌4颗切牙：分析各种治疗方案

Replacing Four Missing Maxillary Incisors with Regular-or Narrow-Neck Implants: Analysis of Treatment Options

Francesca Vailati, MD, DMD, MSc
Urs Christoph Belser, DMD, Prof Dr med dent
原载 Eur J Esthet Dent; 2:42～57(英文)
陈 波 译

摘 要

修复上颌切牙缺失是一个复杂而又精致的挑战。如果采用种植修复的手段，采取正确的治疗设计，选择合适的种植体数目、部位和其尺寸，对于最终的修复效果非常关键。因此，本文讨论在诊断和设计中必须着重强调的问题，以获得上颌切牙缺失可预期的种植修复美学效果。本文结合常规颈种植体和窄颈种植体的使用介绍了种植体支持的各种治疗方案的优点和缺点。在侧切牙部位采用窄颈种植体被认为是保证良好美学效果的最佳选择，本文还探讨了其适应证和禁忌证。另外，根据美学效果的不同对几种治疗方案进行分级。

专家点评

陈波教授点评：美学问题是上颌前牙区种植修复的热点和难点，在前上颌区美学高度敏感部位，相邻多牙缺失种植修复比单牙缺失更具挑战性。种植体之间间距不足，往往难以获得丰满的龈乳头形态而影响最终的美学效果。本文就种植体植入数目、尺寸及部位探讨了对于4颗切牙缺失的情况下各种可能方案选择，采用4颗种植体或在相邻中切牙部位植入2颗种植体都具有较大美学风险。而这两种治疗方案在目前我们的临床工作中仍被经常采用。文章对各种方案优缺点的分析将会对我们今后处理此类种植修复提供新的启示。

美学效果是评判上颌前牙区修复的一个主要指标，对于患者来说，丧失上颌4颗切牙无疑是一个巨大的心理打击。对于尽快修复的迫切愿望可能会使治疗方案选择不当。如果选择种植修复，周密完善的治疗设计至关重要，因为如果种植体植入位置不当，其后果是不可逆的，将对美学效果产生极大的影响。

在需要采用多颗种植体进行修复的情况，就必然涉及种植体的数目、分布和种植体的尺寸的问题。所以，本文着重于探讨在诊断和设计阶段必须考虑的一些根本问题，以获得可预期的治疗效果。

译者 北京大学口腔医学院种植科
北京海淀区中关村南大街22号 100081

已经有大量详实的文献报道，在前上颌区种植体的长期成功率和存留率与其他部位一致。但大多数研究都没有就与美学有关的客观参数进行研究和汇报。就美学而言，单个牙缺失的种植修复比相邻多牙缺失的美学效果更佳，因为单牙缺失，可以通过相邻牙齿的牙周组织提供美学支持。当采用相邻种植体时，对种植体之间龈乳头的维持与重建不可预期，而且经常导致影响美观的黑三角的出现。

对于上颌4颗切牙缺失，采用种植修复，可以有几种不同的治疗方案。我们下面将分别讨论每种治疗方案的优缺点。

治疗方案1

采用4颗种植体（2颗常规颈，2颗窄颈），每颗种植体单独修复（图1）。

过去的理念是对于每个缺失的切牙必须通过1颗种植体修复。现在，这种种植理念已经不再适用，不仅是由于种植体已被证实具有极佳的机械性能，而且因为这种方式对于相邻多牙缺失，特别是美学敏感部位，最终的修复效果往往不够美观。在前上颌区域，尤其是对于高笑线患者，难以获得自然完美的种植修复体穿龈轮廓。临床经验表明，减少种植体的数目可以降低美学并发症发生的风险。

优点：

单纯从修复的角度来看，因为采用的是种植体单冠修复，容易获得修复体边缘高度密合，在基底冠上分层烤瓷也容易进行。而且，如果以后因为诸如崩瓷等原因而必须取下修复体时，仅需处理出现问题的修复单位，而不影响其他的单位。患者在日常维护中可以采用简单的牙线清洁邻面菌斑。而且，对每个缺失的牙位都进行种植体的植入，有可能有利于防止牙槽骨的吸收。

缺点：

通常缺乏足够的空间植入4颗种植体，特别是在缺牙后牙槽骨吸收改建后。这种种植方式可能导致相邻种植体肩台之间间距过小或种植体与邻牙之间间距过小（即<1mm），这样将给修复带来困难，也增加了邻间隙组织丧失的风险。

换言之，因为龈乳头高度不足的风险加大，尤其在相邻种植体之间，这种治疗方案难以保证良好的美学效果。减少种植体的植入数目，在种植体之间结合桥体修复，其美学效果更可预期。

另外，这种种植方式因植入4颗种植体，且每颗种植体都需要单独的修复组件，所以费用最高。

治疗方案2

方案2是在中切牙部位采用2颗常规颈种植体，采用4单位固定桥修复，两侧单端桥修复侧切牙（图2）。

优点：

这种方案可以使2颗相邻种植体肩台间距至少2mm，种植体肩台之间的这个最小距离是维持种植体之间牙槽嵴高度的关键所在。

从机械力学的角度看，因为侧切牙的尺寸一般

图1　治疗方案1的模式图：2颗常规颈种植体和2颗窄颈种植体修复缺失的4颗上颌切牙，每个牙位单冠修复

图2　治疗方案2的模式图：在中切牙部位植入2颗常规颈种植体，4单位固定桥修复，两侧远端悬臂桥

较小，只要注意咬合设计，尤其是在下颌前伸时避免侧切牙早接触，通过单端桥的方式修复侧切牙是合理可行的。对于深覆𬌗或存在明显口腔负功能的患者，不要选择这种治疗方式。

另外，因为减少了种植体的植入数目（2颗），所以治疗费用相对较低。

缺点：

在2颗种植体之间仍存在龈乳头高度不足的风险，这将大大影响最终的美学效果。而且，为了保证正确的穿龈轮廓和对称的修复体龈缘形态，外科医师必须保证2颗种植体在三维方向上的植入位置准确、对称。另外，因为上部结构是一段式固定桥设计，所以修复体制作相对复杂；如果出现崩瓷等情况需要取下修复体时，上部结构取下有一定难度；比单冠修复清洁困难。

治疗方案3

方案3是在中切牙的部位植入1颗常规颈种植体，在另外一侧侧切牙部位植入1颗窄颈种植体，然后通过种植体之间中切牙桥体和单端桥侧切牙修复成4单位固定桥（图3）。

优点：

这种方式综合了美学、机械力学方面的优点，而且比较经济。尤其是避免将种植体植入在相邻牙位，而且只有一侧为单端桥。另外，因为仅在1个中切牙牙位植入种植体，与在2个中切牙牙位种植相比，对种植体植入部位准确性的要求相对降低，另外还可以通过相邻桥体进行美学上的修复补偿。

缺点：

在中切牙部位植入的种植体，因为没有来自于天然牙邻面组织的支持，美学效果不如卵圆形的桥体。

此方案根据在左侧或右侧中切牙植入种植体而有两种选择，究竟选择其中哪个种植部位，主要取决于位点的牙槽嵴解剖形态，尽可能选择解剖条件较好的中切牙和侧切牙位点。

治疗方案4a

此方案是在侧切牙位点植入2颗常规颈种植体，中切牙位点采用桥体，以4单位固定桥进行修复（图4a）。

优点：

与方案3一样，这一方案的优点也是避免在相邻牙位植入种植体，从而避免这种种植方式固有的美学缺陷。另外，这种方案中2颗具有较强机械力学性能的种植体分别位于缺牙区两侧，类似于传统固定桥的基牙位置，中间位点采用桥体修复。因为在前上颌区紧邻中线的中切牙位点在美学上最为敏感，从美学角度来看，前部位点没有植入种植体，而用卵圆形桥体修复2颗中切牙，更可能获得自然的修复效果。

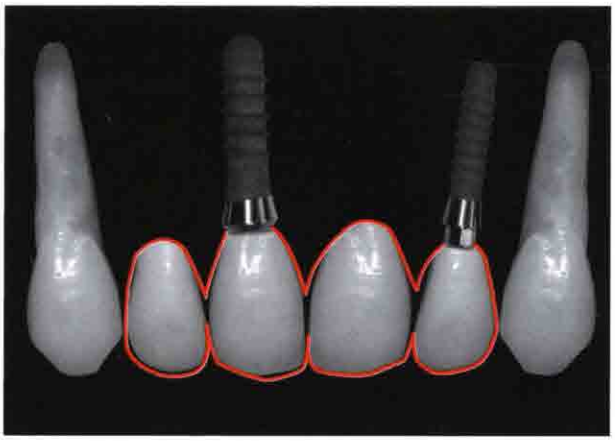

图3 治疗方案3的模式图：在一个中切牙部位植入常规颈种植体，在另一端的侧切牙部位植入窄颈种植体，以4单位固定桥修复，固定桥包含一个桥体和一个远端悬臂桥

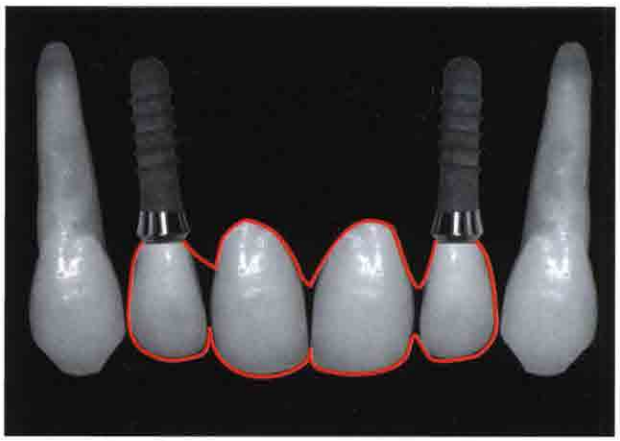

图4a 治疗方案4a的模式图：在2个侧切牙位点植入2颗常规颈种植体，以4单位固定桥修复，固定桥包含中间2个桥体

缺点：

此方案的问题是采用了直径较大的常规颈种植体修复窄小的侧切牙。关于这个问题将在下面详细阐述。

治疗方案4b

此方案是在侧切牙位点植入2颗窄颈种植体，中切牙位点采用桥体，以4单位固定桥进行修复（图4b）。在美学要求较高的情况下，这是日内瓦大学牙科学院所采用的金标准。

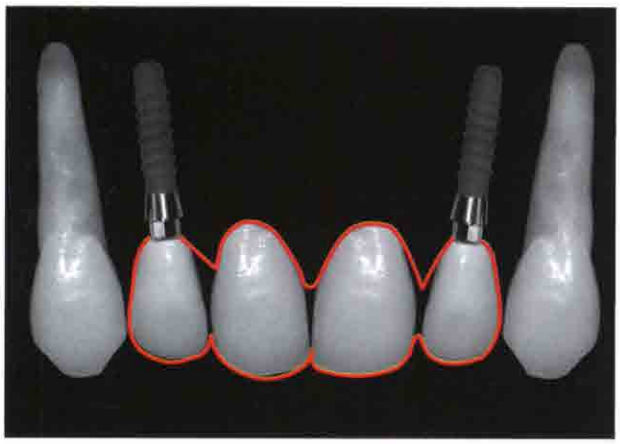

图4b 治疗方案4b的模式图：在2个侧切牙位点植入2颗窄颈种植体，以4单位固定桥修复，固定桥包含中间2个桥体

优点：

由于种植体直径减小，2颗种植体的修复空间加大，即修复宽容度增大。而且，对技师而言，也增加了制作卵圆形中切牙桥体的自由度和宽容度。如果缺牙区有足够的角化龈，则可以通过临时修复体对软组织塑形，同时获得最佳的中切牙形态和龈缘轮廓。桥体组织面为凸面形，相应部位的牙槽嵴顶组织唇侧塑形为凹面，这样的接触面创造一种扇形龈缘的自然协调的视觉效果，一定程度上弥补缺牙后牙槽嵴变平。2个相邻桥体和2个相邻种植修复体在美学上存在根本不同，桥体处的组织量的不足容易通过结缔组织移植修复，如果是种植位点，则必须进行植骨。

缺点：

此方案的最大缺点在于机械力学方面，对此将在下面阐述。

选择治疗方案4b的根据

对于包含一个或多个桥体的多单位固定桥，日内瓦大学牙科学院最常使用的是肩台直径为4.8mm的常规颈种植体。在两侧侧切牙部位也常采用常规颈种植体进行固定桥修复。但是因为在一些情况下应用常规颈种植体美学效果差，才建议采用肩台直径为3.5mm的窄颈种植体。尽管窄颈种植体设计的初衷是应用于缺牙近远中间隙较小的前牙（特别是下颌切牙和上颌侧切牙），但其越来越多地应用于支持上颌或下颌多单位固定桥式修复。这一趋势主要来自于这种种植体设计的美学优势。但关于其长期的机械力学性能，尚缺乏足够的研究和观察。

下面讨论选择使用常规颈种植体或窄颈种植体应考虑的因素。

牙弓缩窄

拔牙后，根据缺失牙的数目、缺牙的病因（龋坏、创伤或牙周病）及缺牙的部位，牙槽骨将发生不同程度的吸收和改建。通常需在缺牙后2个月才可以准确评估所发生的骨改建的量。在一些患者，上颌4颗前牙缺失，骨吸收改建的量会很大。如果在牙齿缺失前后沿牙弓唇侧作假象弧线，两弧线不会重叠。

因为缺牙后唇侧牙槽骨的吸收，前上颌弓的半径向腭侧缩小；另外，由于种植体植入时要比天然牙根的位置更偏腭侧，以保证唇侧骨板具有足够厚度（至少1mm），以及保证聆向螺钉固位的修复空间，所以第三条假象弧线的半径更小。这将直接影响手术中种植体的植入部位和种植体尺寸的选择（即选择常规颈种植体还是窄颈种植体）（图5）。

与天然牙之间的距离

为避免破坏相邻天然牙的牙周组织，通常建议种植体与天然牙牙根之间的距离至少为1.5mm。（图6a和6b）

因为常规颈种植体颈部逐渐加宽，在术中难以

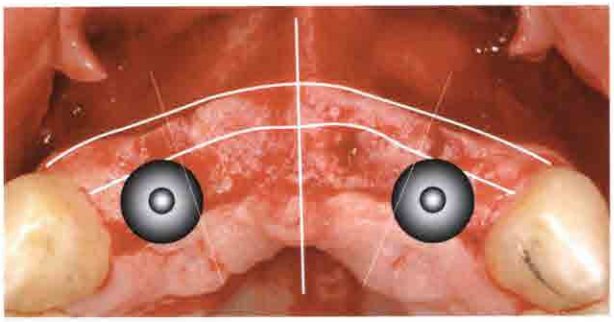

图5 从殆面观前上颌区种植体的植入位置。两条弧线分别代表最初的牙槽嵴弧度（大弧线）和现在的牙槽嵴弧度（较小的弧线），后者将决定种植体的植入位置。由于需将种植体稍偏腭侧植入，对于常规颈种植体来说，会使其位置偏向中线处，而不能获得理想的邻面接触

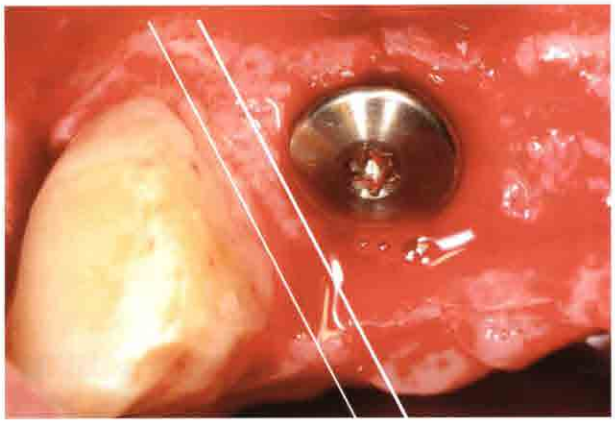

图6a 侧切牙部位植入常规颈种植体后的殆面观。种植体肩台与邻牙牙根之间至少要有1.5mm的距离

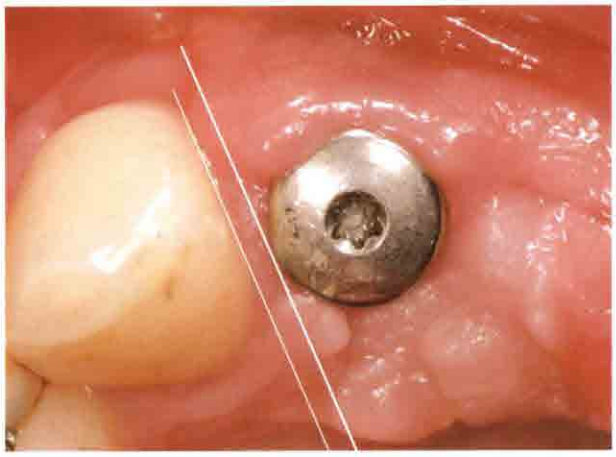

图6b 术后8周，置换愈合基台，注意与相邻天然牙之间的邻间隙软组织

准确评估种植体与相邻天然牙的间距。如果外科医师以种植体体部为参照，那么，种植体肩台有可能距邻牙过近，不利于龈乳头的维持，而且会给以后的修复（如印模制取）带来困难。但如果只注意在种植体肩台与牙根之间留有足够距离，就有可能使种植体位置偏向近中(图7)。

如果选择使用2颗常规颈种植体，种植体的植入位置至为关键，种植体哪怕略偏近中，都有可能使得将来的修复牙冠过大。

而窄颈种植体由于种植体－修复体界面直径较小（3.5mm），而且肩台没有增宽，这样，外科医师可以将种植体植入的位置较常规颈种植体据尖牙要近一些，当然至少有1.5mm以维持邻间隙的组织水平。如果缺失侧切牙的尺寸（相当于龈缘水平处的近远中距)<6mm，建议采用这种种植体类型。

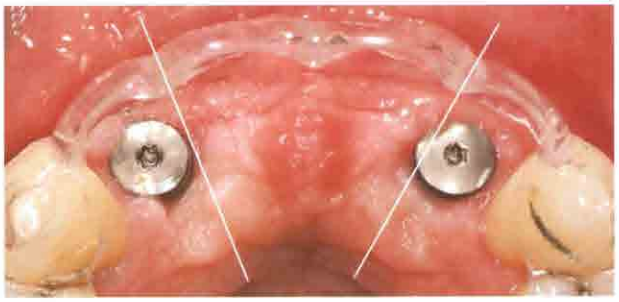

图7 种植修复时的殆面观。将外科导板再次就位，显示两颗种植体的位置轻微干扰了理想的邻间接触

图8 侧切牙部位植入2颗常规颈种植体支持4单位的固定桥，口内观。右侧侧切牙位的种植体牙冠其龈缘部位近远中径过大，牙冠与其近中相邻桥体的接触区透明度明显降低，表明此处因为种植体的组件而无法获得理想的邻间接触

侵犯邻间接触区

如果在侧切牙部位植入种植体支持4单位固定桥修复，种植体部位牙冠以及桥体之间的邻间接触区（中切牙和侧切牙之间的界面）的位置和形态非常重要。如果种植体植入部位偏向中切牙方向，技师将被迫“缩窄”中切牙，而“加宽”侧切牙，这将损害最终修复体的整体美学效果。而且，不仅有损整个固定桥的形态，也影响其颜色。如果注意看，就会发现侧切牙处种植体牙冠近中邻面透明度差（图8）。

如果基台位置与邻间接触区过近，那么技师此处能够进行的烤瓷空间大大减小。由于在种植修复中常常会出现邻间隙组织（龈乳头）的高度降低，所以此处的美学效果进一步受损。而且，不幸的是，种植体与邻间接触区的这种不良关系往往直到开始修复时才被发现。在外科手术时，特别是在没有使用外科引导模板时，唯一的参照点是邻牙（即2颗尖牙）。因为外科医师常常本能上会尽量避免将种植体植入位置距天然牙过近，所以，许多种植体植入部位过于偏向桥体位置。

常规颈种植体植入位置应尽可能深，以使侧切牙位点的修复体穿龈轮廓近可能缩窄，但我们应认识到，种植体植入位置过深，可能会导致更多的牙槽骨吸收，增加修复的困难和并发症，如增加制取印模的难度或修复体就位困难。

所以，窄颈种植体由于其直径减小，有助于获得更多的空间以形成自然美观的邻间接触区，避免了一些与常规颈种植体相关的问题（图9～11）。

机械方面的考虑

骨结合种植体机械学意义上的失败很罕见，而一旦发生，无论对患者还是对经治医师都是一个巨大的打击。从理论上讲，直径缩小的种植体更容易发生种植体折断等机械方面的问题，因为对于窄颈种植体而言，其内部还有一个八角基台结构，能够承受负荷的直径只有3.5mm，而常规颈种植体为4.8mm。这个直径上的不同足以引起关注，因为根据经典的理念，抗弯性能取决于管体的半径。

临床证据显示，修复体的折断大多数发生在几年之后。这些机械学方面的失败往往不是由于急性负荷过度导致，而是由于疲劳（即许多次相对较小

图9 侧切牙部位植入2颗窄颈种植体支持4单位的固定桥，口内观。侧切牙位点的种植体牙冠其龈缘部位的尺寸与天然侧切牙的平均近远中径一致

图10 右侧切牙位点，显示常规颈种植体支持的牙冠颈部形态和相邻的桥体。种植体的肩台位置较深，以获得较好的穿龈形态。注意，由于修复部件侵占了邻间接触区的空间，使得这个部位的透明度降低

图11 采用窄颈种植体，可以将种植体植入较浅的位置，而且种植体的修复组件不会侵占邻间接触区的空间

的超负荷）。对于窄颈种植体能否承受较大殆力（如支持多单位固定桥）尚存在一定的顾虑。目前，关于窄颈种植体耐受疲劳负荷的机械性能的体外研究还很少。从临床来看，采用窄颈种植体支持多单位固定桥，其长期效果和并发症发生率也有待于进一步观察（5年以上）。

总结和临床建议

对于本文讨论的治疗方案进行选择之前，必须考虑以下三方面，才能做出决定：①局部牙槽嵴解剖形态；②患者的笑线水平；③相关的美学风险。

在图12中，对于上颌4颗切牙缺失的种植修复，作者根据美学效果的可预期性对各种方案进行分级。

从美学角度看，在侧切牙部位植入2颗窄颈种植体这种方案修复效果最可预期（即美学风险最低），其次是种植体分布一致但采用常规颈种植体。对于存在较大机械力学方面风险的临床情况，应考虑图12所列的中等美学风险的方案。不建议在中切牙部位植入2颗种植体或甚至在每个缺牙位点都植入种植体，这两种方案因为其美学风险高，只适用于个别的情况。

图13和图14显示的是在侧切牙部位植入常规颈种植体与植入窄颈种植体的4单位固定桥美学效果比较。因为，从机械方面来讲，还没有足够的证据表明窄颈种植体足以支持这样的4单位固定桥，目前，比较明智的做法是，此方案的使用限于对美学期望很高、高笑线，而且种植体负荷较小的情况，即覆殆覆盖正常，没有明显的口腔负功能。

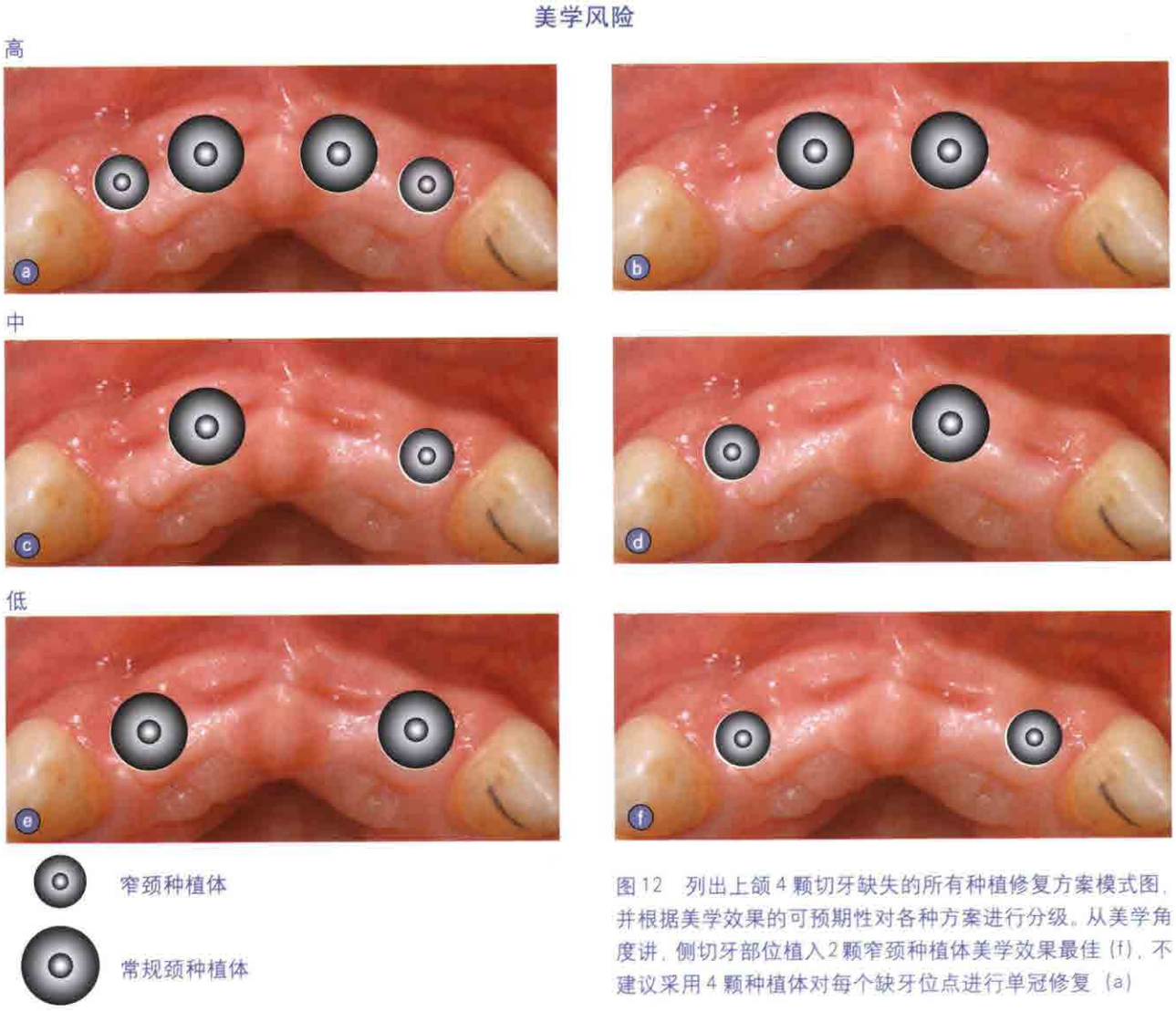

图12 列出上颌4颗切牙缺失的所有种植修复方案模式图，并根据美学效果的可预期性对各种方案进行分级。从美学角度讲，侧切牙部位植入2颗窄颈种植体美学效果最佳（f），不建议采用4颗种植体对每个缺牙位点进行单冠修复（a）

图13 侧切牙部位植入2颗常规颈种植体，支持4单位固定桥，最终修复后的临床像和影像学检查。正中殆位的正面观（a）显示从总体来看修复美学效果可以接受。但注意由于种植体的直径较大，影响侧切牙处牙冠的穿龈轮廓，中切牙之间龈乳头欠丰满。影像学检查（b和c）显示种植体周围骨水平稳定，种植体支持的牙冠与基台边缘密合

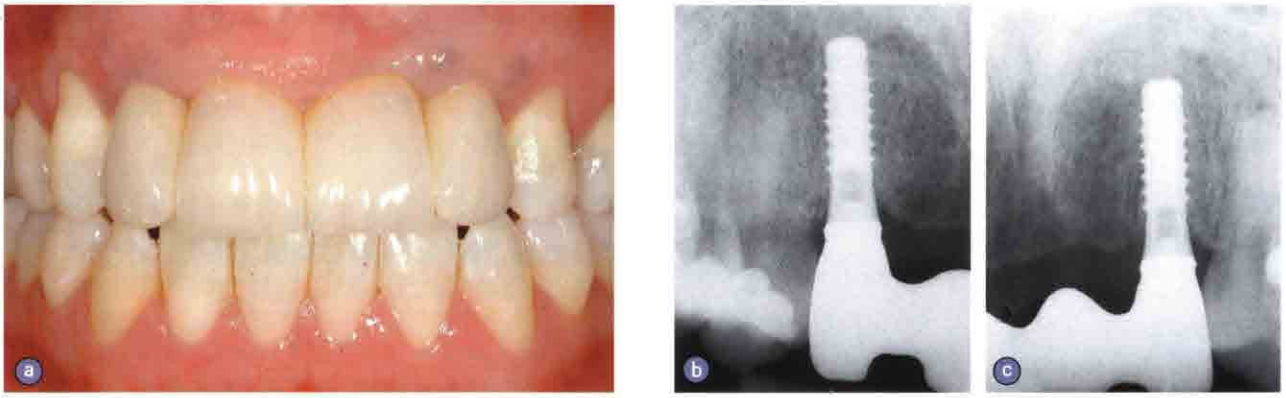

图14 侧切牙部位植入2颗窄颈种植体，支持4单位固定桥，最终修复后的临床像和影像学检查。正中殆位的正面观（a）显示良好的美学效果。注意软组织龈缘形态自然协调，种植体牙冠和桥体无明显的区别。影像学检查（b和c）显示种植体周围骨水平稳定，种植体支持的牙冠与基台边缘密合

感谢

作者衷心感谢日内瓦大学牙科学院的Giovanna Vaglio医师，她为本文中的一位患者进行了治疗。作者还要感谢日内瓦大学牙科学院的牙科技师们和烤瓷师Dominique Vinci先生，他们以精湛的技艺和一丝不苟的精神为本文中的病例制作了种植体上部结构。