译文

不翻瓣种植二期手术关键位点扩增技术介绍

The keyhole access expansion technique for flapless implant stage-two surgery: technical note

Arndt Happa, Gerd korner, Andreas Nolte

原载 The International Journal of Periodontics & Restorative Dentistry, 2010,30:97-101.(英文)

王 燕 译 汤春波 王国平 审

摘 要

成功的种植治疗，除了要求骨结合和恢复功能以外，患者的满意度也是一个关键因素。特别是在美学方面，制作出一个与邻近天然牙无法区分的最终修复体是修复目标的重要组成部分。本病例显示，种植手术中局部牙槽嵴缺损重建后，可以通过二期手术中植入位点扩展技术达到良好的美学和功能效果；这项技术操作简便、安全且创伤小。

1 概述

临床上以骨内种植体替代缺失天然牙已经成为一种治疗方法，在上颌前牙缺失治疗中已经有了大量成功的病例报道。成功的种植治疗，除了要有骨结合和功能恢复外，患者的满意度也是一个关键因素。特别是在美学方面，为制作出与邻近天然牙近似的最终修复体，医师们采用了很多特殊方法以获得良好的软组织形态，其中包括骨增量技术、结缔组织移植术、龈乳头重建术。所有这些技术目的都在于重建牙槽嵴的软硬组织。

大量研究证实了在引导性骨再生技术中运用可吸收生物膜来增加骨量重建牙槽嵴的可靠性。种植体植入后，在二期手术时通常无须将可吸收膜取出。

如果软组织需要增量，可以通过上腭结缔组织移植来实现。已有文献报道可通过移植游离或带蒂组织来重建含或不含种植体的牙槽嵴周围软组织。采取上述技术，可以在二期手术前进行局部牙槽嵴缺损的重建，创造良好的条件。创造出微创进入植入体进行基台连接的路径，才能在二期手术中不需要进一步的软组织修整。不翻瓣的手术路径可以避免软组织瘢痕的产生，避免种植体周围骨质的溶解，避免软组织变薄，同时防止了吸收导致的骨质流失，而这一点在骨移植手术中尤为重要。已有报道称，采用微创手术及显微外科技术可以使组织愈合更好，并且减轻软组织瘢痕和创伤。

该技术的灵感来源于Bernhart等人描述过的技术。它代表了手术入路的进一步改进，通过个别愈合基台的使用，简化了操作，并将其与进一步组织扩张

译者单位 南京医科大学口腔医学院种植修复科
江苏省南京市汉中路136号

结合起来。牙槽嵴重建后进行二期手术的优点有：

- 易于进入种植体平台进行基台连接。
- 减小种植体周骨质暴露。
- 减轻软组织损伤。
- 切口减小因而减少软组织瘢痕。
- 减轻患者不适感。
- 操作简便。

2 方法和材料

用4%阿替卡因和1：100 000肾上腺素混合液(Ultracain forte，Aventis Pharma)进行局部麻醉，使用15号或更小的刀片（Swann Norton）去除种植体顶部约1 mm^{2}的软组织。洞口通过用微型骨锉(Papillenelevator micro005，Mamadent）缓慢而平稳的挤压、推移软组织来扩大。约5min后，洞口将足够大可取出覆盖螺帽并安装愈合基台。安装愈合基台可能会因其尺寸较大产生压迫，导致种植体周围软组织的缺血。软组织初期愈合后，安装个别愈合基台或者较大直径的基台来实现软组织的进一步扩展和塑形。

3 病例介绍

该患者是一位23岁男性，植入一枚种植体修复左上颌中切牙（图1）。种植体植入后行结缔组织移植重建局部牙槽嵴缺损(图2)，二期手术采取上述方法完成（图3）。愈合基台安装后，由于基台直径比洞口大导致缺血的发生（图4）。2周后，软组织初期愈合完成（图5），安装个别愈合基台（图6）进一步对软组织加压，来改善软组织界面的美学效果，特别是龈乳头，并且在永久性义齿修复完成前，精修最终的软组织外形(图7，图8)。二期手术8周后安装永久性修复体，先安装一个定制的氧化锆基台（图9，图10）然后粘接全瓷冠（图11）。

4 讨论

种植体正确植入并用可吸收膜重建牙槽嵴后，二期手术惟一的目标就是减小二次开创的创伤；在不导致种植体周围骨质吸收，不形成软组织瘢痕，减小软组织损伤，减轻患者不适感的情况下打开进入种植体平台的通路。

在儿童时期，前牙缓慢萌出，开始只有切缘顶部出龈。在萌出过程中，软组织扩展、塑形直到形成标

图1 单牙缺失伴有局部牙槽嵴缺损

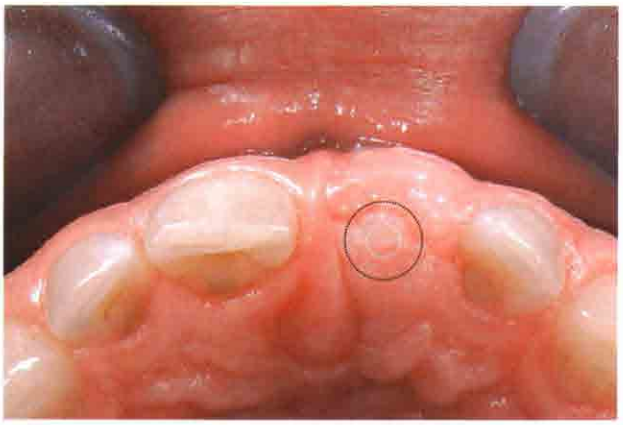

图2 组织重建及种植体植入后的情况。黑圈显示种植体平台的大小，白圈显示手术关键孔的大小

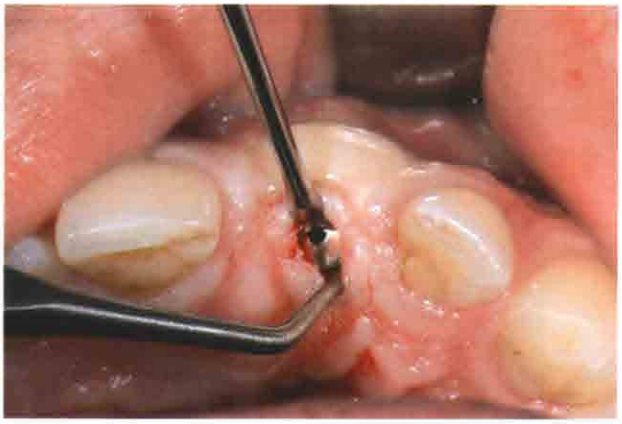

图3 二期小创伤手术通过采取组织扩展实现

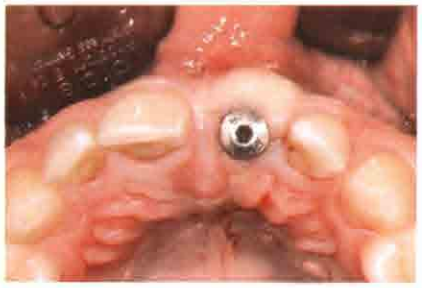

图4 安装愈合基台，导致该部位缺血

图5 二期手术后1周的情况

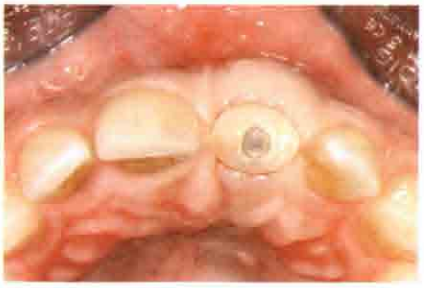

图6 安装一个定制愈合基台来进一步提供压力，再次导致组织缺血

图7 安装定制愈合基台1周后的情况

图8 最终修复时软组织的情况

图9 定制的氧化锆基台

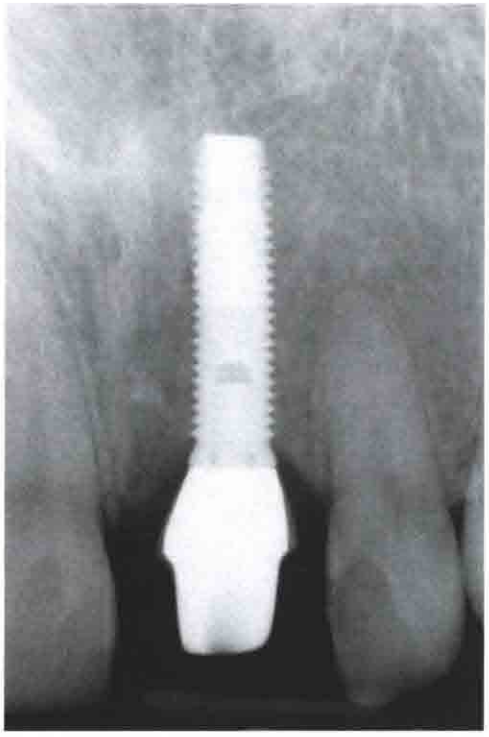

图10 根尖片显示种植体和定制的氧化锆基台

图11 永久性修复体（粘接固位的全瓷单冠）

准的牙龈解剖形态，包括龈乳头、牙槽嵴以及扇形的龈缘的形成。上述技术试图在二期手术中通过扩展种植体上部软组织，来模仿并加速天然的牙齿萌出过程。因此，入路通过微创形成，软组织通过机械力量塑形。

该病例显示，种植手术中局部牙槽嵴缺损重建后，可以通过这种简便、安全且微创的手术达到良好的美学和功能效果，这项技术就称为二期手术中植入位点扩展技术。