译文

冠向复位瓣联合结缔组织移植术治疗下颌后牙区多发牙龈退缩

Coronally Advanced Flap Associated with a Connective Tissue Graft for the Treatment of Multiple Recession Defects in Mandibular Posterior Teeth

Massimo de Sanctis, Nicola Baldini, Cecilia Goracci,Giovanni Zucchelli

原载 Int J Periodontics Restorative Dent, 2011, 31(6): 623-630.（英文）

裴喜燕 译 徐 莉 审

摘 要

冠向复位瓣是一种有效地治疗多个相邻牙龈退缩的手术方法，5 年的长期随访可以获得稳定的效果。本研究的目的是报告10例采用冠向复位瓣联合结缔组织移植术治疗下颌后牙区至少两颗相邻牙有牙龈退缩的病例。记录基线和术后 1 年术区牙齿的牙周指标。入选了 26 颗牙龈退缩牙齿，没有出现明显的手术并发症。没有患者失访。牙龈退缩从基线时 3.40±0.83mm 减少到术后 1 年时 0.28±0.32mm。探诊深度改变未见显著差异。角化龈的增加从 0.57±0.46mm 至 3.05±0.71mm。基线时牙龈退缩越严重，牙龈退缩改善越明显。平均根面覆盖率为 91.2%±4.1%。冠向复位瓣联合结缔组织移植术是一种有效地治疗下颌后牙区多发牙龈退缩的方法。

1 引言

牙龈退缩指的是牙龈缘的根向移位。病因是菌斑堆积形成破坏或者刷牙造成创伤或者两者都有。

目前有几种治疗 Miller Ⅰ和Ⅱ牙龈退缩（不伴有邻面附着丧失）的方法，可以获得失去的牙龈组织，且效果相当、无差异。Zucchelli 和 De Sanctis 提出了一种治疗多发牙龈退缩的手术方法——改良冠向复位瓣（coronally advanced flap，CAF），不做垂直切口，牙龈瓣形成信封状。一项 22 例病例的报告中，88% 的 Miller Ⅰ和Ⅱ牙龈退缩在术后 1 年能够成功获得根面覆盖。这种方法能获得理想的根面覆盖，术区牙龈和邻近软组织牙龈颜色融合较好，术后软组织边缘形态完全恢复，患者舒适度高。

译者单位 北京大学口腔医学院牙周科
北京市中关村南大街 22 号 100081

尽管如此，这种方法也有局限性，需要有适量宽度的角化龈。因此，如果角化龈宽度不足或者需要手术即刻角化龈增宽时，推荐采用CAF联合结缔组织移植术。Zucchelli等进行了一项随机临床试验观察不同厚度和大小的CTG联合CAF治疗上颌前牙单个牙龈退缩的效果。研究结果显示根面覆盖率从94.77%±11.21%至97.37%±7.01%不等，80.0%～86.7%的病例可达到根面完全覆盖。Da Silva等采用随机半口设计观察CAF联合CTG或者不联合CTG治疗11例Miller Ⅰ牙龈退缩的病例。两组均可见到牙龈退缩值降低，但是两组在牙龈退缩和临床附着水平指标方面无显著差异。CAF+CTG组平均根面覆盖率为75%，而CAF组平均根面覆盖率为69%。根面完全覆盖的情况没有报告。

一项多中心随机临床试验入选85例有单个牙龈退缩的患者。其中43例接受CAF方法，另外42例接受CAF联合CTG方法。两组在牙龈退缩改善方面结果相近。CAF联合CTG组更易获得根面完全覆盖。CAF组3个月根面完全覆盖率为42%，6个月根面完全覆盖率为37%。而CAF+CTG组3个月和6个月根面完全覆盖率均为60%。作者得出结论在治疗上颌Miller Ⅰ和Ⅱ牙龈退缩中CAF下放置CTG可增加根面完全覆盖率。

近期系统性的文献综述指出单用CAF和联合CTG均可得出阳性临床结果，同时相比其他膜龈手术CAF联合CTG可使角化龈增宽。

关于CAF联合CTG治疗相邻牙龈退缩的文献较少。Carvalho等报道该方法可达到61%至88%的根面完全覆盖率。入选10例病例，29个牙龈退缩位点。平均根面覆盖率为96.7%。根面完全覆盖率为93.1%。

以上研究没有区分牙龈退缩是上颌还是下颌。目前该方法治疗下颌牙龈退缩的报道还没有。本研究的目的是临床评估改良CAF联合上皮下CTG治疗下颌相邻牙龈退缩的根面覆盖效果。

2 材料和方法

入选10例全身和牙周均健康的患者，年龄为20～38岁，下颌后牙区有多个相邻牙齿的牙龈退缩，就诊于意大利锡耶纳大学牙周科，签署知情同意书，筛查显示患者现病史基本正常，除牙龈退缩外其他牙面没有牙周支持组织丧失。

入选的患者至少有两处牙龈退缩，且满足以下特征：多个相邻牙牙龈退缩，Miller Ⅰ和Ⅱ牙龈退缩（邻面软硬组织没有丧失），牙龈退缩超过2mm。

筛查后所有患者均接受预防性口腔卫生指导，洁治，抛光。用抛光杯和低磨损的抛光膏进行专业牙齿清洁，牙龈退缩处采用冠向旋转刷牙法，最大限度地降低刷牙对牙龈缘的创伤。确保患者能够很好地进行龈上菌斑控制后再安排手术。

2.1 患者和所选位点的临床特点

记录全口和局部菌斑指数（每颗牙记录4个位点），以菌斑阳性牙面占全口牙面百分比的形式评价全口菌斑控制。再用手用压力敏感探针（PCP-UNC15带有弹簧装置）0.3N的力量探诊，评估探诊出血。全口和局部牙龈出血指数记录为所有牙面百分比的形式（每颗牙记录4个位点），以显示探诊出血的情况。

术前1周及术后1年进行所有牙的临床检查：牙龈退缩（recession depth，RD），为釉牙骨质界到牙龈最冠方边缘的距离；探诊深度（probing pocket depth，PPD），牙龈缘到龈沟底的距离；临床附着水平（clinical attachment level，CAL），釉牙骨质界到龈沟底的距离；角化龈高度（keratinized tissue height，KTH），牙龈缘最冠方的位置至膜龈联合的距离。

检查者不了解手术术式的，由同一个检查者进行基线及研究结束时的临床检查。检查时采用手用探针，记录时精确到0.5mm。

2.2 手术步骤

所有手术均由同一个术者完成。采用Zucchelli和De Sanctis提出的改良信封瓣的设计。简单地说，于牙龈缘处行水平切口，包括邻面龈缘下斜形切口以及延伸至牙龈退缩处的沟内切口。

翻开信封瓣，从冠根方向的牙龈瓣为半厚瓣－全厚瓣－半厚瓣（split-full-split approach）。根面用刮治器进行机械处理。邻面牙龈乳头去上皮形成结缔组织“受植区”，便于牙龈乳头缝合。锐分离至前庭沟的膜龈联合处以减少肌张力。只有在翻瓣涉及前牙时才行垂直松弛切开，切口位于最近中牙齿的近中轴角处。

从上颌取CTG，修剪，去除所有可视上皮组织。移植组织的大小为覆盖根面至釉牙骨质界即可，不

用覆盖暴露根面下方的骨组织。换句话说，结缔组织只要覆盖根面和邻面骨组织即可。既然颊侧牙龈瓣能够提供足够的血供，就没有必要制备骨膜“受植床”来增加移植组织的血管供应，这样可以减小移植组织的尺寸和提高患者的舒适度。

将移植组织缝合固定于去上皮后的牙龈乳头下方的结缔组织上。颊侧牙龈瓣冠向复位覆盖釉牙骨质界，小心地将牙龈乳头悬吊缝合，使之稳定于邻面结缔组织床（图 1 和图 2）。

2.3 术后感染控制

指导患者术区不刷牙但是要用 0.12% 氯己定漱口，每天 2 次，每次 1min。服用布洛芬 600mg 防止术后疼痛，每天 3 次。

图 1 a. 右下前磨牙术前临床照片；b. 半厚瓣－全厚瓣－半厚瓣方式翻开信封瓣；c. CTG 缝合于去上皮牙龈乳头的基底上。不用将移植组织覆盖至根方的骨开裂；d. 将瓣冠向复位且悬吊缝合；e. 缝合后咬合面观：软组织严密缝合于牙齿周围；f. 术后 1 年，角化龈明显增宽

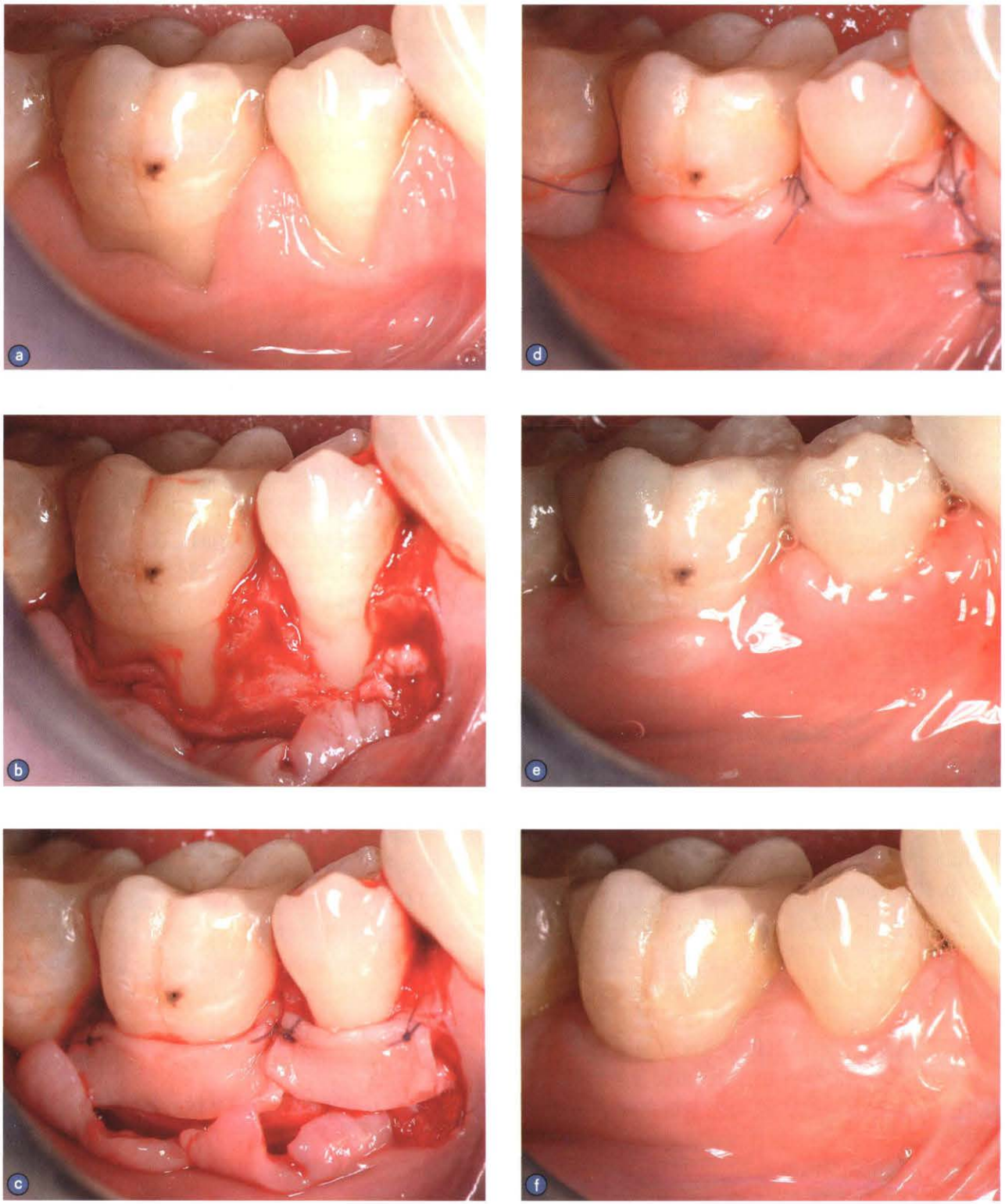

图 2 a. 下颌第一磨牙（近中根和远中根）和第二前磨牙牙龈退缩，前庭沟较浅，根面暴露根方剩余角化组织较窄较薄；b. 翻瓣，仅在前磨牙的近中做一个垂直松弛切口；c. 两颗牙齿的釉牙骨质界冠根向的位置不同，故分别放置 CTG，分别缝合；d. 将牙龈瓣冠向复位完全覆盖 CTG；e. 拆线。一期愈合可见移植组织完全覆盖根面（14d）；f. 1 年复查，两颗牙均可见根面完全覆盖，颊侧软组织厚度增加，牙龈颜色协调

术后14d拆线。继续用氯己定漱口2周进行术区菌斑控制。在这期间，再次指导患者采用软毛牙刷和旋转刷牙方法进行牙齿清洁。所有患者在拆线后1周、3周、5周、每3个月各复查1次，直至术后1年。

2.4 数据分析

数据统计分析采用统计应用软件（SPSS 12.0）。根面覆盖率定义为：

[100×（基线牙龈退缩－1年复查牙龈退缩）]／基线牙龈退缩

对基线和1年复查每个指标的差值进行描述性统计，计算完全成功率（100%根面覆盖）的比率。

配对t检验显示1年复查与基线相比牙龈退缩、CAL、PPD指标均有显著性改变。建立一般最小二乘法多元线性回归模型，分析整个样本，探讨不同预测因素与根面覆盖率的相关性，尤其是预测变量基线时RD和术前KTH。用一般最小二乘线性回归模型评估根面覆盖结果（平均根面覆盖率和根面完全覆盖率）和每个手术所治疗牙龈退缩数目的关系。

3 结果

术中和患者术后愈合中未出现明显并发症。没有患者失访。14d复查时，所有患者腭部供区显示临床愈合和再上皮化。所有患者在观察结束时根面覆盖均有显著增加。

RD从基线时3.40±0.83mm减少到术后1年时0.28±0.32mm。PPD改变不显著。KTH从基线时0.57±0.46mm增加到术后3.05±0.71mm。

一般最小二乘法多元线性回归模型显示根面覆盖率受基线牙龈退缩的影响。基线时牙龈退缩越严重，牙龈退缩改善越明显。

一般最小二乘法多元线性回归模型显示1年后KTH增加量与术前角化龈宽度有显著的反相关（P=0.005）。相同分析方法得出根面覆盖结果（平均根面覆盖率P=0.7，根面完全覆盖率P=0.3）与每位患者牙龈退缩的数目没有显著相关性。

4 讨论

CAF是一种治疗牙龈退缩的有效方法，5年复查数据显示可以获得稳定的长期效果。之前的研究是将CAF应用于上颌牙龈退缩，本研究着眼于将CAF联合CTG应用于下颌后牙的牙龈退缩。本研究中，只有在术区最近中的牙是前牙时才做垂直松弛切口。半厚瓣－全厚瓣－半厚瓣的方式使得瓣各部位厚度不同，这样牙龈缘处较厚，在愈合阶段可获得更好的组织稳定性，反过来也允许小块CTG的植入。同时，半厚瓣－全厚瓣－半厚瓣的方式允许牙龈瓣冠向复位并且稳定于牙龈乳头去上皮后的结缔组织“床”上。

之前研究CAF和CAF+CTG的平均根面覆盖率为97%和96.7%。本研究的根面覆盖率与其他临床报告的上颌根面覆盖率结果相近。事实上，本研究的所有患者根面覆盖率均超过85%，平均为91.2%±4.1%。牙龈退缩越重，根面覆盖率越高。

有一位患者，所有牙龈缺损均获得100%根面覆盖。26处牙龈退缩中的13例在1年复查时获得了完全根面覆盖。这与Carvalho报告的CAF联合CTG治疗上颌牙龈退缩的结果不同。

术前26颗牙齿的牙龈退缩中仅2颗牙是临床可察觉的轻度牙龈退缩（1mm），这与Carvalho等报道一致。CAL显著增加而PPD没有显著改变，与先前研究结果一致。

CTG要尽可能地小块。移植的结缔组织只需要覆盖暴露根面至釉牙骨质界，以及邻面牙槽嵴顶至去上皮牙龈乳头，而无需覆盖龈退缩根方的牙槽骨。因此，只有暴露的根面被腭部来源的结缔组织覆盖。优点是将移植组织尽可能放在最需要的地方，便于软组织在该区域的稳定（因为该区域无血管的表层可能不利于牙龈缘位置的稳定），避免形成厚的不美观的牙龈外形。

CTG的成活取决于覆盖在其上方的牙龈瓣的血管的营养支持。用小块CTG的另外一个优点就是减少供区损伤，减小切口间的距离利于之后的愈合。

KTH从基线时0.57±0.46mm增加到术后3.05±0.71mm，证实了之前报道的结缔组织移植术治疗根面覆盖可达到的辅助效果。移植组织除了可增加KTH，在愈合后还可以增加软组织厚度。本研究根面覆盖率与其他临床报道的根面覆盖率结果相近。

5 结论

CAF联合CTG是一种有效的治疗下颌前磨牙区多个牙龈退缩的方法。术后1年根面覆盖率为91.2%+4.1%，牙龈退缩量显著降低，CAL增加，KTH增宽。