译文

使用改良唇复位术改善牙龈过多暴露

Treatment of Excessive Gingival Display Using a Modified Lip Repositioning Technique

Noé Vital Ribeiro-Júnior, Thiago Veiga de Souza Campos, Jefferson Guilherme Rodrigues, Thiago Modolo Azevedo Martins, Cléverson O. silva

原载 The Int J of Periodontics Restorative Dent, 2013, 33(3): 309-315.（英文）

王 锋[1] 吕 达[1] 译 徐 莉[2] 审

摘 要

微笑时牙龈暴露过多（“露龈笑”）困扰着许多人，成为热门的美学话题。上唇提肌过度牵拉（the hyper-activity of the elevator muscle）是露龈笑的重要原因之一，目前相应的治疗方法有很多。本文将介绍一种改良的唇复位手术，相对保守，又能达到稳定和显著的效果。2 名因露龈笑就诊的患者接受了上述手术，随访 6 个月，露龈量显著减少，美观满意。

1 引言

牙龈过多暴露是一项患者关心的美学问题。微笑决定人的第一印象。一个满意的微笑涉及唇、牙齿、牙龈形态等几方面要素。双唇间有个美学区，微笑时，唇线位置有低位、中位、高位 3 种。微笑时，上唇下仅可见部分牙齿时，为低位唇线；暴露 1 ~ 3mm 边缘龈，为中位唇线；暴露牙龈超过 3mm，则是高位唇线（即露龈笑）。

Tjan 等观察发现，人群中 20.5% 为低位唇线，69% 为中位唇线，仅 10.5% 为高位唇线。Peck 等发现微笑类型与性别相关，女性是露龈笑的主体（2:1），而男性主要是低位唇线（2.5:1）。

牙龈过多暴露有许多病因，例如被动萌出异常，前牙牙槽骨突出，上颌骨的垂直发育过长，上唇提肌的过度牵拉，或者是这些因素的联合作用。准确的分析病因是制定合理治疗计划的关键。

应对被动萌出异常，需要行牙龈切除或根向复位手术，有时还需去骨。牙槽骨突出常用正畸干预治疗，而上颌骨垂直发育过度常用正颌外科手术治疗。应对因上唇过度牵拉造成的露龈笑，使用不同的技术会得到不同的结果，例如肉毒杆菌毒素注射，鼻成形及唇延伸术，唇部肌肉分离术，唇肌切除术和部分切除术，以及唇复位术。

译者单位 1 北京大学深圳医院口腔科
广东省深圳市福田区莲花路 1120 号 518036
2 北京大学口腔医学院牙周科
北京市海淀区中关村南大街 22 号 100081

唇复位术起初是用在医学整形手术中，近期用于牙科领域。这一步骤是从上颌颊侧前庭切除一块条状黏膜，再将上唇黏膜缝合至膜龈联合线处。

本文将进行病例报告，讲述如何改良Rubinstein、Kostianovsky，以及Rosenblatt、Simon的术式，达到理想的手术效果和患者满意度。

2 病例报告

1 病例1

一名22岁的女性就诊于Alfenas联邦大学（Alfenas，巴西）的牙周科，要求对其微笑进行美学评价。该患者对微笑时牙龈暴露量过多不满意。她想获得一个“自然而协调”的微笑。她全身健康，无长期服药史。临床检查，微笑时暴露7mm宽的牙龈，牙龈协调健康，上唇长度正常（图1）。中切牙的临床冠长11mm，釉牙骨质界（CEJ）位于龈下1mm，与牙龈边缘关系正常。没有上颌骨垂直发育过度或牙槽骨突出。微笑时，上唇升高12mm。依据上述观察，判断露龈笑的主要原因是上唇过度牵拉。于是，计划实施改良Rosenblatt和Simon的上唇复位术，治疗该患者的露龈笑。

术前1h，给予患者750mg的对乙酰氨基酚（Cilag Farmaceutica）来缓解疼痛。使用2.0%氯己定溶液（Farmacia Escola）进行口外消毒，用0.12%的氯己定溶液含漱1min进行口内消毒。用含1:100 000肾上腺素的2.0%利多卡因（Alphacaina，Adrenalina 1:100 000，DFL Ind E Com）来进行局部浸润麻醉。

手术过程开始于上颌一侧，距离膜龈联合线冠方1mm行半厚瓣的水平切口，从中线切开至第一磨牙区域。在第一切口末端切开两个垂直切口，向根方延伸10～12mm。最后，平行第一切口，水平切开，连接两个垂直切口（图2）。再去除（牙龈）1mm的上皮，显露结缔组织（图3）。必要时可以去除小唾液腺。使用连续锁扣缝合（Poligalactina 4/0）将黏膜与牙龈固定，并在对侧重复操作，保留完整的中线唇系带（图4和图5）。

术后处置包括服用镇痛药（对乙酰氨基酚750mg，4/d，服用2d）和使用漱口水（0.12%氯己定含漱液，2/d，含漱1周）。术后医嘱包括冰袋冷敷，术后1周内吃软食，避免术区机械创伤，以及术后2周内限制上唇活动（微笑或说话）。

术后愈合顺利。患者主诉在说话和微笑时感到上唇紧绷，这种情况持续了1周。手术缝线区形成微小瘢痕，但在微笑时不可见。

6个月后复查，牙龈暴露减少，在微笑时仅有1mm牙龈可见（图6）。患者对其更加自然协调的微笑感到满意。

2 病例2

一名20岁的女性就诊于Alfenas联邦大学（Alfenas，巴西）的牙周科，主诉露龈笑。临

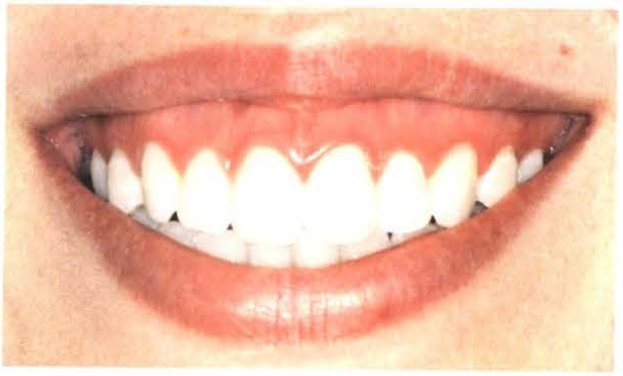

图1 患者1：临床可见牙龈暴露过多

图2 切口和分离黏膜

图3 上颌右侧去除上皮并暴露下方结缔组织

床检查发现，在她微笑时可见6mm宽的牙龈，呈现健康的牙龈以及正常的上唇长度（图7）。牙齿检查显示，上前牙临床冠短而方，探诊表明牙槽嵴顶位于釉牙骨质界根方2mm处，得出被动萌出异常的诊断（1A类型）。微笑时上唇升高11mm，得出上唇牵拉过度的诊断（图8）。没有发现上颌垂直距离过长或牙槽骨过突的问题。最终诊断为，因被动萌出异常和上唇牵拉过度导致牙龈的过多暴露。治疗计划包括改良上唇复位术和牙龈切除术。

唇复位手术过程同病例1（图9），唇复位缝合后进行牙龈切除术（图10）。愈合过程很顺利，术后6个月患者呈现协调的中位笑线（图11）。

3 讨论

本文旨在介绍一项唇复位术，治疗因上唇提升肌肉过度牵拉而造成牙龈过多暴露的患者。术后6个月随访可发现这些临床病例有令人满意的美学疗效。

图4 上颌右侧黏膜冠向复位并缝合，上颌左侧去除上皮；注意上唇系带保持完整

图5 双侧缝合

图6 术后6个月复查，患者1临床所见

图7 患者2：临床可见牙龈暴露过多

图8 侧面观，微笑时可见唇线升高

图9 中线（唇系带）两侧行黏膜缝合

图10 行牙龈切除术

图11 术后6个月复查，患者2临床所见

这项技术是由Rubinstein和Kostianovsky术式改良而来，起初是应用于整形手术领域，后逐渐在牙科领域兴起。这里使用的改良方法是，保留上唇系带，在系带两侧分别切除条状黏膜。这种改良方法是为了保留唇中线，减少术后并发症。

10～12mm的组织分离量与其他研究人员报道的病例相似。尽管如此，降低上唇活动的效果是多变而不可预测的。第一个病例降低了6mm的上唇活动量，第二个病例仅降低4mm。Rosenblatt、Simon和Hymayun等报道了相似的结果，也是减少大约4mm的露龈笑。在这一点上，无法建立组织分离量和唇活动性减少量之间的联系。

双侧唇活动度不对称减少是可能发生的，它没有出现在本研究中。一些方法可以保证对称的效果，例如保留上唇系带，方便上唇中线的复位；等量去除唇系带两侧的组织；去除双侧黏膜组织，对比双侧对称性后，再缝合。

任何治疗成功的第一步都是准确的诊断。为了查找与上唇提肌过度牵拉无关的其他病因，要多观察患者的一些特点。患者的面型应是可均等分为三个部分的。如果颌面部下1/3过长，则可诊断为上颌垂直发育过度。正常的上唇长度为20～24mm，这项指数也需要参考。还需要评价的是牙龈边缘与釉牙骨质界之间的距离，理想值为≤1.5mm。超过1.5mm意味着有过度的牙龈组织覆盖牙冠，最典型的是牙被动萌出异常。最后，必须评价冠的长－高比例关系。美学比例“金标准”是上颌中切牙宽度为长度的80%，可接受的变化幅度为65%～85%，上颌侧切牙为70%。如本文描述，只有上唇过度牵拉是主因，才可使用唇复位术。

任何治疗成功的第二步是选择合适的治疗方法。本文介绍的技术是用于治疗因上唇提肌过度牵拉造成的牙龈过多暴露。根据Garber和Salama所述，微笑时正常的上唇移动为6～8mm。而在上唇过度牵拉的病例中，移动值增至1.5～2倍。患者微笑时，上唇向根方移动，暴露大量牙龈，被认为美观不佳。患者1微笑时有7mm的牙龈暴露，上唇向根方移动12mm，没有表现出其他特征，故得出上唇活动度过大的诊断。患者2微笑时有6mm的牙龈暴露，上唇向根方移动11mm。患者的牙冠短，牙槽骨嵴顶与釉牙骨质界间距2mm，还可诊断为被动萌出异常（类型1A）。这提示需行牙龈切除术，免骨切除术，增加冠长以补充改善露龈笑。

其他一些改善牙龈过多暴露的技术也应用于上唇活动度过大的患者。但结果相差很大。既往文献提到的方案有分离上唇的肌肉分离术，唇肌切除术和部分切除术，鼻成形及唇延伸术，以及近期出现的注射肉毒杆菌素。对于希望采用更为保守的治疗方法的患者和牙医来说，本研究提及的唇复位术是一种可行的替代方法。本文所介绍的手术侵入性小，6个月随访的临床疗效稳定而且美观满意，为治疗的首选。

本文仅是治疗露龈笑的临床病例报告，仍需要有更多数量的患者和更长随访期的研究，来提高这种术式的科学论证水平。

4 结论

改良唇复位术可用于上唇提肌过度牵拉（功能亢进）的患者，手术减少了牙龈的过度暴露。该术式较为保守，6个月随访临床疗效稳定，美观满意。但仍需要更多长期的研究来评价这项技术的稳定性和有效性。

5 致谢

感谢Dimitns N.Tatakis医生（俄亥俄州立大学口腔学院）对本文的帮助。作者声明本研究不涉及任何利益冲突。