继续教育讲座

根管预备系列讲座（四）

——根管预备过程中的失误和缺陷

梁宇红 岳 林 北京大学口腔医学院牙体牙髓科

根管机械预备中的操作缺陷多是由于切割器械或切割运动没有顺应原始根管走形，导致管壁某些部位没有切割到，或某些部位切割过度。前者导致感染滞留，后者则出现不同程度的管壁损伤。上述缺陷在临床可以表现为：工作长度丧失、预备不足、过度预备和超预备。

1.根管工作长度丧失 (loss of working length) 当根管预备过程中出现进入根管的器械不能达到原工作长度时，即称为工作长度丧失。工作长度丧失往往是各种预备缺陷的继发临床表现，可能的原因有二：一是根管通路阻塞，阻塞物可以是根尖牙本质屑（泥）、断离器械或其他根管异物；二是预备过程中根管的原始通路发生改变，出现根管形态偏移、根管壁形成台阶或穿孔等。下面就最常见的原因进行分析。

（1）根管阻塞（blockage）：是工作长度丧失最常见的原因，阻塞物常为预备过程中切割下来的牙本质碎屑（dentin debris）或断离的器械，也可能是冠部龋洞或充填物的颗粒进入根管后发生阻塞。其中器械断离比较特殊，后面专门讨论。

识别 当原本畅通已确定了工作长度的根管在预备过程中根管器械又不能达到工作长度，并感觉器械尖端有阻力时，应考虑可能由切割下来的牙本质碎屑堵塞了根尖。原因是在根管预备过程中，根管壁牙本质被根管器械不断切削下来，碎屑未被及时、有效地清除出根管，反而被活塞样运动的根管器械挤压、夯实在根尖部，形成了牙本质泥（dentin mud）阻塞。此时的探入手感仍然有卡抱、嘬吸或黏合的感觉，与形成台阶或发生器械断离时的探入手感不同；插入根管器械拍摄诊断丝X线片，可以观察到器械长轴仍然位于根管中央顺应根管的自然形态，即没有发生器械进入方向的偏移，也就是说器械向根尖方向的“道路”被堵住了（图1）。

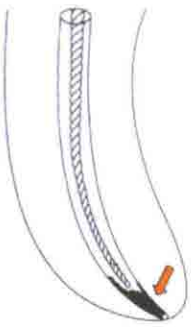

图1 根管预备过程中切削产生的牙本质碎屑形成牙本质泥将根管阻塞，导致工作长度丧失

处理 发现工作长度丧失后，首先排除是否出现了器械断离或形成了台阶，不要贸然向根尖方向施力尝试。确定阻塞原因时，首先仔细检查进入根管的工作器械有无长度变短，并插入一个新的器械作为诊断丝，拍摄X线根尖片。排除断离器械和台阶两个原因后，则可用5.25%次氯酸钠冲洗液充分冲洗根管，采用新的小号（#10或#15）不锈钢锉针（file）或扩大器(reamer)，于锉尖3mm ±处做45°预弯，蘸根管润滑剂EDTA（如RC-Prep或Glyde）插入根管并沿管壁以环锉方式探查，找到有黏嘬（catch）手感的位置，小角度捻转（stem-winding fashion）结合小幅度轻轻提拉（slight in-and-out

motion）的方式操作器械，使阻塞物逐渐松解，直至重新疏通根管。一旦重新到达工作长度后，应该拍摄X线根尖片予以确认，不要急于取出器械，否则易再次丢失找回的通路。在重新疏通根管的过程中，应避免用刚直的器械向根尖方向施力，以防将阻塞的牙本质泥推出根尖。

预防　在建立髓腔入路过程中，严格遵守入路原则，注意去除薄弱的牙齿结构和已经松动或需要去除的旧充填体，并在操作过程中保持不间断地喷水，以免材料碎屑进入髓腔，阻塞根管。在每次复诊时，应去净开髓洞口附近的暂封物。根管预备过程中，保证根管的润滑和湿润，须进行频繁和充分的冲洗，防止切割产生的牙本质屑积聚在根尖1/3；器械在根管内的操作动作应尽量避免上下反复提拉冲压的“活塞运动”，每次进入根管前，需用酒精棉球将器械除屑槽内的牙本质屑或牙髓组织清洁干净；必须遵循从小号到大号顺序使用器械，避免跳号（skip size），或者在小号器械预备不充分的情况下更换大号器械，导致器械与根管壁贴合过紧，碎屑被推挤向根尖。每次更换大号器械后，及时回锉，以利带出残屑。

（2）器械断离（breakage or separation of instruments in the canal）：任何进入根管操作的手术器械都有可能发生断离，但是最常见的还是锉针，尤其是机用旋转器械。器械断离的常见原因：①使用方法不当，给器械过度施力，通过狭窄弯曲的根管，导致器械出现扭转折断；②器械没有限制次数地反复使用，出现疲劳折断。但在临床上，经常是两种情形共存。

识别　当原本畅通的根管在预备过程中突然工作长度丧失，并感觉下方非常坚硬，原有操作器械尖端丧失，即应考虑有器械断离的发生。怀疑有器械断离时，首先要检查操作的器械长度有无变短，并拍摄X线片可观察到根管内有高密度的阻射影像。

处理　术前医师应对发生器械断离有所预见，包括术前告知的准备和一旦发生时处置技术上的准备。处理的最佳方法是取出断离的器械。可以在牙科手术显微镜下，采用超声波器械在断离器械末端的周围根管壁上制备出一个环状平台或沟槽，解除根管壁对嵌入器械的束缚，令其松动后再利用超声水流将断离器械冲出根管（图2）。也有一些特殊设计的套管器械帮助医师取出分离的器械，如Masserann kit，Endo Extractor，iRS，Cancellier kit。无论使用哪种方法，医师都面临进一步切割管壁，削弱牙根的抗力，或进而发生根管壁穿孔的风险。对于取出困难、操作风险大的情况，可以尝试使用小号器械旁路绕过断离器械的方法，这种情况多见于椭圆或不规则根管。一旦旁路通过，可以继续完成根管预备和根管充填。当取出器械和旁路通过都不可能时，只能在断离器械的冠方根管进行预备和充填。后面两种处置方法都是将分离器械当作根充物的一部分留置于根管中，定期复查随诊。需要时，根尖手术可作为最后的选择。

预防　经过正规培训和反复练习，掌握正确使用器械的方法，是预防器械断离的关键。在临床操作中遵守操作规程，安全使用，消毒前后仔细检查有无器械的变形，如螺纹的松解或旋紧、切割刃出现闪点等，这些现象均提示我们应及时废弃受损器械。但有

图2　左下第一磨牙根管治疗过程中发生ProTaper F1镍钛器械断离。a.器械断离于近中舌侧根管内；b.牙科显微镜下，利用超声治疗技术取出断离器械；c.完成根管治疗

些损伤肉眼不能发现，临床工作中必须限次、计次使用锉针，及时更换。在使用镍钛旋转机用器械前，必须以手用器械先行通畅，将根管初步预备至15#～20#，这样可以减少器械断离的风险。

（3）台阶形成（ledge）：多由于在根管内使用刚性器械或者直径较大的器械并向根尖方向过度施力造成，器械在向根尖部行进的过程中因不能顺应根管的弯曲而刺入根管侧壁，局部的反复切割导致根管侧壁形成类似“台阶”状的凹凸结构，这种缺陷常发生在根管弯曲的外侧管壁（图3a）。

识别　当根管器械不能达到根管工作长度并感觉器械尖端“杵”在坚硬的平台上时，则考虑管壁可能形成了台阶。术者操作器械时已经没有了卡抱、嗫吸或黏合的手感，在此深度插入根管器械拍摄诊断丝X线片，可以观察到器械长轴沿根管弯曲外侧壁偏移，器械的尖端离开根管弯曲的内侧壁。

处理　可尝试应用“台阶通过术”重新找到根管原道。即使对有经验的牙髓专科医师，疏通已经有台阶的根管也是非常困难的。所谓“台阶通过术”是指用新的细小不锈钢手用锉针（#10或#15），在尖端2～3mm左右部位进行预弯，用橡皮止动片上的标识来指示器械尖端预弯的方向，采取“钟摆”运动方式捻转进入根管，沿管壁小心探查，遇到阻力，稍微撤回器械，小幅度捻转，继续前进，以弯曲的尖端探索、绕过台阶，寻找原始根管的走行（图4）。当器械尖端通过了台阶进入根管原道时，术者会重新获得器械黏嗫的手感，将止动片标示指向与台阶相反方向的根管内侧壁（即弯曲方向），此时继续向根尖轻微施力，慢慢探查到达工作长度。在使用根尖定位仪或X线诊断丝片重新确认器械找回了正确路径后，不要急于从根管内拿出器械，应采用1mm左右的幅度上下提拉的锉动手法（tease motion）将台阶的凸起锉掉，以利后续器械的再次进入。

预防　避免台阶的发生，重要的是对于根管形态的充分认知和前步操作的准确到位。首先，建立通畅的髓腔入路非常关键，冠部阻力的去除，可以使器械顺畅进入根管深部，避免来自髓腔侧壁和根管口附近的卡压阻力，否则器械所受冠部阻力过大，操作者对器械的控制和手感减弱，容易出现台阶。此外，在通畅根管的过程中，应细心观察和感觉根管通畅时锉的弯曲方向和角度，术前X线片往往对根管颊舌向弯曲不能明示，可以利用锉针止动片标示弯曲方向。根管预备过程中，手用不锈钢器械先进行预弯，保持细锉的回锉操作，冲洗要频繁大量，伴随使用润滑剂。一旦发现有台阶形成，耐心地回到小号器械寻找正确的路径。如过于急躁、用大号器械用力锉扩，不仅加重台阶，还可能形成穿孔。使用尖端没有切割效能的、弹性较好的镍钛合金器械进行预备，可顺应根管的弯曲形态。

（4）其他：工作长度丧失也可缘于医师操作过程中对细节的疏忽大意，比如在建立工作长度后，更换器械时止动片位置放置错误或牙齿参照点发生变换，而导致工作长度丧失。术前和术中X线片投照技术的原因导致牙齿影像变形，而医师仅仅应用X线片来调整和确定工作长度，致使工作长度变短。避免这些问题可以从以下措施入手：

选择固定可重复的牙齿表面为参照点，并使用完好牢靠的止动片，止动片始终保持与锉针的长轴垂直，不要发生偏斜。利用止动片上的标识（切迹或突起）来指示根管的弯曲方向，保证器械与根管的解剖方向保持一致。建议使用平行投照技术拍摄根尖片，减少由于投照角度造成的牙齿变形。

2.过度预备　根管过度预备可以表现为根管壁水平向的过度切割和损伤（overpreparation）和纵向切割超出根尖狭窄区的“超预备”（overinstrumentation）。过度水平向切割造成的损伤，临床可以表现为根管壁台阶（ledge）、根尖拉开（zipping）和穿孔（perforation）(图3)。纵向超预备的直接结果是使根尖狭窄破坏。

图3　a.器械在向根尖部行进的过程中因不能顺应根管的弯曲而刺入根管侧壁，局部过度切割致管壁形成台阶；b.预备过程中根尖自然狭窄被破坏，根尖部根管弯曲外侧管壁过度切割，出现根尖拉开；c.根尖部管壁穿孔。穿孔前常出现根尖拉开、台阶形成等

台阶形成和根尖拉开往往是根管侧壁损伤的早期阶段的表现，继续发展则会出现根管的穿孔。台阶形成在临床表现为工作长度丧失，上文已经详细介绍。

（1）根尖拉开（zipping）是指根尖部根管预备后发生偏移，根尖部外侧管壁被过度切割，导致正常的根尖狭窄部消失并被拉开的现象，也是根管形态偏移（transportation）的一种临床表现（图3b）。

识别　从纵向观察，拉开的根尖自然狭窄被破坏，根尖部根管弯曲外侧管壁过度切割，呈现“拉链样（zip）”；从根尖部水平向观察，圆形的横断面由于预备长轴偏离原始根管而呈现“泪滴样（teardrop shape）”或“椭圆样（elliptication）”改变。

由于器械受力后试图恢复原来直线形状的回弹作用，导致在弯曲根管预备过程中，过多去除了根尖部弯曲外侧壁的牙体组织，使预备后根管的长轴偏离原始根管。根尖的偏移程度继续发展，就会出现根管根尖1/3处的弯曲被拉直，根尖部根管外侧壁出现拉链状的台阶，甚至穿通根管壁形成根尖拉开（zipping）和“肘部（elbow）”，后者是指在根尖拉开的冠方根管人为造成根管最窄处（图5），根充时尤其是使用冷侧压充填技术时，充填材料在肘部终止，导致根尖部拉开区没有充填材料而形成空腔。

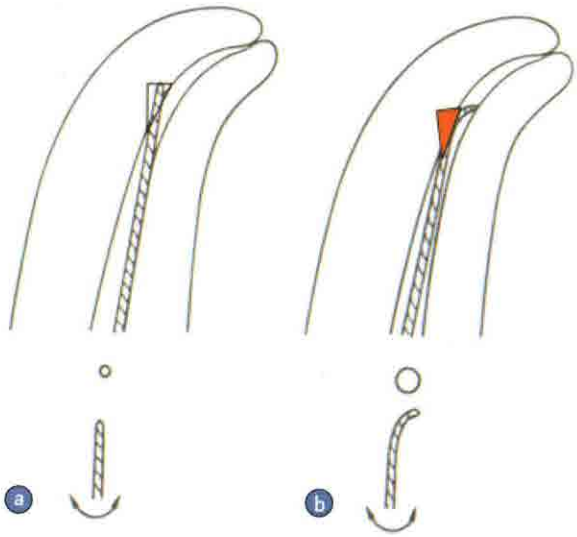

图4　a.刚性器械未预弯，刺入根管壁形成台阶；b.小号器械尖端预弯后，进入根管行进中左右探查的范围较大，可绕过台阶顺应原始根管的走行

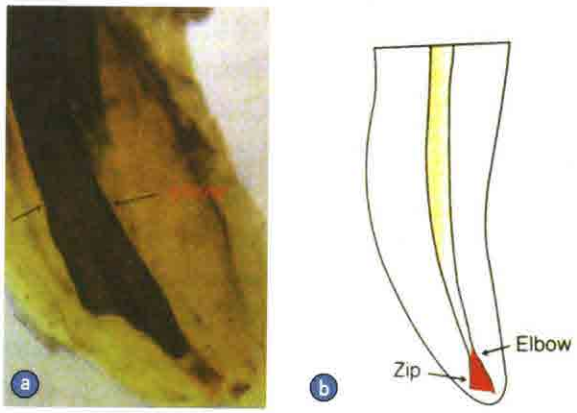

图5　根尖拉开（zip）后，在其冠方根管人为造成根管最窄处，即肘部形成（elbow）。a.根尖拉开后，根管形态的改变；b.根尖拉开和肘部形成的示意图

处理　当出现根尖拉开尚未发生明确的根管侧方穿孔时，可直接进行根管充填，推荐使用热牙胶充填技术。如有明显穿孔发生，则应该考虑使用含有氢氧化钙成分的根管封闭剂（如Sealapex），或在显微镜下利用MTA材料进行根尖部修补，上方再进行根管充填。在有明确肘部形成时，肘部以下很难进行严密充填，可以将肘部作为新的根尖止点（apical seat）进行充填，定期随访，出现症状和体征者可考虑手术。但是无论哪种处理方式，根尖拉开意味着具有连续锥度的根管形态丧失，根尖严密封闭将很难获得。

预防　预备前拍摄投照角度合适的X线根尖片，并用手用锉针细心探查和发现根管尤其是根尖部的弯曲方向。预备弯曲根管时，为了避免预弯器械在根管内的弯曲程度缩小，可将器械尖端3～4mm进行“过预弯”，以保持器械尖端顺应根管弯曲方向。操作动作应为短幅提拉，而不要在根管内旋转器械。应利用小号器械充分预备，将根尖部根管清洁和成形，不要急于使用坚硬弹性较差的大号器械，避免根尖拉开。

在预备弯曲根管时，推荐使用反弯曲预备技术（anticurvature technique），在本讲座的第一讲有过详细描述。这种技术可以在根管预备过程中有效避开根管中上段的弯曲内侧管壁和根尖部弯曲外侧壁的“危险区”（图6），预备时主动施力将器械手柄压向弯曲反侧的外侧管壁，这样器械尖端由于反弹力，则可避免根尖部外侧管壁过多切割，避免根尖拉开。

（2）根管壁穿孔（perforation）可以发生在根管的颈部、中部或根尖部。

原因　颈部穿孔多发生于定位和开敞根管口的操作中，如过度使用Gates-Glidden钻，过度切削本已缩窄的牙颈部牙体组织而导致穿孔。

根管中部穿孔主要是在预备弯曲根管时，器械过度切割根管的弯曲内侧壁“危险区”（图6a），将凹面拉直，在牙根表面形成纵向的条带状穿孔面，因而又称为带状穿孔（strip perforation）（图7），常见于下颌磨牙近中根的远中壁靠近根分叉之处。

根尖部穿孔（图3c）往往由于器械尖端没有顺应根管的弯曲形态，或者工作长度确定不准确，器械过度预备所致的根尖部根管壁穿孔。在穿孔前，往往先出现根尖偏移（transportation），包括台阶形成，根尖拉开等。

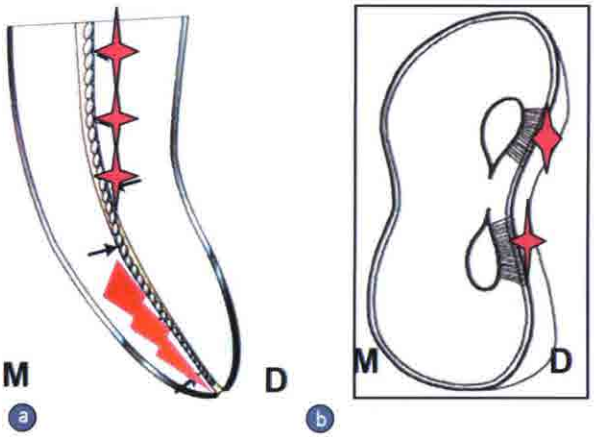

图6　弯曲根管的危险区，见红色标识区。
a.弯曲根管上段的内侧壁（弯曲内侧）和根尖段的外侧管壁（弯曲外侧）是根管预备过程中的危险区；b.第一磨牙的根分叉下方的“危险区域”，管壁较薄，在此部位过度切割容易导致侧穿

识别　发生根管壁穿孔时，医师可能会发现根管突然出血；探查根管患者感觉疼痛，器械在根管内的抵触感消失；纸捻擦拭有血迹。诊断丝X线片显示器械穿出管壁与周围组织相通，根尖定位仪可以提示根管的某一部位与牙周组织穿通。若穿孔部位靠近冠方，可于显微镜下直接观察到。

处理　颈部穿孔可以通过髓腔内部修补或手术翻瓣修补。而带状穿孔的修补比较困难，可尝试采用氢氧化钙材料或MTA在显微镜下进行根管内修补；也可以先封闭根管，然后再使用外科手术方法从牙根外表面修复穿孔处。根尖穿孔的处理：首先尝试寻找根管的原始出口位置，必须同时处理和封闭原始根尖孔和根尖穿孔2个出口。有时原始根尖孔已难以寻找，或者发生了根尖拉开的情况，可以将穿孔处看作一个较大的新的根尖孔进行封闭。推荐采用热牙胶垂直加压的方法进行根管充填。

预防　颈部穿孔的预防关键在于对髓腔解剖形态的充分了解。

预防容易发生在根管中上部的带状侧穿，操作者应了解被视为“危险区域”的根管壁结构，如在第一磨牙的根分叉下方1.5mm处，管壁的厚度平均仅有1.2～1.3mm厚，在此部位的过度预备很容易导致侧穿（图6b）。在操作中推荐使用“反弯曲预备手

图7　a.器械过度切割根管的弯曲内侧壁，将凹面拉直，在牙根表面形成纵向条带状穿孔面，称为带状穿孔（strip perforation）；b.根充后X线片示近中根管中部发生带状穿孔；c.下颌磨牙近中根的远中壁带状侧穿后根充牙胶漏出

法”，避免过度切割管壁薄的内侧危险区。具体操作要领详见本讲座第一讲。

防止根尖穿孔首先要确定准确的工作长度，预备过程中保持根尖狭窄部的位置和形态，进行适度和安全切割，避免过度预备和超预备。同样重要的是，器械在进入弯曲根管前应进行预弯，并掌握正确的预备手法和技术。

(3) 超预备 (overinstrumentation) 是指根管预备纵向超出根尖狭窄区，侵犯了牙周膜和牙槽骨。多由于工作长度确定不准确或预备时过度扩锉引起。

识别　发生超预备时，医师可以发现用纸捻擦拭根管时，根尖部位出血，操作过程中患者有时会有疼痛的感觉；术后常出现诊间急症，患者表现为比较严重的疼痛和(或)肿胀；超预备往往还伴随着超充，在根充后拍摄X线根尖片得以发现。

处理　由于工作长度不准确或器械过度扩挫引起的超预备，根尖狭窄区已经遭到破坏，应重新建立新的工作长度和根尖止点（图8）。一般选择在X线根尖片根尖冠方1～2mm处，在器械感觉贴合的基础上，再顺序扩挫2#～3#，重新建立根尖止点。对于其下方2mm开放的根尖部位，可以使用牙本质屑或MTA修补材料进行封闭。牙本质屑的获得，可使用H锉在洁净、干燥根管的中上段进行锉动，然后使用纸尖或垂直加压器向下轻轻推压牙本质屑到达新的工作长度，上方再进行根充。但是上述方法的实施比较困难，尤其在弯曲根管内更是如此，还可能会引起根管阻塞、台阶形成和穿孔，因而这种方法并未在临床广泛应用。随着材料和技术的发展，现在可以利用生物相容性良好的材料MTA实现根尖部位的封闭，利用超声振动或垂直加压器，在牙科显微镜的帮助下，将MTA材料放置于根尖1/3，然后再进行上方的根充。

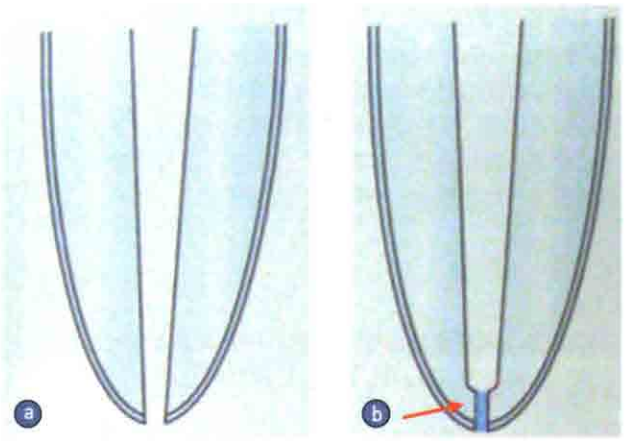

图8　a.超预备破坏根尖狭窄；b.重新建立根尖止点

对于根尖狭窄处遭到严重破坏，根尖部持续存在病变情况下，可考虑根尖外科手术。

预防　准确地确定工作长度，在预备过程中严格保持工作长度是预防超预备的良策。利用投照角度准确的X线根尖片和根管长度测量仪器，建立正确的工作长度后，选择稳定可重复的牙面参考点，并在器械上准确标识止动片；预备过程中，注意工作长度的核准，并合理应用术中的诊断丝片和主尖片，确认保持术中工作长度。在预备时，根尖部的扩大应适度，避免过度预备导致狭窄区丧失。

3. 根管预备不足(underpreparation，insufficient canal preparation)　指预备过程未能有效去除根管系统内的感染物质（微生物、感染的牙本质、牙髓组织等），也包括根管成形不当，不利于进行严密的根管充填。概括地说，预备不足包括生物学和机械方面预备不足。

识别　工作长度明显短于根尖狭窄区，或根管水平径扩大不足（比如主锉过小或无法达到工作长度），当出现台阶、根管阻塞等操作缺陷时，更应考虑在过度预备的对应反向根管区域可能存在清创不净、感染物滞留的情况。以上的问题可以在进行试尖和试加压器时发现，也可在根管充填后的X线根尖片上发现。而因根管系统解剖复杂性造成的机械预备不到位和化学预备有效性不足，则不容易从临床发现。

处理　最好的处理方法是重新进行根管预备，严格遵循根管清理和成形的原则，合理应用化学清创手段。预备完成后，在根管充填前，须进行主尖核准，并进行侧压器（spreader）或垂直加压器（plugger）的预试，保证达到合适的成形。治疗后定期随访并评价疗效也非常关键，对于不易发现或无法矫正的预备不足，可以通过随访，确定是否需采取进一步的补救措施。

预防　严格按照机械和化学预备的操作流程和要点，将根管预备成为具有根尖止点和连续锥度的形态，在保证牙齿抗力的前提下，适度切割牙体组织，比如根尖区的预备应该至少达到大于初锉3#，冠部根管充分开敞，保证冲洗的化学药物进入并形成向冠方回流的空间。根管预备过程和不同疗次间，

合理有效应用各种冲洗药物、螯合剂、超声冲洗方法，以及在2个疗次之间，根管系统内留置根管消毒药物，以利进一步抑制或杀灭微生物。

根管预备过程中的操作缺陷和失误对患牙的治疗预后可能产生不良影响，有些严重缺陷甚至无法纠正，导致患牙提前丧失。临床工作中，应重在预防，避免缺陷的发生。

在根管治疗开始之前应将这些可能的治疗风险告知患者，建立良好的沟通关系。一旦发生根管预备过程中的严重操作缺陷，应在病历中予以记录，以适当的方式告知患者，对患牙预后重新评估，可与患者讨论进一步的治疗计划以作出决策。这一过程非常重要，如果处理不当，可能会发生纠纷。如果对于操作缺陷或失误的处理超出了医师本人的能力，应该及时转诊给牙髓专科医师，这也是对患者负责的做法。

《口腔种植的软组织美学》口腔软组织维护是关系口腔种植治疗成功与否的一个非常关键的因素，而这也通常是临床的难点和重点。本书作者 Sclar 教授为世界知名口腔专家，他根据多年的临床经验编写成本书。书中主要内容包括：种植体周软组织结合、美学种植患者的系统评估、种植体周软组织处理的外科技术、生物胶原技术、种植治疗中的软组织移植、血管化骨膜－结缔组织（VIP-CT）瓣、美学种植治疗等。

主译：戈 怡 陈德平 审校：宿玉成 陈 波

出版日期：2009年11月 定价：320元

本书咨询、购买方式：北京市100036信箱188分箱，人民军医出版社口腔医学出版中心，杨淮（编辑），邮编：100036，电话：13521457428，Email：pumcp@126.com

《口腔固定修复中的美学重建，第一卷》本书为畅销全球的一本口腔美学专著，由世界知名口腔专家Fradeani教授编著，中文版由国内知名专家——北京大学口腔医学院修复科王新知教授主译。全书主要内容包括：怎样与患者进行美学方面的交流、面部美学分析、唇齿关系分析、语音分析、牙齿分析、牙龈美学分析等，系统地介绍了美学修复的各个步骤。全书结构合理、图文并茂，非常适合读者的理解和临床实践。本书为口腔修复医生、口腔全科医生必备的经典图书之一。

出版日期：2009年11月 定价：288元

购买方式：北京市100036信箱188分箱，人民军医出版社口腔医学出版中心，杨淮（编辑），邮编：100036，电话：13521457428，Email：pumcp@126.com

《口腔颌面种植中的骨增量技术》本书为目前最为详细介绍骨增量技术的专著，作者为世界知名口腔种植修复专家，他们根据自己多年的经验编写而成本书。书中内容包括：切取移植骨块、萎缩无牙颌骨重建、牙列缺损的骨增量技术、骨增量的生物学与种植体骨结合等。全书内容精炼，结构合理，并配以大量图片，以方便读者的阅读和理解。本书适合口腔种植医生、修复医生、全科医生的临床学习、参考之用。

主译：王远勤 唐尤超 审校：宿玉成 周 磊

出版日期：2009年11月 定价：138元

购书方式：北京市复兴路22号，甲3号，人民军医出版社国际口腔医学出版中心，杨淮（编辑），邮编：100842，Email：pumcp@126.com，电话：13521457428