临床病例报告

二膦酸盐相关的颌骨骨坏死——2 例病例报告及预防与处置策略

Bisphosphonate-related osteonecrosis of the jaws-Report of 2 cases and strategies on prevention and management

Yiu-Kai Wong, BDS, MSc, MHA, FRACDS, FDSRCS, FFDRCSI, FCDSHK(OMS), FHKAM (DS)/Jason Chi-Fung Cheng, BDS, FFDRCSI, FCDSHK(OMS), FHKAM(DS)

原载 Quintessence Int 2008;39(3):195～201(英文)

段清宇 译 曹采方 审

摘 要

报告2例二膦酸盐相关的颌骨骨坏死病例，1例发生在上颌，另1例发生在下颌。对患者进行了长疗程的抗生素治疗及最小量的外科清创，而未进行大型的切除性手术。概括当前的文献，对该类病损的预防与处置提出了一些临床建议。

关键词 二膦酸盐相关的颌骨骨坏死；处置；预防

近些年来，文献中已有百余次的报告提出，二膦酸盐药物的使用，尤其是静脉内给药，与颌骨骨坏死的发生有关（bisphosphonate-related osteonecrosis，BRON，二膦酸盐相关的骨坏死）。BRON患者的典型表现至少有以下一些体征及症状：

- 上颌或下颌发生伴有骨暴露的不规则的黏膜溃烂
- 病患颌骨疼痛或肿胀
- 感染，可为化脓性
- 感觉改变（诸如，麻木或迟钝）

骨坏死发生的部位是在颌骨，下颌往往多于上颌。颌骨发生骨坏死较骨骼其他部位多见的原因目前尚不清楚。发生骨坏死的平均时间在二膦酸盐药物使用后1～3年。在BRON的病理机制尚不清楚的情况下，对BRON的治疗仍存在疑难。病例报告对病损局部手术清创、边缘或区域性切除、抗生素、以及高压氧的治疗均无反应或反应有限。目前，停用新一代二膦酸盐药物、长疗程的抗生素治疗、以及仔细的手术清创可能使骨坏死局限，但尚无能完全逆转病损的治疗方法。

已有一些专题文章及有关临床指南的综述发表。本文报告的2例二膦酸盐相关的颌骨骨坏死病例，1例发生在上颌，另1例发生在下颌。2例均作了最小量的手术清创，而未进行大型切除性手术。概括当前的文献，对BRON的预防及处置提出了一些临床建议。

译者 北京大学口腔医学院牙周科
北京海淀区中关村南大街22号 100081

病例报告

病例 1

一位73岁的妇女因上颌前牙区坏死骨大面积暴露求治于口腔颌面外科（图1a及1b）。患者诉，她6年前患了乳腺癌，曾作过手术、放疗以及化疗。大约4年后发现骨转移，而接受每月一次注射唑来膦酸盐。约1年前，为装配一种粘接局部义齿，其上颌中切牙在一个综合牙科诊所拔除，但伤口未完全愈合。

上颌骨的坏死最初开始于拔牙窝周围，后来侵及整个上颌切牙和尖牙，牙齿变松而脱落，留下大块的坏死骨。外露的骨刺激上唇和相邻软组织。虽然仅有一次感染急性发作，经过一个疗程抗生素治疗得到控制，但疼痛轻微。其病情诊断为BRON 1–2期。

曾考虑切除坏死骨并用微血管游离组织重建治疗，通过计算机断层（computerized tomography CT）扫描确定骨坏死仅侵及上颌前牙区，并且患者的全身条件较差，故此考虑被排除，治疗计划拟行手术清创，并拟术前及术后均作高压氧（hyperbaric oxygen HBO）治疗。但由于HBO治疗预约需较长时期，患者每2周就诊一次修整锐骨，给予0.2%氯己定漱口剂，2/d，10ml/次漱口。在HBO开始前的治疗5个月后，坏死骨甚至未予任何麻醉，只以最小量的手术清创即自行分离。口服青霉素V一个疗程：500mg 4/d；共2周，伤口顺利愈合（图1c和1d）。

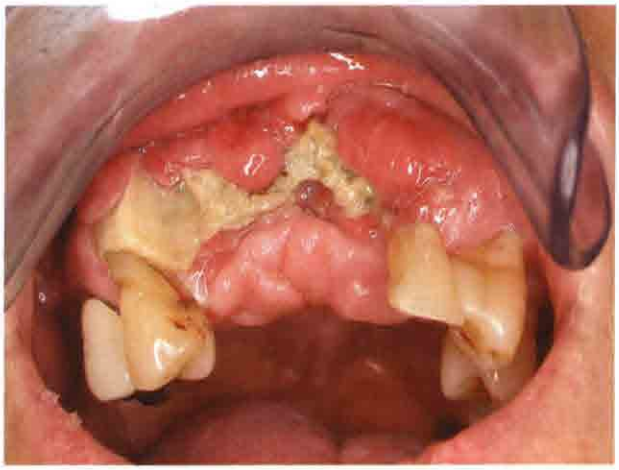

图1a 一位接受过唑来膦酸盐静脉给药治疗的73岁妇女在其上颌中切牙拔除后发生了BRON

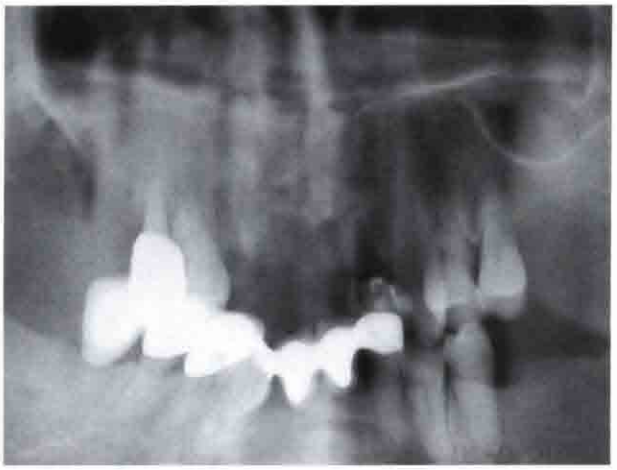

图1b X线影像

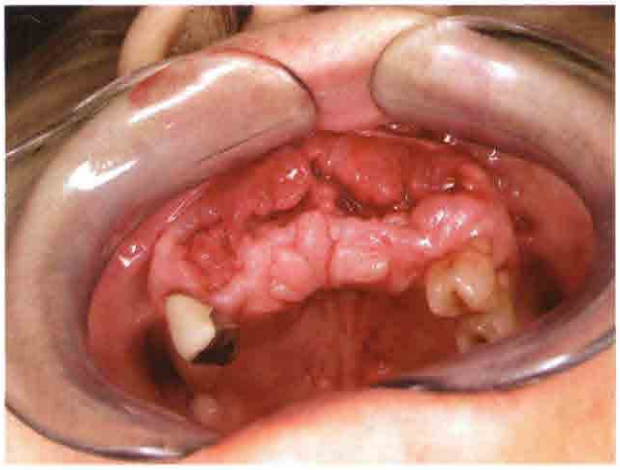

图1c 无任何局麻下最小量清创后的即刻创面

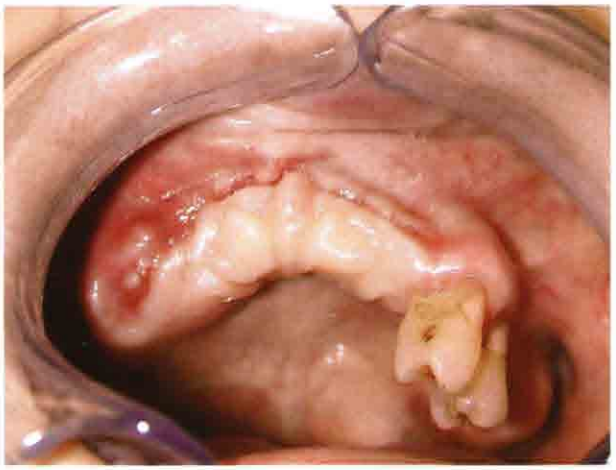

图1d 治疗4个月后的创面

病例 2

一位74岁的妇女因治疗骨质疏松症口服阿伦膦酸盐（福善美）十余年而出现左侧颌骨肿胀疼痛（图2a）。其全身伴有糖尿病和高血压，两病均用药物控制。

临床检查见其左侧下颌骨体部布有红斑，开颌受限（最大颌切开度约20mm），口腔内左下前磨牙区排脓并有坏死骨暴露，伴左颏区感觉异常。全景体层X线片（图2b）显示左下颌体部有一坏死骨岛，并经CT扫描确定。无口外瘘或蔓延至颌骨下缘的溶骨。切取活检排除恶性肿瘤，最后诊断为下颌骨BRON 2期。

根据细菌培养及药敏试验结果，患者予以静脉给药阿莫西林－克拉维酸钾1.2g及甲硝唑 500mg，3/d；共2周。全麻下进行了局部清创去除坏死骨直达下齿槽管的顶部，并保留完整的下颌骨下缘（图2c）。

术后愈合顺利，并且经进一步的口服阿莫西林－克拉维酸钾 375mg；3/d；共3个月的疗程后，最后消除了感染体征（图2d）。开口度及下颌运动正常保持6个月。但最终发生了病理性骨折。由于无疼痛及不适症状，患者拒绝手术介入。她每2个月定期复查。拟定若病情恶化，出现疼痛及感染即行手术切除。

图2a 一位74岁的妇女因骨质疏松症口服福美善十余年，其下颌骨左侧发生BRON 2期

图2b 术前X线影像

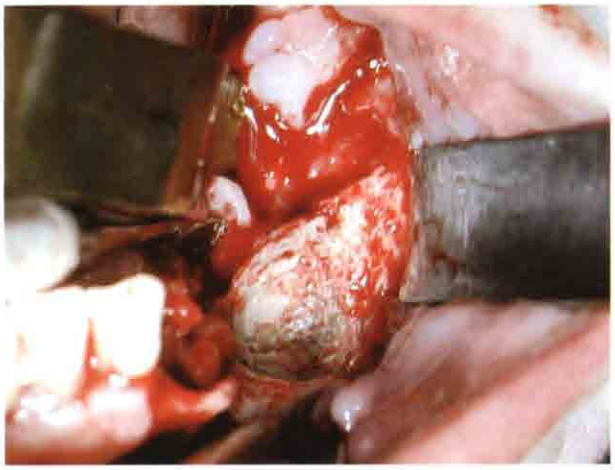

图2c 坏死骨的手术清创

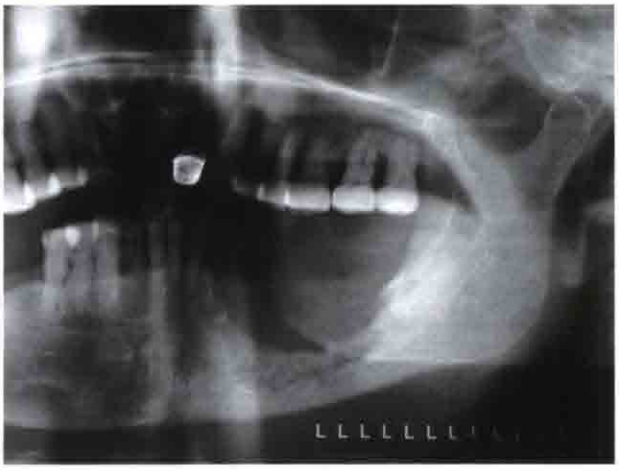

图2d 术后X线影像

讨论

二膦酸盐类常用于治疗某些吸收性骨病，诸如骨质疏松症、佩吉特病（变形性骨炎）、以及与某些恶性肿瘤，诸如多发性骨髓瘤及乳腺癌或前列腺癌骨转移有关的高钙血症。二膦酸盐类通过抑制破骨细胞活性以抑制骨的吸收，其他作用，诸如抑制血管的生成也有过报道。

市售的二膦酸盐药例见表1。

表1 市售二膦酸药例

通用名	商品名	生产者	主要适应证	给药途径
1-二膦酸盐	Didronel	Proctor & Gamble	佩吉特病	口服
替鲁膦酸盐	Skelid	Sanofi-Aventis	佩吉特病	口服
阿伦膦酸盐	福善美	Merck	骨质疏松症	口服
利塞膦酸盐	Actonel	Proctor & Gamble	骨质疏松症	口服
帕米膦酸盐	阿可达	Novartis	骨转移	静脉
唑来膦酸盐	Zometa	Novartis	骨转移	静脉

发生BRON的最重要的易感因素有二膦酸盐药物的剂型、疗程以及用药的总剂量；拔牙史或牙齿创伤。现有的资料显示，大约10%的BRON患者为正在接受口服型二膦酸类。静脉给药剂型，诸如唑来磷酸盐或帕米膦酸发生BRON的风险较高。目前的证据提示口服二膦酸盐药物的患者发生BRON的风险非常低。有口服二膦酸盐药物史的患者发生并发症的风险可能与用药持续的时间有关。

两个最新的研究结论认为这种并发症是不能完全避免的。另外的一些危险因素包括：

- 全身还有诸如健康（条件）差、糖尿病、免疫抑制、以及还同时使用化疗或皮质激素类药物。
- 之前患有牙病，有侵入性牙科手术史，义齿性创伤，或齿槽骨存在明显的诸如隆凸或舌骨状边缘嵴结构。

预防与处置的临床建议

预防总是优于治疗，这也适用于BRON。医师应鼓励患者定期做牙科检查，若有可能，应在即将开始二膦酸盐药物治疗前或开始治疗后不久时进行一次口腔检查。必须消除所有潜在的感染点是会诊的主要目的。应向患者强调良好的口腔卫生的重要性，并让患者完全地知晓用药的益处及风险，使患者能对他们是否应开始治疗作出知情性决定。

一些医师建议，在牙槽骨手术之前以及之后停用二膦酸盐药物数周。由于二膦酸盐类在骨内具有长半衰期（长达12年）。这种措施对于骨质疏松症及佩吉特病的治疗不致于有不良影响。但是，还不清楚这种措施能否减少BRON发生的风险。

广泛性龋坏的牙齿应考虑牙髓治疗后作覆盖义齿的基牙，冠齐龈缘截除。这对因有拔牙史而导致BRON发生的患者尤其重要。对这些患者应避免拔牙。若不得不拔牙，则应考虑：

1.记录拔牙的原因（文字/X线片）。

2.向患者进行拔牙的利弊分析，并获得知情同意。

3.拔牙前通过预防性洁治和氯已定漱口，使局部的感染和菌斑的堆积降到最低。

4.除非牙齿松动达到3度或3度以上，应尽可能避免拔牙。拔牙应尽可能无创操作。拔牙后的最初4周内，患者每周复查，以后每个月复查直到拔牙窝完全关闭愈合。若有使用抗生素的指征（因继发感染），阿莫西林（单独或与克林霉素联合应用）可能有助于降低局部感染的影响。

5.去除严重感染的牙齿。根尖病变、窦道、溢脓的牙周袋、重度牙周炎、以及活动性脓肿均是危险指征，它们本身即可引发BRON，因而应予恰当的处置。并且BRON可能已经存在，而拔牙只是使其显现。

6.若有多颗牙须拔除，先拔除1颗后，等待2个月愈合时间，若无问题出现，再继续谨慎地拔除另外的牙。

7.对有明显感染或其他临床指征的患者，围拔

牙期／拔牙后应给予抗生素。

8.拔牙后使用氯已定漱口剂直至拔牙窝完全愈合。

若有任何疑惑，则患者应转诊给专科医师，以便在用药开始前决定慢性牙周问题及预计要拔除牙的处置。

处 置

美国口腔颌面外科医师协会（The American Association of Oral and Maxillofacial Surgeons AAOMS）对已确诊的BRON病例提出了分期及治疗策略（表2）。对疾病的恰当分期有助于医师决定手术介入的指征以及手术介入的程度。

本文第一个病例中，按照1期分类的处置，采用了保守的处理方法。因为患者除了暴露的坏死骨刺激相邻软组织和嘴唇外，并无症状。虽然也曾计划结合HBO治疗进行手术清创。对已确诊BRON的病例在手术清创，甚至拔牙前、后均用HBO的建议是由Marx提出的。然而，虽然文献提供了相对有力的证据以支持在放射性骨坏死的处置中使用HBO，但是HBO在BRON的预防或治疗中所处的地位还不清楚。本文患者，坏死骨约5个月时自行脱落，而患者并不需要任何手术或HBO治疗。

高压氧的治疗并非没有缺点。它昂贵而耗时。而且，并非每位患者都适宜于HBO治疗。在HBO治疗开启之前，应进行以下的检查及评估：

1．胸部X线片检查有无任何泡性、纤维性变或气胸存在。

2．包括FEV（1秒钟强压呼气量）、FVC（最大肺活量）、以及FEV/FVC比率的肺功能检测。

3．检查患者在下降14米过程中其双耳是否畅通以评估咽鼓管功能以及是否有预防性鼓膜切开术和鼓膜插管术的指征。

表2 AAOMS提出的BRON分期及治疗策略

BRON分期	治疗策略
1期 暴露或坏死骨无症状	• 抗菌漱口剂 • 临床复查每3个月一次 • 反复告知患者继续二膦酸盐治疗的指征
2期 暴露或坏死骨伴有疼痛和感染	• 根据细菌培养和药敏试验采用广谱口腔抗生素对症治疗 • 抗菌漱口剂 • 止痛 • 仅作表浅清创以缓解组织刺激
3期 暴露或坏死骨伴有疼痛、感染以及有下列一项或多项情况的患者：病理性骨折、口外瘘道或溶骨扩展至颌骨下缘	• 抗菌漱口剂 • 抗生素治疗及止痛 • 手术清创或切除以达到感染和疼痛的长期缓解

本文中的第二个病例，其治疗符合BRON 2期的方案。疼痛症状和感染得到了解除，虽然6个月后患者发生了病理性骨折，但仍维持无症状。切除及微血管游离组织转移重建具有大量的死亡率，特别是老年而虚弱的患者。并且，当整个下颌骨受累时，切除的范围难以确定。保守性处置和最小量的手术清创或许是对该类患者治疗的最合理的选择。

结论

二膦酸盐类对一些疾病的治疗有用，但是却与BRON的发生有关。医师和牙科医师应清楚这种严重的并发症可能在高危人群中自行发生或因任何牙槽骨的手术后发生。并且，口腔专业医师在对这种病变的早期鉴别和诊断中具有独特的地位。

根据法医学的观点，接受二膦酸盐治疗的患者应在其开始治疗前被告知可能的风险。牙科医师应采集完整的全身病史，并采取恰当的措施以预防难以处置的BRON发生。一旦疑是BRON应及早转诊给专家。因为这个领域的研究探索正在进行，应鼓励康复保健工作者跟踪研究进展，并根据新的证据以提高临床处置水平。