侵入性牙颈部吸收：潜在易感因素分析

Invasive cervical resorption: An analysis of potential predisposing factors
Geoffrey S. Heithersay
原载 Quintessence Int 1999; 30: 83 - 95. (英文)

徐 洵 译　高学军 校

摘要　**目的**:本研究对导致侵入性牙颈部吸收的潜在易感因素进行了评估。
材料和方法：分析了 222 名患者，共 257 颗存在程度不等侵入性牙颈部吸收的牙齿。根据患者的病史和口腔检查结果评估潜在易感因素。
结果:在所有这些潜在易感因素中,正畸治疗是最为普遍的单一因素,涉及 21.2% 的受检患者和 24.1% 的受检患牙。外伤是第二常见的单一因素,占 14.0% 的患者,15.1% 的患牙。有 4.5% 的患者,3.9% 的患牙,牙冠内脱色是单一易感因素;在 6.3% 的患者和 5.4% 的患牙中,外科手术尤其是涉及釉牙本质界区的手术是唯一潜在易感因素。有 15.3% 的患者和 14.4% 的患牙，存在冠内修复体是唯一可确认的潜在易感因素，而有 15.0% 的患者和 16.4% 的患牙没有发现可确认的潜在易感因素。
结论：侵入性牙颈部吸收与以下因素的单独或协同作用有很强的相关性,正畸治疗、外伤和牙冠内脱色。

临床意义　临床医师应当对侵入性牙颈部吸收有所警惕，特别是那些受过外伤、牙冠内脱色或正畸治疗，单独或协同作用的患牙。对于有患病可能的患牙,有必要定期进行 X 线检查。

侵入性牙颈部吸收是一种隐匿性的，通常是侵入破坏性的牙根外吸收形式，其特征是来自牙周韧带的纤维血管组织侵入牙根的颈部区域。这一病理过程呈进展性,吸收牙骨质、釉质和牙本质,最终侵及牙髓腔。在严重病损，异位钙化可存在于侵袭性的纤维组织中和沉积于被吸收的牙本质表面。这种疾病的临床和组织病理特征已在前期发表的文章中描述。

侵入性牙颈部吸收的病因尚不明确，但有研究提示一些潜在易感因素与之有关，其中牙冠内脱色是研究最为广泛的因素。1979 年 Harrington 和 Natkin 首先报道了这种情况。1981 年 Cvek 将侵入性牙颈部吸收描述为“晚期牙根外吸收”，认为外伤是潜在原因。有人也研究过其它潜在易感因素，包括正畸治疗、正颌和其它牙槽骨手术，以及牙周治疗。

为评估各种潜在易感因素，本研究在一个相对大的患者群体中进行，这些患者患有不同程度的侵入性牙颈部吸收。

材料和方法

研究对象为笔者牙髓专业诊所的 222 名患者的 257 颗有侵入性牙颈部吸收的牙齿。患者经临床和 X 线片检查,如需要,在特定部位拍摄照片。详细记录年龄、

译者: 北京医科大学口腔医学院
北京海淀区白石桥路 38 号 100081

性别及内科、牙科病史。无论是否存在多处吸收病损,都进行全口X线检查。

根据患者病史及口腔检查确认潜在易感因素。此外,记录特定事故或治疗的日期。

对以下因素加以分类和描述。

1. 外伤。受伤时的年龄及外伤的严重程度。非手术性根管治疗或辅助治疗的详细情况,如牙冠内脱色。
2. 牙冠内脱色。患者有牙冠内脱色病史;牙受外伤及治疗的详细情况;牙冠内脱色的次数及时间。
3. 外科手术。在相关区域的手术类型。如外科手术拔除未萌牙或部分萌出牙,牙移植手术。4. 正畸治疗。正畸开始和结束的年龄,以及所采用的正畸治疗方法。
5. 根面牙周刮治或根面平整。牙周病损的严重程度和治疗持续的时间。
6. 夜磨牙症。夜磨牙持续的大致时间和牙齿磨损的程度。
7. 迟萌。
8. 发育性缺损。
9. 其它潜在因素。任何其它被认为可能与该疾病有关的治疗或事故。
10. 内修复体。无法确认其它潜在易感因素时,则记录有无冠内修复体。

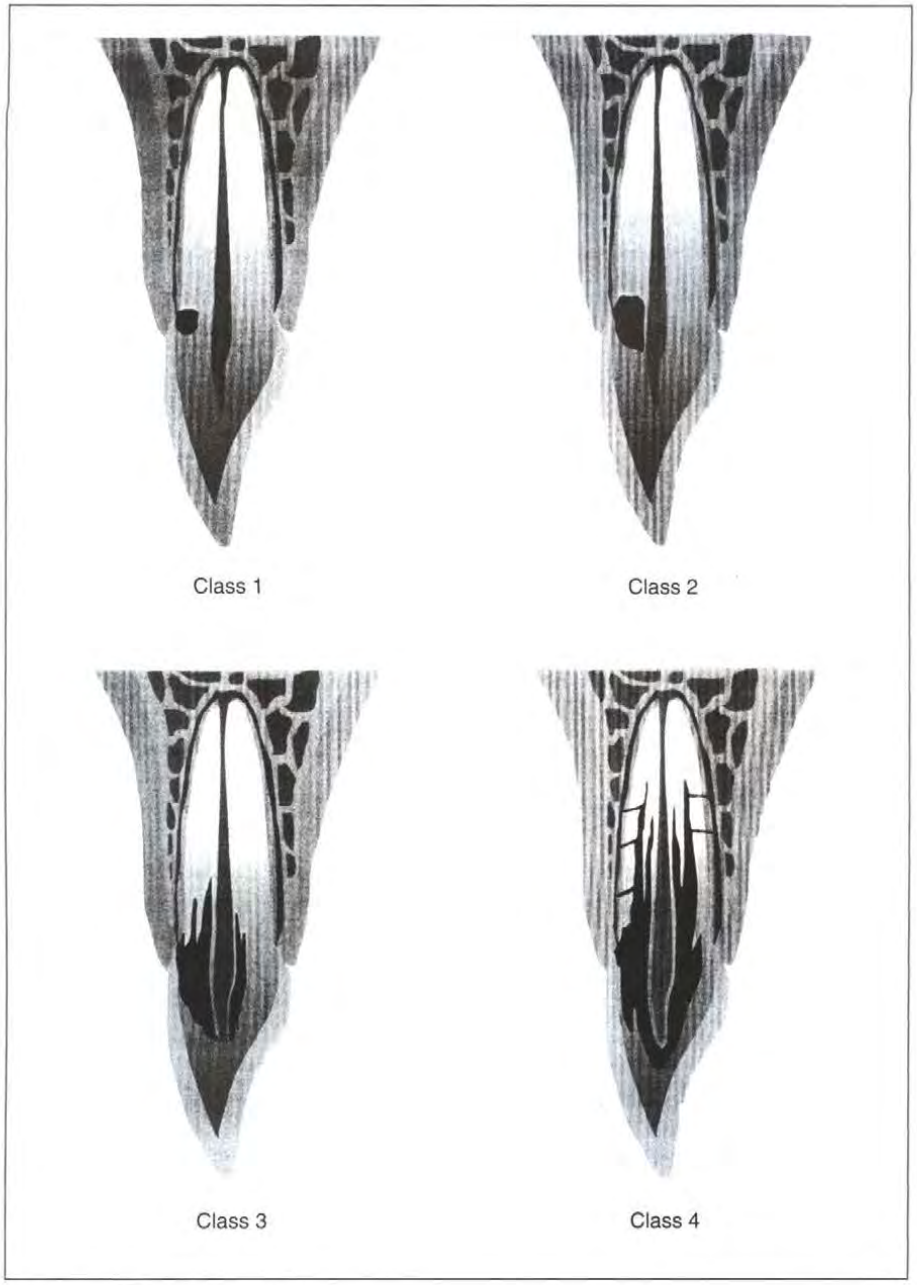

图1 侵入性牙颈部吸收的分类

侵入性牙颈部吸收的严重程度按以下临床分类法记录(图1)。

Ⅰ型:指接近牙颈部区域达到牙本质浅层的、小的侵入吸收性病损。

Ⅱ型:指很明显的侵入性吸收,它达到的深度接近冠髓髓腔,但没有或仅稍累及根部的牙本质。

Ⅲ型:指吸收性组织侵入牙本质更深层的病损,不仅累及冠部牙本质,而且至少扩展到牙根的冠向1/3。

Ⅳ型:指大的侵入性吸收过程,它累及的范围超过了根管的冠向1/3。

数据进行频数分析,这是本研究中所采用的唯一统计方法。

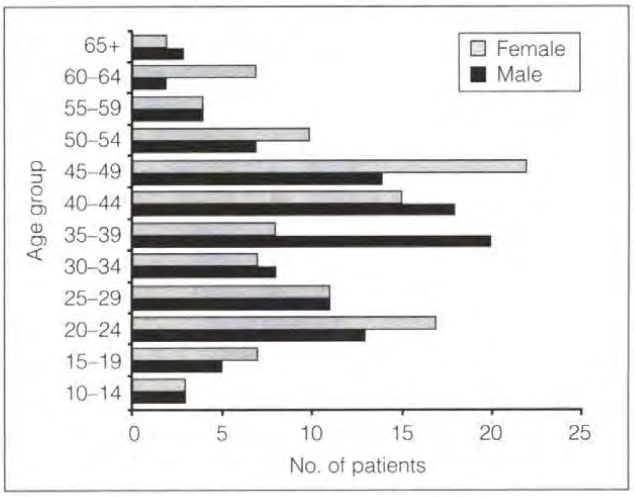

图 2 侵入性牙颈部吸收:诊断时的性别与年龄分布

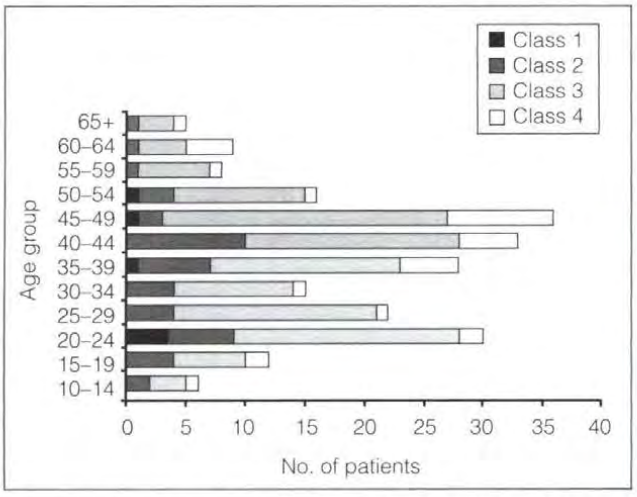

图 3 侵入性牙颈部吸收:各年龄组不同吸收类型的患者人数

表 1 侵入性牙颈部吸收的牙位分布

牙位	上颌	下颌
中切牙	75	12
侧切牙	23	13
尖牙	34	13
第一前磨牙	2	4
第二前磨牙	3	7
第一磨牙	20	26
第二磨牙	7	13
第三磨牙	2	3

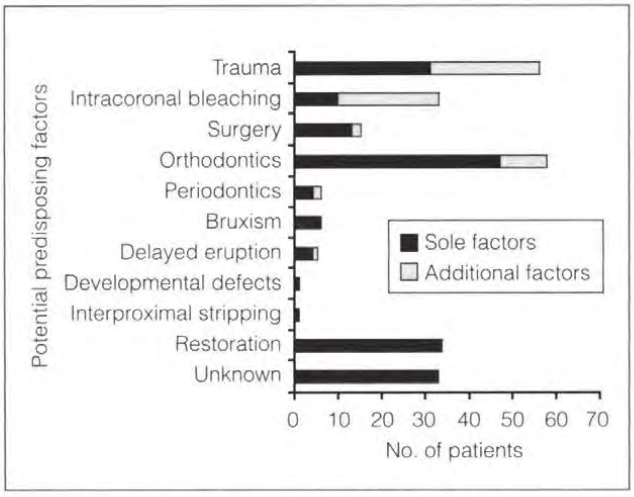

图 4 侵入性牙颈部吸收:潜在易感因素的患者人数分布

结果

在 222 名患者中,女性 114 名,男性 108 名。诊断时的性别和年龄分布如图 2 所示。年龄分布从 11 岁到 75 岁,平均年龄 37 岁。图 3 根据图 1 的定义按年龄组显示了侵入性牙颈部吸收的严重程度。患者的患牙总数为 257,其牙位分布列于表 1。

表 2 外伤单独作用或协同作用的患者和患牙分布

潜在易感因素	患者数(%)	患牙数(%)
外伤单独作用	31(14.0%)	39(15.1%)
外伤与脱色	17(7.7%)	19(7.4%)
外伤与正畸	3(1.4%)	3(1.2%)
外伤、脱色及正畸	4(1.8%)	4(1.6%)
外伤与迟萌	1(0.5%)	1(0.4%)
总数	56(25.2%)	66(25.7%)

患者的潜在易感因素分析结果见图 4。

外伤

表 2 列出了与外伤及其它因素有关的患牙和患者分布。外伤病史作为单一因素最常见于:(1)上颌中切牙(7.8%);(2)下颌侧切牙(2.3%);(3)下颌中切牙(1.6%);(4)上颌尖牙(1.2%)。

典型病例报告 45 岁的男性常规检查。左上中切牙在 21 年前腭向脱臼,复位后夹板固定。牙齿无症状,但在腭侧近牙龈边缘处显露出一处粉红变色(图 5a),唇侧有一块小的发暗的表面缺损(图 5b)。X 线片(图 5c)显示一大的、不规则的 X 线透射区延伸到冠部和根部。此类吸收可归入Ⅲ型病损。

图5a 45 岁男性患者的前牙腭面观:左侧上颌中切牙 21 年前腭向脱臼,可见牙冠龈向 1/3 的粉红变色

图5b 左侧上中切牙的唇侧表面有一缺损,是 21 年前的外伤造成的

图5c(左) 左侧上颌中切牙的 X 线片显示:一个大的 X 线透射区与根管轮廓重叠

表 3 牙冠内脱色单独作用或协同作用的患者和患牙分布

潜在易感因素	患者数(%)	患牙数(%)
脱色单独作用	10 (4.5%)	10(3.9%)
脱色与外伤	17(7.7%)	19(7.4%)
脱色与正畸	2(0.9%)	2(0.8%)
脱色、外伤及正畸	4(1.8%)	4(1.6%)
总数	33(14.9%)	35(13.6%)

牙冠内脱色

表 3 列出了与牙冠内脱色及其它因素有关的患者和患牙分布。牙冠内脱色作为单一因素最常见于上颌中切牙(3.1%)和上颌侧切牙(0.3%)。

典型病例报告 患者男性,42 岁,左上侧切牙腭侧不规则。检查发现侧切牙的腭侧表面有一包含软组织的侵蚀性病损(图 6a),唇侧完整(图 6b)。没有与该病损相关的症状。患者在 20 岁时接受过固定正畸治疗。

23 岁踢球时,侧切牙腭向脱臼。30 分钟内患牙复位,夹板固定。非手术性根管治疗是必需的。接着进行冠内脱色,用 30% 双氧水以紫外线灯间歇照射 5 分钟,起热催化反应。

接着进行"逐步脱色",用 Cavit(ESPE) 将一个蘸有 30% 双氧水的小棉球封入髓腔 6 天。重复这一过程。8 天后修复开髓洞。2 年和 7 年后复查患牙,X 线片示无侵入性牙颈部吸收和根尖周病变(图 6c)。

在第 7 年复查时同样方法再次进行冠内脱色。随后的 X 线片记录显示,在这次脱色中,去除了多余的牙胶,并在根管中换上了另一种材料,以获得更好的封闭。

图 6a 42 岁男性患者前牙腭面观:左上侧切牙腭侧近中表面有包含软组织的侵蚀性病损,此在第二次牙冠内脱色 12 年后可清楚地观察到

图 6b 左上颌侧切牙的唇面接近龈缘处有些变色,但表面完整

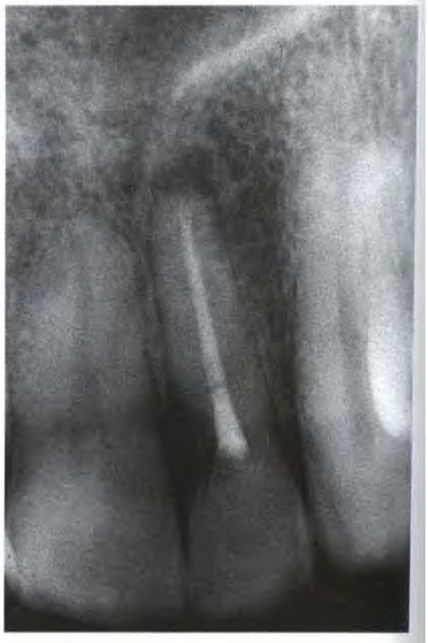

图 6c(左) 外伤后 7 年拍摄的 X 线片:非手术性根管治疗和牙冠内脱色后,未见侵入性牙颈部吸收或根尖病理改变

图 6d(右) 第二次牙冠内脱色 12 年后拍摄的 X 线片:可见一个广泛的侵入性牙颈部吸收病损累及牙根和牙冠;根尖周有一个明显的 X 线透射区,表明存在根尖周的病理改变

在第 2 次冠内脱色治疗后 12 年,患者注意到患牙的腭侧不规则。X 线片显示左侧切牙近中颈部区有 X 线透射区,伸展到根部牙本质和牙骨质中约 3-4mm(图 6d)。另外,观察到根尖周有一个 X 线透射区,表明根尖周有炎症反应。此类病损归入Ⅲ型侵入性牙颈部吸收。

外科手术

表 4 列出了与外科手术及其它因素有关的患者和患牙分布。手术类型各不相同:8 名患者(8 颗患牙)拔除过邻近的部分或完全阻生的第三磨牙或多生牙,3 名患者(3 颗患牙)进行过尖牙移植,1 名患者手术暴露未萌尖牙,1 名患者(1 颗患牙)接受涉及截根的牙周手术。

典型病例报告 28 岁女性,左上尖牙部位的牙龈组织局部肿胀,近远中龈缘处有一个吸收性病损(图 7a、7b)。患者 14 岁时,正畸治疗前接受过未萌尖牙的暴露手术。记录表明该牙的正畸移动困难,治疗期延长。X 线片(图 7c)显示Ⅲ型吸收性病损,向冠方和根方延伸,至少达其根长的 1/3。

图 7a 28 岁女性患者的左上颌尖牙唇面,可见远中牙根表面的不规则物,以及与之相连的软组织溃疡

图 7b 左上颌尖牙的腭面完整,并无吸收的临床症状

图 7c(左) 上颌尖牙的 X 线片显示,一个不规则的 X 线透射区伸向牙齿的根方 1/3,同时向冠方延伸形成新月状

表 4 手术单独作用或协同作用的患者和患牙分布

潜在易感因素	患者数(%)	患牙数(%)
手术单独作用	13 (5.9%)	13(5.1%)
手术与正畸	1(0.5%)	1(0.4%)
手术与牙周治疗	1(0.5%)	1(0.4%)
总数	15(6.8%)	15(5.8%)

正畸治疗

表 5 列出了与正畸治疗及其它因素有关的患者和患牙的分布。最常受正畸治疗影响的牙齿是:(1)上颌尖牙 (6.2%),(2) 上颌中切牙 (4.3%),(3) 下颌磨牙 (2.3%),(4)上下颌侧切牙(1.9%)。在仅有正畸治疗史的患者中,6 名(2.7%)有多个吸收病损。这些患者中,1 名有 7 颗牙齿受累,2 名有 4 颗牙齿受累,3 名有 2 颗牙齿受累。

典型病例报告 28 岁女性,其右上中切牙冠部粉红变色,但无症状(图 8a、b)。14 年前患者接受过固定矫治器正畸治疗,在 2 年的治疗期及治疗后外观无明显变化。X 线片显示一不规则 X 线透射区,从牙颈部延伸到牙冠(图 8c)。该病损列入Ⅱ型侵入性牙颈部吸收。

牙周治疗

表 6 列出了与牙周治疗及其它因素有关的患者和患牙分布。

夜磨牙症

6 名患者(2.8%)有夜磨牙史,涉及 6 颗患牙(2.4%)。

图 8a 14 年前接受过固定正畸治疗的女性患者前牙唇面观：可见右上中切牙近龈缘处有一块粉红变色区

图 8b 右上颌中切牙的腭面正常

图 8c(左) 右上颌中切牙的 X 线片显示,不规则的 X 线透射区与根管轮廓重叠

表 5 正畸单独作用或协同作用的患者和患牙分布

潜在易感因素	患者数(%)	患牙数(%)
正畸单独作用	47 (21.2%)	62(24.1%)
正畸与外伤	3 (1.4%)	3 (1.2%)
正畸与脱色	2 (0.9%)	2 (0.5%)
正畸、外伤及脱色	4 (1.8%)	4 (1.6%)
正畸与手术	1 (0.5%)	1 (0.4%)
正畸与牙周治疗	1 (0.5%)	1 (0.4%)
总数	58(26.2%)	73(28.4%)

迟萌

在 3 名患者(1.4%)中发现 4 颗(1.6%)因牙齿阻生而导致迟萌的患牙(1.6%),另 1 名患者还有外伤史。这样总共有 4 名患者(1.8%)和 5 颗牙齿(1.9%)涉及迟萌。

典型病例报告 35 岁男性，右下颌尖牙到 20 多岁才萌出。患牙的完全萌出受到下牙弓拥挤的阻碍（图 9a)。在右下尖牙(图 9b)和第一前磨牙(图 9c)的 X 线片上可观察到侵入性牙颈部吸收,此为Ⅲ型病损。

发育性缺损

在 1 名患者(0.5%)的 2 颗侧切牙(0.8%)上可见发育性缺损。

其它因素

牙间隙片切是唯一被确认的其它潜在因素。

典型病例报告 22 岁女性，上前牙于 3 年前经一位全科开业牙医治疗，进行邻面片切，试图减轻前牙拥挤。右上颌切牙存在严重的侵入性牙颈部吸收，临床

表6 牙周治疗单独作用或协同作用的患者和患牙分布

潜在易感因素	患者数(%)	患牙数(%)
牙周治疗单独作用	4 (1.8%)	4(1.6%)
牙周治疗与正畸	1(0.5%)	1(0.4%)
牙周治疗与手术	1(0.5%)	1(0.4%)
总数	6(2.8%)	6(2.4%)

图9a 一名35岁男性患者因牙弓拥挤而发生右下尖牙迟萌

图9b(左) 右下尖牙的X线片显示:一个大的X线透射区,并伸向冠部

图9c(右) 在相邻的下前磨牙,有不规则X线透射区,表明患有侵入性牙颈部吸收。一条阻射线将牙髓轮廓与透射区分开

所见很明显(图10a)。X线检查显示在外观完整的根管周围有深浸润吸收(图10b)。此为Ⅲ型病损。

冠内修复体

对于34名患者(15.3%)的37颗牙(14.4%),冠内修复体是唯一可确认的因素。

有33名患者(14.9%)的36颗牙(16.4%)没有可确认的易感因素。

讨论

到目前为止,尚无流行病学研究明确指出人群中可发生侵入性牙颈部吸收的比率。作者作为对这种疾病有特别兴趣的牙髓病专家,接诊的病例占Adelaide市120万人口的0.02%左右。本研究中考虑过一些统计方法,包括方差分析,但受试对象的非随机特性决定了唯一有效的统计方法是频数分析。

侵入性牙颈部吸收的发病率在男女性别间,总体上几无差异,但在某些年龄组有差异。在35岁至39岁年龄组,男性多见;45岁至49岁年龄组则相反。对两组进行潜在易感因素分析,在45岁至49岁的年龄组中,并无女性占优势的迹象,但在35岁年龄组,男性牙外伤史多于女性。毫无疑问,这是因为男性更多地参加对抗性运动。令人惊奇的是,这一组中男性有正畸治疗史者较女性多。

当侵入性牙颈部吸收开始时,正常的保护性牙骨质—

图 10a 曾做过邻面片切的患者右上颌尖牙的腭面观:右上颌尖牙的腭面有广泛的牙体缺损,洞内容纳着发红的软组织

图 10b(右) 右上颌尖牙的 X 线片显示:有一个广泛的病损延伸到冠部和根部的牙本质深层。注意被不规则透射区包围的根管轮廓

类牙骨质层必然是不完整的或被破坏。这可能是发育性的或因物理或化学损伤引起。使用双氧水进行牙冠内脱色引起的侵入性牙颈部吸收与化学损伤有关。自从 1979 年首次报道以来,与牙冠内脱色有关的牙颈部吸收已引起牙医界的注意。

本研究结果显示,4.5% 的患者(3.9% 的患牙)牙冠内脱色是唯一的潜在易感因素。加上与其它潜在易感因素协同者,共有 14.9% 的患者或 13.6% 的患牙,在某个阶段接受过双氧水牙冠内脱色。牙冠内脱色的方法包括双氧水热催化脱色和逐步脱色法两种,可以单独使用双氧水,也可将双氧水与过硼酸钠混合使用。两种方法也可联合使用。

有两项研究评估了牙冠内脱色相关性吸收的发病率。Friedman 等研究了 58 颗经过热催化脱色或逐步法脱色的牙齿,发病率为 6.8%。这些牙都没有外伤史。一项更近期的研究调查了 202 名经过热催化脱色和逐步法脱色的患者,发病率为 1.96%。在这项研究中所有的患牙都有外伤史。

关于牙冠内脱色相关性吸收的可能发病机制,最近的研究提出了更多的信息,证实对经过根充的患牙进行热催化冠内脱色后,牙根外表面有羟基活性。羟基是大量氧源性自由基的一种,自由基能够破坏包括牙周韧带的结缔组织成分。羟基可能与脱色后发生侵入性牙颈部吸收有关,特别是使用热催化法时更是如此。

侵入性牙颈部吸收被认为是脱位和脱臼性外伤的远期并发症。本研究证实,外伤被作为潜在易感因素,有较高的发病率,占患者总数的 25.2%(或 25.7% 的患牙)。外伤给牙骨质表面造成损伤、缺陷或特征改变,使来自牙周韧带的潜在吸收细胞有可能长入。本研究中,此情况主要发生于上中切牙,这与上中切牙在外伤时最易受损是一致的。本研究表明,有时不止一个因素作用于同一个病例,明显的例子是同时有外伤史和脱色史。

有 6.8% 的患者(5.8% 的患牙)外科手术过程累及敏感的釉牙骨质界被确认是潜在易感因素。拔除未萌的第三磨牙对于临近的第二磨牙釉牙骨质界有潜在危害。为了正畸目的而进行阻生尖牙的手术暴露也有类似危害,特别是使用颈部结扎丝比用粘结托槽更甚。一名患者做过牙间邻面片切,其釉牙骨质界也发生了相同的病损。

3 名有正颌手术史的患者显示出与侵入性牙颈部吸收相似的牙根吸收。然而这些患者被排除在本研究之外,因为占优势的吸收类型是置换性吸收,牙周韧带消失,牙根逐渐被骨代替。

有正畸治疗史的患者中，侵入性牙颈部吸收发病率最高，这种吸收早的可在拆除正畸装置 18 个月后发现，最晚的可在 33 年后发现。所采用的正畸技术与吸收类型的进展之间并无相关性。在正畸治疗期间，能够发生某种程度的表面吸收。这种吸收通常是短暂的，在去掉正畸力后能够修复。然而，如果牙骨质表面吸收暴露了其下方的牙本质，一旦其它因素刺激了来自牙周膜的单核前驱细胞，将启动吸收过程，使潜在的吸收危险变为现实。例如，过大正畸力引起的压力会导致邻近裸露牙骨质的局部组织坏死，生成的组织代谢产物可能刺激了单核前驱细胞，使之分化为特异性分裂细胞，导致活跃的吸收。

有一点值得注意，在本研究中有正畸史的患牙以上颌尖牙最常见。因为尖牙的位置、长度和骨支持对于正畸移动比其它牙有更强的抵抗力。而且，如果在治疗中使用 2 型橡皮筋，它们被缚到上颌尖牙和下颌第一磨牙上，这样会在牙根表面形成较大的力。这种力量使这些区域易于发生侵入性牙颈部吸收。

上颌中切牙在受累牙中所占比例为第二位。它在牙弓中位于最前端，在这个位置上，上中切牙比牙列中其它牙移动得更多。下磨牙在受累牙中占第三位，这些牙经常被作为支抗牙。正畸治疗可能在某些牙根表面形成局部的、也许是过度的压力。

6 名有正畸治疗史的患者存在多发性吸收，每个患者发生吸收的牙数从 2 到 7 个不等。这提示，对于任何有正畸治疗史的患者发现有侵入性牙颈部吸收，都需要进行全口 X 线检查。

尽管有人认为牙骨质破坏可能使牙齿对此类吸收易感，但在本研究中牙周治疗包括深部刮治和根面平整，并未确认为主要的易感因素，仅有 4 名患者(1.8%)的 4 个患牙(1.6%)被认为是唯一因素。当与其它因素协同，如手术或正畸治疗，发病率仍较低(2.8% 的患者，2.4% 的患牙)。以下原因可能导致了这种情况的发生，即在慢性牙周病患者的裸露牙骨质区，前驱吸收细胞被抑制或遭到破坏，或上皮迅速向下生长，有效地阻止了结缔组织与牙骨质表面接触。

6 名侵入性牙颈部吸收患者合并有夜磨牙症，其中 2 名是牙医，1 名是内科医生。这也许与他们所受的职业压力有关。

冠内修复体的存在对于前牙并不重要，但在后牙，它们能够引起牙本质及牙骨质隐裂，特别是利用针道进行修复时更是如此。裂纹常扩展到牙周韧带，导致吸收组织侵入。

4 名患者(1.8%)的 5 颗患牙(1.9%)观察到牙阻生引起的延迟萌出。牙冠部分地被附近牙龈组织包绕，导致类似于牙龈瓣冠向复位形成的状态。在这些实验中，侵入性牙颈部吸收发生在牙根表面的比例较高。

14.9% 的患者(16.4% 的患牙)并没有可辨认的潜在易感因素，也许存在某些无法检测的发育缺损，比如牙骨质发育不全或矿化不全。

28.9% 的患者，存在多种潜在易感因素(如 7.5% 的患者有外伤和牙冠内脱色史)。这种现象表明，对于这些患者有必要加强随访检查。本研究表明，大部分转来治疗病例的严重程度达到Ⅲ型病损(图 3)。这类病损，吸收性组织侵入牙冠并至少达到牙根长度的 1/3。病损区不仅有纤维血管组织侵入，而且异位钙化可发生于纤维血管组织或沉积在消融的牙本质上。一系列含有吸收性组织的通道，通常与病损区根方的牙周韧带相连。髓腔被正在消融的组织包围，但通常还有一薄层完整的牙本质和前期牙本质包围着牙髓。

早期发现侵入性牙颈部吸收很重要，这为临床医生治疗这种病损提供了可能。早期治疗的成功率还是令人满意的。可选用的治疗方法有多种，我们将报告一种治疗技术，局部应用三氧乙酸，必要的牙根周刮治及非手术根管治疗，最后以玻璃离子水门汀修复。

结论

侵入性牙颈部吸收的发病率与正畸治疗、牙冠内脱色和牙外伤单独及协同作用有强相关性，但需要对随机病例进行进一步研究。