译文

磨牙区新鲜拔牙创不翻瓣不植骨种植并即刻负载病例报告

Immediate loading of implants placed in fresh extraction sockets in the molar area with flapness and graftless procedures: a case seiers

Edmilson Bersani, Abilio Ricciardi Coppede,Heloisa Helena de Paola Pinto Prata

原载 Int J Periodontics Restorative Dent, 2010, 30:291-299.(英文)

聂鹤鹏 译 汤春波 王国平 审

摘 要

本研究目的是为磨牙区单牙缺失提供治疗方案，种植体植入新鲜拔牙窝内，不翻瓣，不植骨并即刻负重。2000—2006年共在20名患者的口腔内种植了23枚种植体，没有发生种植体脱落、明显的骨吸收、骨结合丧失和软组织并发症。本研究结果表明该方案对失用的磨牙进行种植替代是可行的。

1 概述

在口腔种植学发展早期，人们普遍认为二期法种植外科是必不可少的，种植体需要埋置于骨内，经过一段无应力愈合期实现骨结合。根据Brånemark最初的原则，在拔牙后、植入种植体之前应让牙槽骨充分愈合，这个过程需要6～12个月，而在此期间相当一部分骨组织会丢失，发生骨吸收。

近10年来，口腔种植学取得了很大的进步，对早期原则进行了改进。上颌或下颌的后牙区单牙缺失种植替代成为一种可预见性的治疗选择。相对于传统延期负重，早期和即刻负载已经显示出相似的成功率。微创拔牙技术的发展减少了对牙槽骨的手术创伤。如果适应证合适，可以行不翻瓣拔牙术，在新鲜拔牙创内即刻种植已经被证实是防止骨吸收的成功方法。

在新鲜拔牙创中的种植体周围进行植骨是促进骨形成的有效方法。在前牙和前磨牙区不植骨种植也能取得满意的效果。有研究发现磨牙区不植骨种植在某些区域不能获得完全的骨愈合，目前还没有在磨牙区新鲜拔牙创内进行并即刻负载的研究。因此，本研究目的就是为在磨牙区不翻瓣不植骨进行即刻种植提供治疗方案。

2 方法及材料

2.1 研究对象

研究对象为年龄24～68周岁的20位患者（9位男性，11位女性），都在巴西圣保罗Ribeirao Preto私人诊所对单个磨牙拔除后进行即刻种植修复。外科

译者单位 南京医科大学口腔医学院种植修复科
江苏省南京市汉中路136号

手术和修复均由两位经验丰富的外科医师完成。拔除的牙包括牙纵折（10例）、无法治疗的龋病（2例）、牙周疾病（8例）、根管治疗失败（2例）及牙根穿孔（1例）。

选择患者标准：单个磨牙需要拔除，即刻种植，咬合功能完好稳定，无咬合紊乱和关节紊乱症状，患者依从性强，全身健康，口腔卫生好。通过牙周探诊和X线摄片检查评估拔牙处的骨量。直径4.5mm、长10mm的种植体需要近远中向和颊舌向骨量至少7mm，颊壁颈部至解剖限制（上颌窦底和下颌神经管）至少11mm。牙槽窝根尖至解剖限制至少需要3mm骨量才能保证植入的种植体固位，骨量达不到上述要求者都被排除在外。

除此之外，排除条件还包括健康条件不好、可能导致骨结合失败的各种情况，如夜磨牙症会导致咬合功能异常，口腔卫生差以及在前伸运动时后牙咬合干扰导致咬合错乱。临床上颊侧骨壁的完整程度是通过牙周探诊和分析根尖片评定出来的。颊侧壁一旦发现部分缺损，该病例就被排除。本研究中吸烟不是排除条件。20例患者中，3例吸烟（15%）。

诊断治疗计划包括：固定在半可调节牙合架上的研究模型，诊断蜡牙，外科导板，临时的丙烯酸树脂冠，临床照片，根尖X线片及全景片。所有可能的治疗项目都已告知患者。按照赫尔辛基宣言，患者均签署同意书参与该研究。

2.2 外科导板的准备

不翻瓣手术中种植体的定位很关键。因此，在手术前要准备丙烯酸树脂外科引导板（图1）。剩余的磨牙牙冠部分要被截断，然后放入手术导板进行X线片评估（图2）。手术导板用于术中骨面定位，并为随后从正确的角度进行手术钻孔提供路径。

2.3 手术治疗方案

所有患者在外科手术前1h给予预防用药，包括1.5g阿莫西林－克拉维酸钾，4mg地塞米松，以及750mg对乙酰氨基酚。局部麻醉条件下无创拔牙，不做切口或翻瓣。用金刚砂钻针分离牙根，小心地分离拔出牙根。用手术刮匙和碳化钨钻针平整窝洞，并用无菌盐水充分冲洗。然后将手术导板就位，进行初期的骨定位，逐级完成手术钻孔。本研究中使用的种植体系统包括：Replace Select Tapered (Nobel biocare),

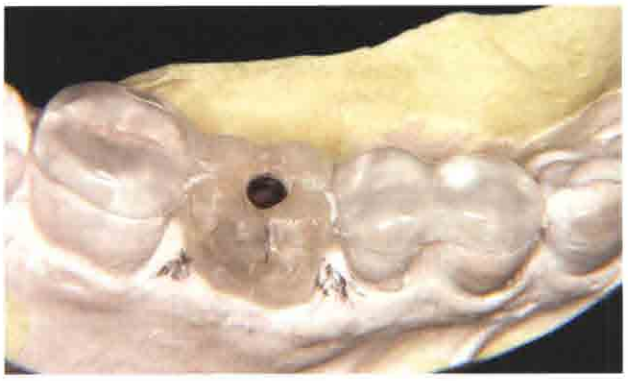

图1 根据最佳外形及种植体植入角度，在诊断模型上制作的带有2.0mm的中空钛柱定位的手术导板

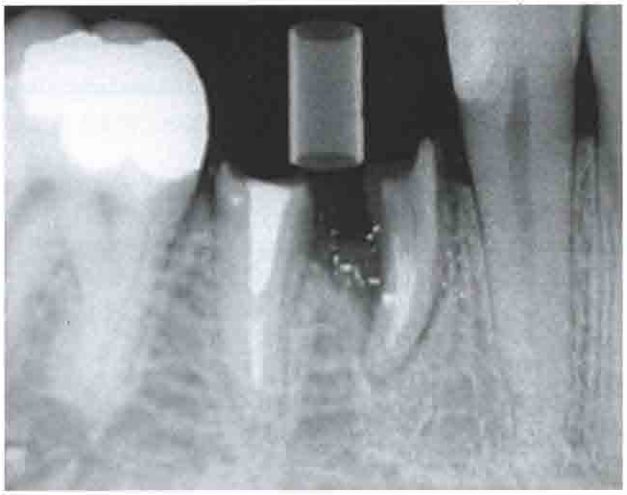

图2 随访X线片显示的手术导板。中空钛柱的理想位置应该对应牙槽中隔并且与邻牙平行

Alvim II Internal Hex (Neodent Implante Osseointegrável) and Alvim CM Morse Taper (Neodent Implante Osseointegrável)。种植体在至少35Ncm的既定植入扭矩下就位（图3）。最大植入扭矩不超过50Ncm，以防止周围骨组织被过度挤压。扭矩通过一组钻孔工具（SI-95 115，W&H Implant Med）测定。植入扭矩没有达到35Ncm的患者不在此次研究范围内。

2.4 修复治疗方案

植入种植体后，在临时基台上完成丙烯酸树脂临时冠，本研究的临时基台均为机械加工的金属基台，临时冠采用螺纹固定或粘接固定。Replace Select Tapered 和Alvim II Internal Hex 使用螺丝固定临时

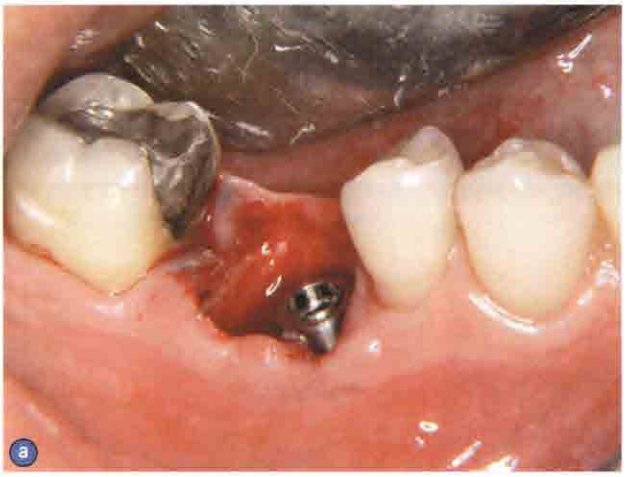

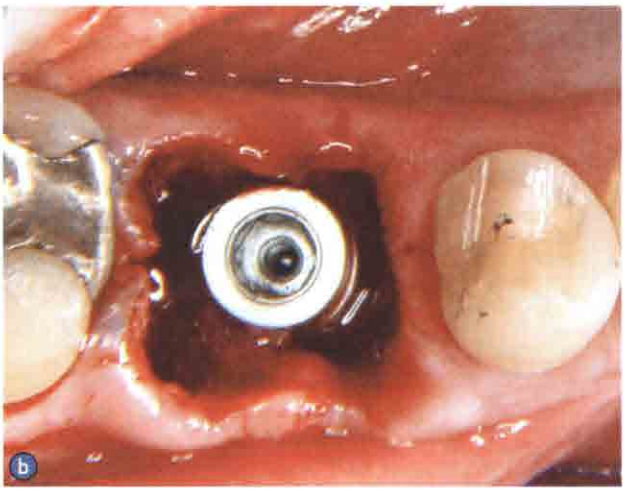

图3 a和b.种植体植入新鲜拔牙创的临床照片。侧面观.殆面观

冠,Alvim CM Morse Taper 使用临时粘接剂粘接临时冠（Rely X Temp，3M ESPE),共14个螺丝固定和9个粘接固定。

牙冠的外形可以促进软组织的愈合，无创拔牙不影响拔牙窝的解剖外形和软组织，所以冠的外形线和牙龈的外形线匹配良好，不一定要缝合，当拔牙创宽于临时冠的最佳周径时，缝合能使软组织和临时修复体边缘有更好的接触关系（图4)。常使用5-0和6-0单股尼龙缝线(Ethicon Johnson & Johnson)。

用咬合纸(AccuFilm II)进行临时冠的调殆，临时冠上的咬合接触点就会显示出来。前伸运动时后牙不应接触，使用细粒金刚砂钻针调磨。至少在4个月后，再与患者预约进行永久冠修复，永久冠的咬合原则和临时冠的咬合原则一样。所有最终的修复体都是全瓷冠，14个螺丝固位，9个粘接固位。粘接固位均使用磷酸锌粘接剂(Fleck's,Mizzy)。

图4 临时冠就位。修复体的外形和软组织的解剖形态相匹配。由于之前颊侧的牙龈有些退缩，所以缝合能使软组织和临时冠有更好的接触

2.5 临床及影像评估

植入种植体和永久固定修复后拍摄根尖片，以观察基台的适合情况及牙槽骨基骨情况（图5)。标准程序包括使用射线定位装置及平行投照技术，随后的检查分别在植入后的30d、60d、120d、360d进行，在跟踪随访中，患者需要牙周探诊及拍摄根尖周片。之后，随访基本上为1年1次（图6～图8)。

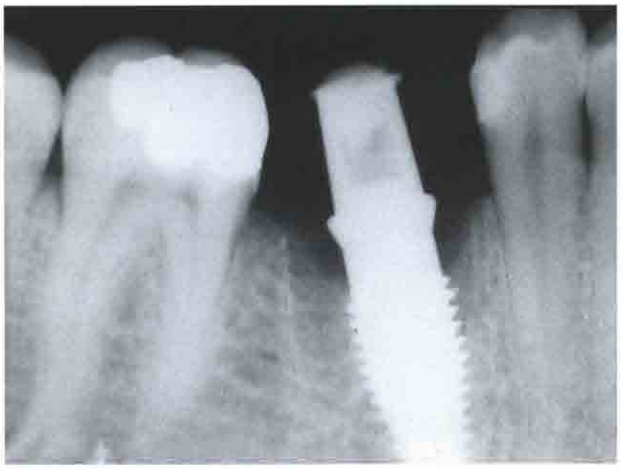

图5 术后的根尖片

图6 种植体植入及临时冠安装后120d的临床照片

图7 植入术后5个月进行永久的烤瓷冠修复，并进行了33个月随访。种植体两侧邻牙都进行瓷嵌体修复

图8 种植手术33个月后根尖片显示种植体周围骨完整无吸收

3 结果

自2000—2006年共为20位患者植入23个种植体，在植入种植体时、临时修复期及永久修复后均对患者进行了随访，最短随访期为4个月，最长达85个月，患者均愈合良好，随访期间没有发生种植失败。按照Misch标准，本研究病例无疼痛，种植体牢固，探诊深度、骨吸收、出血情况、种植体周围的高阻射区均稳定（有X线片为据）。在所有的随访中都进行了临床评估，对患者进行了牙周探诊，摄X线片，临床照相，所有的种植体稳固，没有感染、炎症、出血现象，也没有骨吸收。

4 讨论

拔牙后初期愈合阶段对骨组织的吸收是至关重要的，拔牙后的第1年牙槽嵴不确定地、渐进地吸收可达44%。即刻种植是拔牙后防止局部骨组织吸收的一个重要手段。

在拔牙位点首要考虑的是拔牙窝颊侧骨壁的厚度，拔牙后，剩余的颊侧骨壁通常很薄，需要小心保护。颊侧骨壁血供主要来源于牙周膜及颊侧黏膜。拔牙时，牙周膜同时被带出，所以如果颊侧黏膜瓣被破坏，局部骨组织的血供将受到严重的影响，增大了局部骨吸收的概率。在新鲜拔牙处施行不翻瓣手术就是为了减少颊侧骨壁吸收，最终防止颊侧骨开裂的发生。本研究所有手术均不翻瓣，以维持局部组织的结构形态，临时修复体就相当于一个框架，按照其轮廓引导牙龈组织愈合。

种植体植入新鲜拔牙窝后，使用骨移植材料和引导组织再生技术防止种植体周纤维组织形成，并且增大骨-种植体接触面积。Jumping Distance是指种植体与拔牙窝内侧壁之间的距离，人和动物实验都显示此距离小于1.5～2mm时，即使不使用植骨材料或者屏障膜也能发生较好的愈后。而在磨牙区（骨缺损通常大于2mm）不进行植骨手术，结果显示有些病例发生了骨愈合不完全。这些研究是在拔牙创口愈合的情况下进行的，而且种植体不是即刻负重。

本研究没有使用骨移植材料和屏障膜，所有植入体都实现了骨结合。通过牙周探诊测量和放射影像检查可以证实在种植体周围确实有硬组织存在。骨愈合完全后进行CT检查，在种植体周围显示出明显的骨宽度（图9）。这些发现与拔牙窝被定制的临

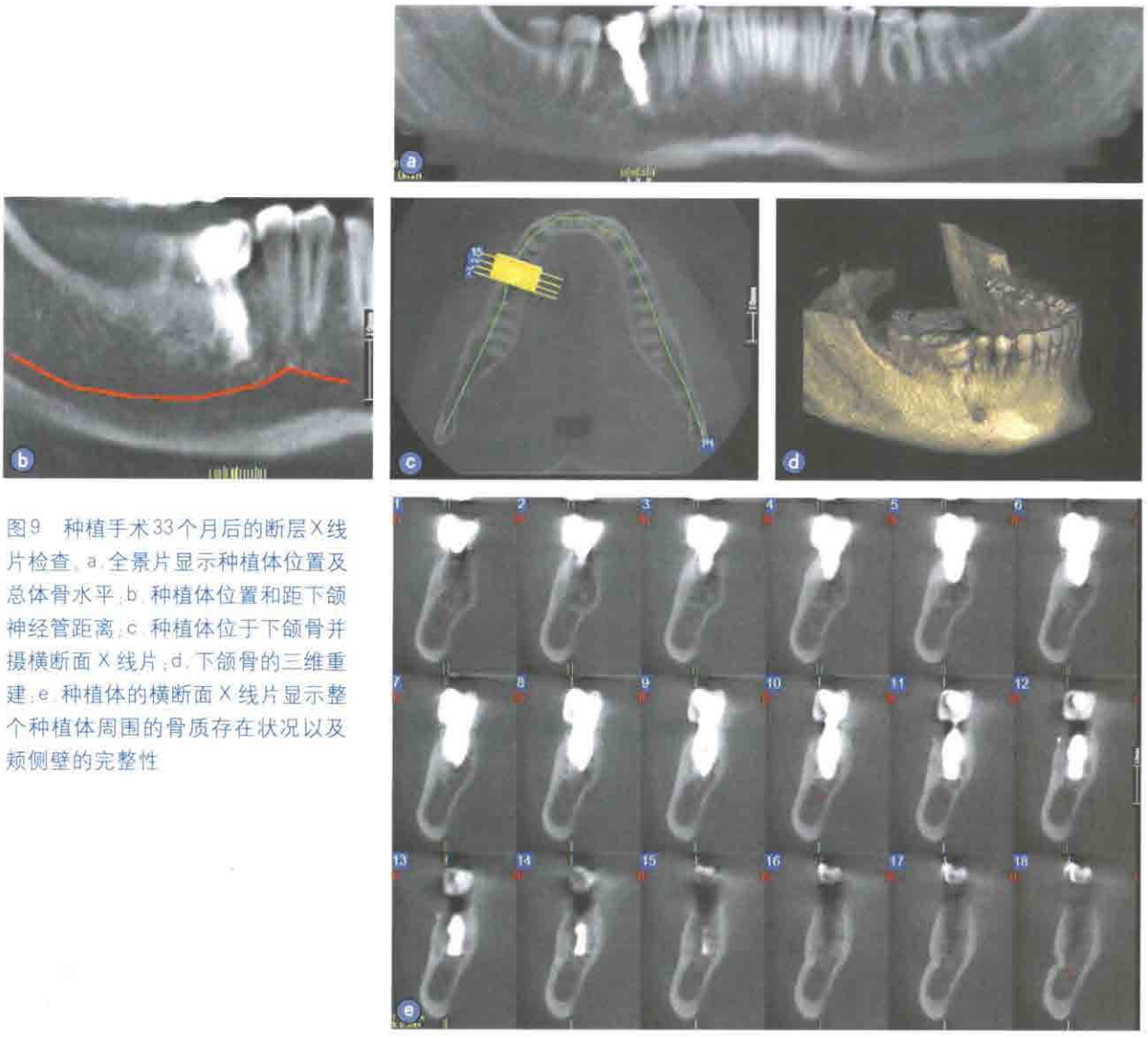

图9 种植手术33个月后的断层X线片检查。a.全景片显示种植体位置及总体骨水平；b.种植体位置和距下颌神经管距离；c.种植体位于下颌骨并摄横断面X线片；d.下颌骨的三维重建；e.种植体的横断面X线片显示整个种植体周围的骨质存在状况以及颊侧壁的完整性

时冠封闭有关联，此时临时冠的作用相当于定制的愈合基台。临时冠和不可吸收膜有相似的效果，在口腔环境中供血小板依附，并且维持拔牙创的封闭。另外，种植体即刻负载产生的功能性刺激可能会影响种植体周的骨重建，可提供一种更强的骨－种植体结合。运用该技术植入种植体，还须进一步进行组织形态评定来证实这些临床发现。

病例的纳入及排除标准都要严格执行，以增加该治疗方案的可预见性。磨牙拔除位置存在完全或部分颊侧骨壁缺失，或者存在可能改变拔牙窝的形态的慢性损伤的病例，以及种植体植入时未达到35Ncm最小扭矩的病例没有依照上述技术进行处理。在本研究中，没有种植失败的病例出现。尽管该治疗方法看起来是有保障的，但是本研究中有限的种植例数并不足以得出任何确定的结论可以认为该治疗方法是成功的，还要进一步的研究来证实其有效性，并显示更精确的成功率。

5 总结

本病例组的发现表明：如果严格按照纳入和排除标准以及所述的操作技巧，不按照常规种植方法，在磨牙区新鲜的拔牙窝中进行即刻负载种植是一种可以替代单个缺失磨牙的可预见方法。尽管本文中的病例数不足以得出最终的结论，所获得的结果仍可表明：在具备所有先决条件时，这也许是一种替代单个磨牙的可供选择的治疗方案。在这种治疗方法被推广普及应用前，必须确定这些临床发现是经过有周密的试验设计的，并有随机对照的临床试验。