上颌后部上颌窦提升单个牙修复：3 年临床追踪报导

Sinus Augmentation for Single – tooth Replacement in the Posterior Maxilla: A 3 – Year Follow – up Clinical Report

Ziv Mazor, Michael Peleg, Martin Gross

原载 Int J Oral Maxillofac Implants 1999; 14: 55 – 60.（英文）

胡秀莲 译　林 野 校

摘要　本文介绍上颌后部单个牙的上颌窦提升同期植入种植体的技术。在 10 个成人中植入 10 枚羟基磷灰石喷涂的圆柱状种植体，长 13 – 15mm，同时行由同种脱矿冷冻干骨与自体骨混合的复合骨移植。并讨论了外科技术及解剖方面的问题。所有病人追踪 3 年显示功能上良好且颈部无骨吸收。

上颌后部因骨吸收致牙槽骨缺乏而使种植体植入受到限制。为克服这一解剖上的限制，上颌窦提升术成为口腔种植修复治疗中的常用手术。自从 20 世纪 70 年代中期首次应用上颌窦提升并植入种植体以来，许多文章报道这一技术长期效果可靠，可以预测。这些手术曾用于多个种植体修复。种植体支持的单个牙修复也是一种可接受的修复方法。在上颌余留牙槽骨不足以支持单个种植体时，则可以选用上颌窦提升术。

本文的目的是描述这一外科技术并讨论其有关的解剖问题，以及对 10 个临床病例随访 3 年的情况。

材料与方法

病例选择　研究组为 10 名无它病患者（7 位女性，3 位男性，年龄在 25 – 50 岁之间；平均年龄 35 岁），修复上颌后部缺失的单个前磨牙或磨牙。病例根据以下原则严格筛选：余留牙列完整，牙周组织健康；缺牙区邻近牙完整或经过最小面积的 Ⅰ 类或 Ⅱ 类洞银汞充填（图 1）；无牙区间隙较小（10 个病例中 6 例第一磨牙及 4 个第二前磨牙缺失）；上颌窦底与牙槽嵴顶之间最低骨高度为 5mm。表 1 示每一病例的种植区域及余留骨高度。所有病例均拍摄长锥形根尖周 X 线片，曲面体层片及 CT 扫描片（图 2）。

移植物　所有病例均为由 50% 取自上颌结节区的自体骨及 50% 的脱矿冷冻干皮质骨粉末混合的移植骨（DFDB，250 – 500μm particle size，Pacific Coast Tissue Bank，Los Angeles，CA）。

种植体类型　整个研究中使用圆柱状羟基磷灰石（HA）喷涂的牙种植体（Sulzer Calcitek，Carlsbad，CA）长度为 13mm – 15mm 之间，直径为 3.25mm 或 4.0mm。

外科技术

上颌窦底提升技术使用由 Kent 及 Block 描述的改良的 Caldwell Luc 术式。在无牙区牙槽嵴顶正中切开。在一典型病例中（图 3），垂直切口直至颊侧前庭沟，以便翻起全厚粘骨膜瓣，并暴露上颌骨外侧壁。在上颌窦外侧壁用大球形外科钻，直手机以 2 000 转/分转速，并在大量冲洗情况下磨除骨质，直至上颌窦粘膜暴露，在邻牙根尖上方及其之间形成一个进入的窗口。

从上颌窦底分离粘膜并掀起，使其能植入一枚 15mm 长种植体（图 4）。由于牙根尖之间骨不规则且入路很小，有可能发生窦粘膜撕裂。修补撕裂的窦粘膜很复杂，因为入路很小及操作空间局限。本研究中，4 例

译者：北京医科大学口腔医学院
北京海淀区白石桥路 38 号 100081

图 1　颊侧观：上颌第二前磨牙缺失，邻近第一前磨牙及第一磨牙完好

表 1　上颌窦提升种植体植入部位及余留牙槽嵴高度

病例	种植区	牙槽嵴高度 mm
1	右第二前磨牙	5
2	右第一前磨牙	6
3	左第二前磨牙	5
4	右第一前磨牙	5
5	左第一前磨牙	5
6	右第二前磨牙	6
7	左第一磨牙	5
8	左第二前磨牙	5
9	右第一磨牙	7
10	左第一磨牙	5

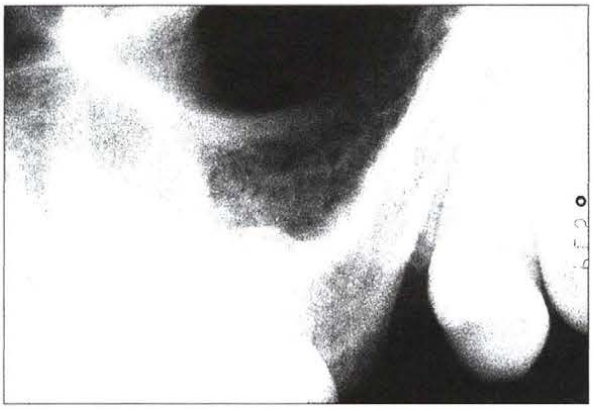

图 2a　根尖周片示上颌第二前磨牙区无足够牙槽骨支持单个牙种植体

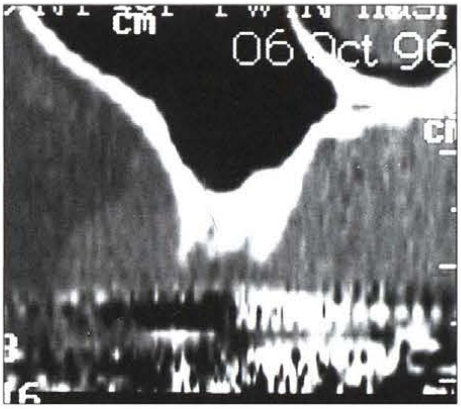

图 2b　CT 扫描示缺少种植体植入所需的颌骨高度

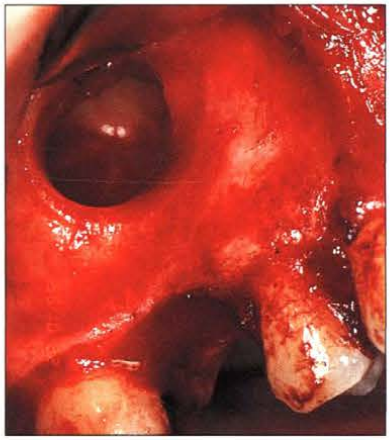

图 3(左)　外侧观：翻瓣后颊侧骨质

图 4(右)　分离并掀起窦粘膜后见颊侧入路窗口

病人发现有窦粘膜撕裂，用可吸收性膜修补（Biomend Sulzer Calciteck, Lambone, Pacific Coast Tissue Bank Los Angeles, CA)分隔移植物与上颌窦。

根据常规手术规则，对种植区预备。在提升的窦粘膜下方，窦腔的内侧壁放置混合骨移植材料。植入种植体且进一步挤压移植材料于种植体周围，覆盖暴露的种植体(图 5a)。用一可吸收性胶原膜(Biomend Sulzer Calcitek, Carlsbad , CA) 覆盖颊侧开窗处(图 5b)，用 3/0Vicryl 缝线缝合粘骨膜瓣，采用间断垂直褥式缝合

图 5a 挤压种植体周围复合骨移植物充填颊侧窗口

图 5b 可吸收性胶原膜覆盖骨窗

图 5c 应用间断垂直褥式缝合全厚粘骨膜瓣

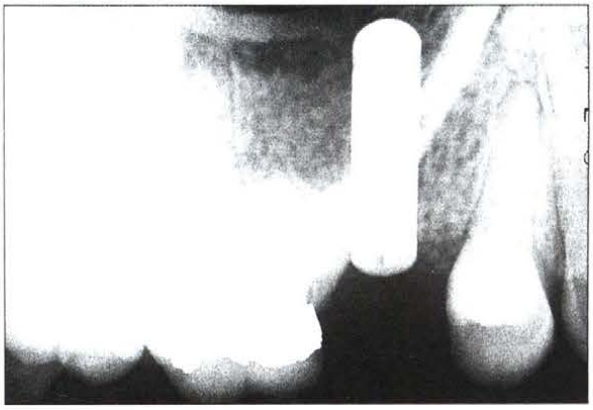

图 6a 术后 X 线片示圆柱状 HA 喷涂种植体在提升后的上颌窦内

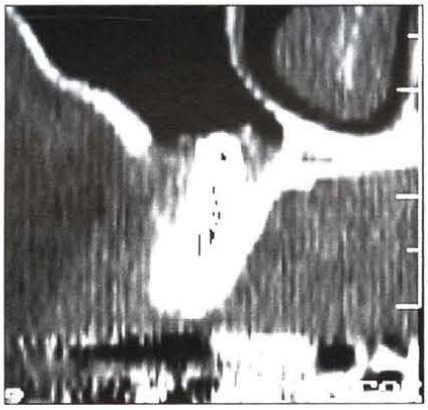

图 6b C T 扫描示在提升的上颌窦内种植体周围支持的骨组织

(Ethicon, Edinbursh, United Kingdom)(图 5c)。所有病人术后应用 10 天抗生素(amoxicillin 1.5 g/天)。

结果

10 枚 HA 喷涂牙种植体植入 10 个区域。上颌窦未发现术后并发症。9 个月时暴露种植体，同时拍摄 X 线片，包括 CT 扫描，曲面体层片及根尖片。X 线片显示种植体周围骨移植物非常坚固（图 6)。临床上根据 Albektsson 等及 Cox 及Zarb 的原则判定，所有种植体均成功地达到骨结合。所有病例种植体的封闭螺钉均可见有部分骨组织覆盖。种植体暴露后 2－3 周，制作暂时修复体，并在 4－5 周后替换为永久修复体。这保证了与邻牙同时有牙尖交错殆接触并避免了出现非正中殆干扰。永久修复采用水门汀粘固的金属冠修复(图7a－c)。

病人按预期每 6 个月复诊一次，观察 3 年以上。在第三年复诊时，牙槽嵴顶骨质未发现吸收，无软组织炎症，种植修复体无螺丝松动。

讨论

根据合理的生理原则及临床经验，上颌窦提升术是在上颌后部骨质严重吸收的情况下，植入种植体的一个可预测的、成功的手术。据我们所知，尚未见应用这一技术修复单个牙缺失报道。成年病人由于龋病，局部创伤或先天缺牙，缺失单个上颌磨牙或前磨牙并非罕见。临床上决定采用单个种植体支持的修复体修复缺失牙还是用固定局部义齿修复，这是一个常见的难题。常规修复方法包括固定局部义齿或固定粘接修复。这些方法易引起继发龋、牙周炎及粘固剂脱落。当

图 7a 暴露后 3 周殆面观：种植体及健康的周围组织

图 7b 颊侧观水门汀粘固的修复体

图 7c 殆面观修复体

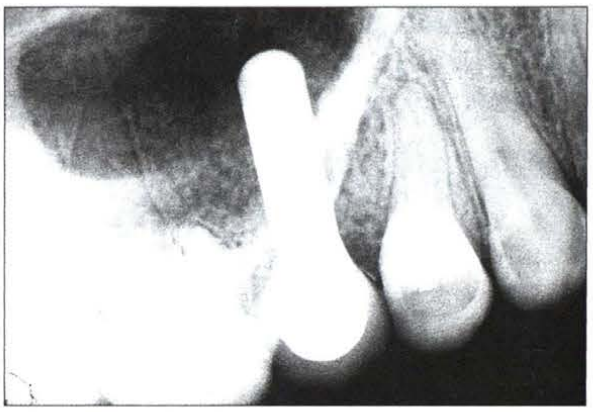

图 7d 根尖片示修复后的种植体

邻牙完整时采用单个种植体支持的修复体是一个有效的方法，可以防止对邻牙完好的釉质及牙体的破坏。

上颌后部单个种植体可承受后部垂直向及侧向殆力。选用最长的种植体及质量高的支持骨有利于吸收这些力，并延长种植体的寿命。为达到最长的种植体长度并有骨支持，单个牙上颌窦提升可提供所需的支持骨量。

此项技术由于入路受限并上有颧突限制，使手术复杂化。在上颌第一磨牙区域牙槽骨上为颧突根部，此区域内骨质特别致密，不作为常规上颌窦开窗处，且此区需大量去除骨质以暴露窦粘膜。

由于手术入路的困难，骨的外形及邻牙根尖的限制，可能发生窦粘膜撕裂。10 例病人中 4 例发现窦粘膜撕裂，经过修补手术后，愈合良好。根尖片及 CT 扫描证明骨情况良好。

小结

(1) 本文报告了 10 例采用上颌窦提升后种植体支持的单个牙修复的 3 年随访研究。
(2) 由于手术入路处粘膜的限制，10 例病人中 4 例发现粘膜撕裂。经过可吸收性粘膜修补后，愈合良好。3 年后复查骨支持情况与其它病人相同。
(3) 3 年后未发现牙槽嵴顶骨吸收，无软组织并发症或种植体螺丝松动。
(4) 由于样本量小及随访时间有限，这些结果仅表明上颌窦提升术用于单个牙种植体支持的修复是一个有效的治疗方法。