译文

磨耗前牙的薄型瓷贴面美学修复

Esthetic Rehabilitation of Worn Anterior Teeth with Thin Porcelain Laminate Veneers

Marco Gresnigt, Mutlu Özcan, Warner Kalk
原载 Eur J Esthet Dent, 2011, 6(3): 298-313.（英文）
陈铭晟 译 孟玉坤 审

摘 要

粘接性瓷修复是一种结果可预期且效果持久的治疗方式，它能同时恢复患牙美观的外形、强度和生理功能。现代牙科治疗中最重要的问题之一是要尽量保存健康的牙釉质。根据仿生学的原则，采用侵入性最小的治疗手段和粘接技术，对修复治疗的成功极为重要。在精确预备薄型瓷贴面所需的最小空间时，推荐使用实体模拟（模拟修复）技术。在最小侵入性牙体预备的同时，治疗的远期成功还取决于贴面的粘接效果。本文展示了一例由于前牙区切缘磨耗影响笑容的修复病例。在瓷贴面粘接之前，用复合树脂采用口内直接法恢复切缘长度，并对牙龈缘形态进行修整。采用实体模拟技术，牙体预备量达到最小化，并使预备轮廓线控制在牙釉质层范围之内。同时，也详细介绍了薄型瓷贴面树脂粘接的临床步骤。

专家点评

瓷贴面，特别是薄型瓷贴面修复技术，因侵入性极小或完全没有侵入性，属于微创修复的范畴。采用实体模拟技术，可以在口内实际模拟修复后的效果，是医患沟通的有效手段。同时可以把非标准牙体预备转化为标准牙体预备，使修复的结果变得可预测和易控制，因此已成为目前美学修复中最常采用的技术之一。粘接修复远期效果的基本要素是保证树脂粘接的长期可靠性，因此，保留足够的牙釉质粘接面和适当的牙及修复体粘接操作对修复体强度和远期修复效果显得极为重要。本文立足该领域最新研究的结果，结合临床美学修复实际病例，对美学修复设计、实体模拟和薄型瓷贴面树脂粘接技术进行了直观详细的描述，对瓷贴面美学粘接修复临床技术的提高具有很好的参考作用。

译者单位 四川大学华西口腔医学院修复学系
四川省成都市人民南路三段 14 号 610041

1 引言

非龋性牙齿磨耗的发生率正逐渐上升，尤其是在年轻人群中更是如此。同时，成年人牙齿磨耗的发生率会从 20 岁时的 3% 增加到 70 岁时的 17%。由于磨耗的持续特性，特别是当牙本质被波及时，需要对患者进行适当的指导，对磨耗进行监测、预防，并修复缺损的牙体组织。

前牙牙体组织缺损的修复治疗有多种方式可供选择。很多年来，全冠曾是首选的修复治疗方案。然而，现今这种治疗方式被认为侵入性过大，为了获得全冠的固位型，不得不磨除大量健康的牙体组织。而过去的几十年中，随着牙体粘接技术的进步，可以采用更为保守的修复治疗方案。采用贴面而不是传统的全冠修复可以获得预期的修复效果，同时达到保留更多的健康牙体硬组织的目的。当基牙底色基本正常、临床能接受时，就可以采用薄型瓷贴面（0.3 ~ 0.7mm）来修正牙齿的形态、表面结构、质地以及位置。但薄型瓷贴面在遮盖较严重的牙体变色时并不总是能获得好的效果。对这类精细程度很高的修复体来说，最重要的步骤之一，是对牙齿（包括牙体本身和牙体上已有的修复材料）和修复材料粘接面之间的粘接过程。粘接性瓷修复体治疗成功的关键，取决于对这些表面的良好粘接效果。

很多临床研究证实，粘接性瓷贴面修复体具有很高的远期成功率（10 年超过 90% 的存留率）。在失败的病例中，观察到多种不同的折裂模式：瓷本身的内聚破裂，或者牙体与修复体之间的粘接破坏。但大多数失败病例是修复体的破损。当保留牙釉质作为粘接面时，临床很少见到粘接失败的情况。一般来说，粘接剂与牙釉质之间的粘接强度可以高达 40MPa，有时甚至超过牙釉质本身的内聚强度。另外，部分失败的贴面修复病例与微渗漏有关。边缘缺陷通常出现在贴面边缘线位于牙体上已经存在直接复合树脂充填体上的情况。但现在体外试验已经证明，一种新的复合树脂表面处理技术可以解决对老化复合树脂充填材料进行粘接时，可能出现的粘接失败问题。然而可惜的是，现有临床研究中通常没有提供如何处理这类位于修复体下方的复合树脂充填体的详细信息。

本病例报告展示了一例利用薄型瓷贴面修复前牙磨耗的病例。整个治疗过程中一些比较重要的步骤，包括与患者的交流，牙龈的处理，采用实体模拟技术作引导的最少牙体预备技术，以及对粘接薄型瓷贴面时不同粘接面的处理等，均作了详细描述。

2 病例报告

一位 32 岁女性转诊患者，主诉因其前牙磨耗导致不适。根据患者的既往病历以及自诉病史发现，其牙齿磨耗原因是由于过去几年压力过大引起的磨牙症。口内检查发现，12 到 22 号牙齿切端磨耗明显，11 与 21 号牙齿有牙－牙槽骨代偿表现。牙齿磨耗仅局限于前牙区（图 1 ~图 3）。经完整的临床诊断与治疗计划制定后，设计出了一套包含患者全部要

图 1 治疗前患者的自然笑容

图 2 治疗前牙齿口内正面观

图 3 使用复合树脂口内直接法进行 12 至 22 号牙的切端延长

求的复合治疗方案。该治疗方案由以下几个阶段组成：①口内直接法以复合树脂增加切缘长度；②牙龈修整；③诊断蜡型／实体模拟修复体的制备，并针对切牙及牙尖的形态和位置与患者进行交流；④用定深车针对牙体硬组织进行最少量预备；⑤瓷修复体的树脂粘接；⑥随访控制。

2.1 用复合树脂加长切缘

直接复合树脂修复可以作为评价患者美学要求的一种手段，也是医师与患者和牙科技师之间进行交流的客观工具。这种修复的结果是直接可见的，并且可以在进行不可恢复的操作之前对患者的微笑进行评价。当患者在这一阶段认可了计划达到的效果，就能减少在治疗过程中或治疗后可能发生的争议。牙齿的长度和形态可以简单地用增加或者去除复合树脂材料的方式来进行修改。通过在切缘堆塑复合树脂，患者将很明确地理解为获得良好的牙齿尺寸对牙龈修整的必要性（图 4）。

2.2 牙龈修整

粉色美学应该与白色美学相协调。美观的修复体周围如果存在不协调的牙龈显露，将影响患者笑容的美观度。对该患者来说，获得理想的牙龈缘扇贝外形且创伤最小的方法是对 11 和 21 号牙进行正畸压入治疗，这也是治疗计划的首选方案。然而，患者早期在儿时已经进行过一次正畸治疗，因此不愿再次接受正畸的方案。

作为正畸的替代方案，推荐患者接受牙周手术以在修复治疗前优化牙龈轮廓，这也是治疗计划的首要目标之一。本病例上颌中切牙（11 和 12 号牙）唇侧牙槽骨表现为较低的牙槽骨嵴－牙龈组织关系（> 5mm），患者剩余牙根由健康的牙周组织支持，所以计划采用牙龈切除术进行临床牙冠延长。患者可用附着龈的宽度和术后冠－根比也均足够。为获得良好的术后恢复，需要遵循以下无创手术原则：麻醉、表面消毒、最小创伤组织处理、尽量缩短操作时间。两个中切牙的冠延长术采用一套高频电手术器械（PerFect TCS Ⅱ，Coltène Whaledent，Langenau，Switzerland）完成（图 5）。高压电流集中在手术器械尖端，形成在组织内放电的电弧。过高能量或者切割组织时电刀移动过慢，会导致细胞成份分解为氧气、氮气、氢气和碳，结果在临床上常观察到切口黑线，需尽量避免（图 6）。术后进行为期 6 个月的观察，以等待牙龈组织的完全愈合。

2.3 牙体预备

贴面有 3 种不同的牙体预备类型，分别被命名为开窗型、切端包绕型和羽状型。在相关文献中，对于究竟哪一种预备体－修复体复合结构更能抵抗折裂尚未能达成共识。Hui 等人认为，开窗型贴面强度最大，并且也能保留最多的牙体组织。然而，在对天然牙和不同预备方式制作的贴面修复体的循环加载实验中，并未发现之间存在明显差异。另外，

图 4 直接树脂恢复后患者的自然笑容

图 5 电刀行 11 和 21 号牙牙龈切除术

图 6 术后牙龈状况

有临床研究结果表明，完成治疗 2.5 年后，切端包绕型和开窗型预备的效果并无不同。本病例采用切端包绕型预备，因为这样技师可以更好地控制贴面修复体的美学特性和半透明性。在本病例中，切端包绕部分的预备只是去除切端口内添加的复合树脂材料。

添蜡法制作的诊断蜡型（图 7）可用于引导减少健康牙体组织的磨除，并补偿严重缺损的牙体组织。为了制作实体模拟修复体，用诊断蜡型复制一个真空透明压膜（Copy-plast 2mm，Scheu-dental，Iserlohn，Germany）（图 8）。这样，可以最大限度控制牙体磨除的量，磨除量仅限于薄型瓷贴面修复所必需的厚度，即一薄层牙釉质或者仅是已经存在的复合树脂材料（图 9 ~ 图 13）。实体模拟修复体采用流体树脂（Grandio-flow，Voco，Cuxhaven，Germany）制作，因为这种树脂可以较好地适应压膜的形状。

图 7 为实体模拟技术制作的蜡型

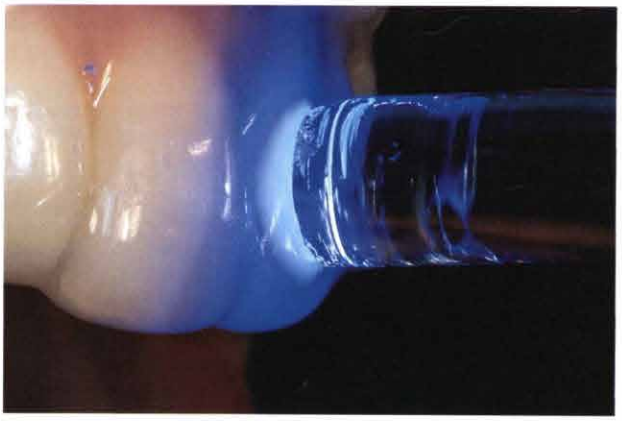

图 8 对暂时性复合树脂实体模拟修复体进行光固化

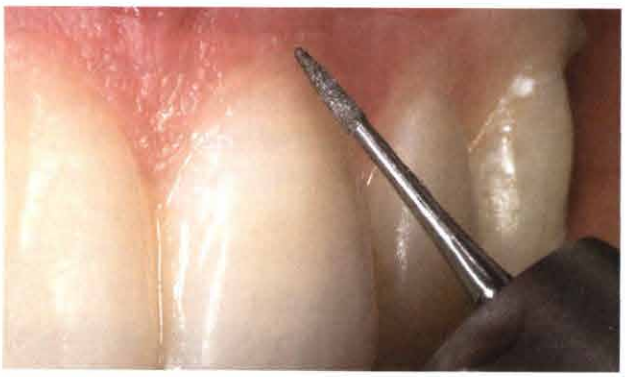

图 9 去除多余复合树脂材料

图 10 实体模拟修复体的口内正面观

图 11 微笑时的实体模拟修复体的外观。注意到 23 号牙与唇线的关系显得不协调

图 12 纠正 13 号牙的长度后

图13 上前牙长度与下唇线的关系

一般来说，建议将瓷贴面牙体预备的完成线设计为0.5～0.8mm的凹型。唇面预备不宜采用均一的磨除量，因为牙釉质在切牙唇面不同位置的厚度也不是均匀的。报道显示，贴面粘接于健康牙釉质表面其存留率很高，因为牙釉质的粘接效果非常好。所以在贴面的牙体预备中，不建议使用标准深度的切割砂针，尤其是对年龄较大、牙釉质厚度减小的患者。在本病例中，采用的是最小的牙体预备量，即在颈缘区为0.1～0.3mm，在唇面为0.3～0.7mm（图14～图16）。其目的在于将牙体预备，特别是边缘线，尽可能地限制在牙釉质层范围内（图17～图20）。

2.4 粘接步骤

本病例报告中所使用材料的品牌，类别，生产商和主要成分，见表1。瓷贴面组织面、牙体和（或）充填物复合体的表面处理方法见表2和表3。在印模完成后，所有的贴面由同一牙科技师使用长石质压铸陶瓷（Nobelrondo，Nobel Biocare，Kloten，Switzerland）制作完成（图21）。贴面颈部区的厚度约为0.1mm（图22）。在放置橡皮障后，检查各瓷贴面的邻面接触和边缘适合性。获得薄型贴面正确的就位角度和适当的邻面接触具有相当的难度。修复体与预备体之间完美的适合性是非常重要的，否则会导致复合树脂粘固剂层厚度过大。因此，在本病例中的贴面置入时，要求能够完整地看到牙龈，并兼顾贴面与其他牙齿的关系。在显微镜下，可以确保看到贴面不受污染且正确戴入。通过使用试色糊剂可以获得更好的粘固剂颜色匹配。如果下方的牙体组织颜色正常，那么采用透明的粘固剂可以获得最佳的效果。

图14 在临时修复体上直接预备定深沟

图15 用较小的球钻在颈缘区预备定深沟

图16 定深沟完成后正面观

图 17 去除临时修复体后，用粗金刚砂车针按牙面定深沟预备牙体

图 20 预备后牙体的边缘情况

图 18 在显微镜下用超细的金刚砂针完成颈缘修整

图 21 待粘接的瓷贴面

图 19 牙体预备后的正面观

图 22 薄型瓷贴面极小的厚度

表 1 本病例报告中所使用材料的品牌，类别，生产商和主要成分

产品名	类型	生产商	化学组分
Miris2	混合微填料复合树脂	Colt è ne–Whaledent GmbH，Langenau，Germany	芳香族和脂肪族二甲基丙烯酸树脂，钡－铝－玻璃，热合成二氧化硅复合材料，樟脑醌
NobelRondo	白榴石陶瓷	Nobel Biocare，Kloten，Switzerland	
CoJet®–Sand		3M ESPE AG，Seefeld，Germany	二氧化硅涂层的三氧化二铝颗粒，粒径 30 μm
ESPE®–Sil	硅烷偶联剂	3M ESPE AG，Seefeld，Germany	乙醇，γ－甲基丙烯酰氧基丙基三甲氧基硅烷
Monobond S	硅烷偶联剂	Ivoclar Vivadent，Schaan，Liechtenstein	1% γ－甲基丙烯酰氧基丙基三甲氧基硅烷，50 % ～ 52% 乙醇
Excite	粘接剂	Ivoclar Vivadent，Schaan，Liechtenstein	二甲基丙烯酸，乙醇，磷酸丙烯酸盐，甲基丙烯酸羟乙酯，二氧化硅，引发剂和稳定剂
IPS Empress ceramic etching gel	氢氟酸	Ivoclar Vivadent，Schaan，Liechtenstein	5% 氢氟酸
Variolink Veneer	复合树脂水门汀	Ivoclar Vivadent，Schaan，Liechtenstein	3－氯丙基三乙氧基硅烷，无机填料，镱三氟化物，引发剂，稳定剂，色素

表 2 瓷贴面内表面的处理程序

1	氢氟酸酸蚀（1min）
2	大量水冲洗（1min）
3	酸中和剂处理（5min）
4	乙醇溶液中超声清洗（5min）
5	涂布硅烷偶联剂并等待其溶剂挥发（1min）
6	涂布粘接剂（不进行光固化）
7	涂布水门汀于薄型贴面粘固面

表 3 牙体／牙面树脂充填体表面处理程序

1	上橡皮障
2	在待处理的牙周围环绕聚酯薄膜带
3	用二氧化硅（CoJet Sand）对原有复合树脂充填体进行空气喷磨处理
4	磷酸（38%）酸蚀牙釉质（30s）
5	水冲洗（1min）
6	在原有复合树脂充填体表面涂布硅烷偶联剂并等待溶剂挥发（5min）
7	在牙体和原有复合树脂充填体表面涂布粘接剂（不进行光固化）
8	贴面就位
9	光固化（5s）
10	用探针去除多余树脂水门汀
11	涂布甘油凝胶
12	从各个方向进行光固化（每个方向 40s）
13	用刮器或手术刀去除多余的树脂水门汀

2.5 瓷表面处理

清除试色糊剂后，使用 5% 氢氟酸（IPS Ceramic etching gel，Ivoclar Vivadent，Schaan，Liechtenstein）处理瓷贴面（图 23，图 24）。氢氟酸会选择性地溶解瓷结构中的玻璃或晶体成分，形成多孔的不规则表面。多孔表面增大了陶瓷的表面积，使树脂粘接剂与瓷表面之间形成微机械锁结结构。瓷表面白榴石晶体的数量和大小会影响酸蚀形成的微孔结构，因为氢氟酸对白榴石的溶解能力强于对其周围的玻璃成分。该多孔表面通过增加粘接的表面积和树脂向酸蚀后表面微固位形内的渗透，从而增加粘接强度。

在使用氢氟酸凝胶酸蚀贴面后，再使用一种中和剂（IPS Ceramic Neutralizing powder，Ivoclar Vivadent）来中和贴面的酸性粘接表面。氢氟酸酸蚀后，有大量晶体碎屑沉积在瓷表面。这些碎屑会污染粘接表面，阻塞树脂进入倒凹的通道。有一项微拉伸强度实验发现，对酸蚀后表面进行超声清洗是必要的。因此，本病例采用了超声清洁处理后的瓷贴面。

氢氟酸酸蚀处理后，接下来对瓷贴面表面进行硅烷化处理。使用氢氟酸酸蚀和硅烷处理，可以获得很高的瓷－树脂粘接强度，其强度甚至能够高于瓷本身的内聚强度和树脂与牙釉质间的粘接强度。

氢氟酸酸蚀后的硅烷化处理能减少瓷的表面张力。硅烷是一种偶联剂，可以将玻璃陶瓷中的无机颗粒与树脂粘接剂中的有机基质偶联到一起。硅烷与水反应后生成的硅烷醇分子与二氧化硅表面发生反应，形成共价键。该有机功能性基团同时能与含有碳碳双键的树脂分子聚合。研究结果显示，这种结合在经过长时间水储存和热循环后依然保持稳定。硅烷化处理后，需等待 1min，以便使乙醇溶剂挥发和偶联分子进行缩聚反应。

2.6 牙体／充填体的表面处理

牙面已有的复合树脂表面首先用 CoJet Sand（图 25）进行二氧化硅涂层处理。在前牙已经存在复合树脂充填体的情况下，如采用新的充填物增强或者用间接充填物覆盖，可能造成健康组织的损失和牙髓的损伤。二氧化硅涂层技术的引入和牙科生物材料的硅烷化处理技术，可以获得复合树脂临床可接受的稳定的粘接效果。Özcan 和 Vallittu 的研究表明，即使是已老化的复合树脂，经过二氧化硅涂层和硅烷系统的处理后达到的粘接强度值（46 ～ 52MPa）明显高于仅使用磷酸酸蚀后粘接剂处理所能达到的强度（16 ～ 25MPa）。修复体与老化复合树脂间的粘接强度，除了受到表面处理方式影响外，还取决于未转化的 C=C 双键。这些未转化的双键有助于粘接材料与原有复合树脂充填体间的粘接。近期的研究显示，与酸蚀或二氧化铝空气喷磨后进行硅烷化处理相比，使用二氧化硅涂层并进行硅烷化处理能够增加树脂基材料对间接充填物的粘接强度。

牙体预备后，对预备体表面釉质进行 30s 酸蚀（38% phosphoric acid，Ultradent，USA），然后冲洗和涂布粘结剂（Excite，Ivoclar Vivadent，

图 23 等待氢氟酸和硅烷处理的薄型瓷贴面

图 24 氢氟酸酸蚀贴面粘接面

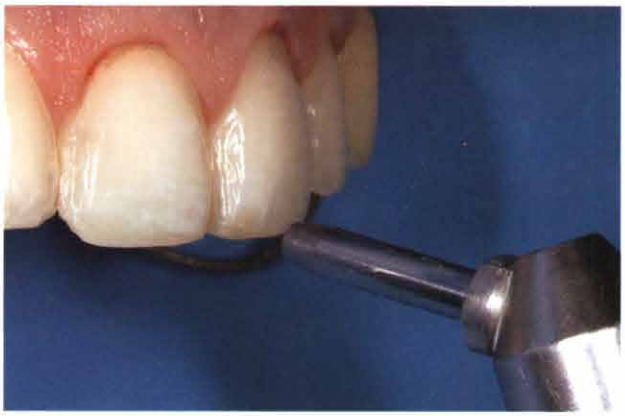

图 25 使用口内空气喷磨装置对牙面上遗留的直接树脂修复体进行二氧化硅涂层

Liechtenstein）。粘结剂不单独聚合，而是与树脂粘固材料一起固化（图 26 ～图 28）。因为牙釉质在颈部 1/3 区域很薄，所以在进行贴面预备后该区域出现牙本质暴露的情况并不少见。当牙本质暴露时，粘接失败率相对更高，因为相对于树脂－牙釉质粘接来说，这时的粘接操作要求更加苛刻和难以完成。因此，可以在牙体预备后立刻使用牙本质粘结剂对暴露的牙本质进行保护。在体外试验中，这种被称为即刻牙本质封闭的方法比延期进行封闭操作的方法能获得更好的效果。这种相对较新的技术可以在暂时修复体戴用阶段防止细菌的渗入和牙本质敏感。当然，随着薄型瓷贴面的应用，牙体预备时涉及牙本质的情况大大减少了。但在牙体预备较深的情况下，可以遵循这种方法。

2.7 贴面的粘接

树脂粘固剂的厚度会影响薄型瓷贴面内部应力分布。Magne 等通过有限元分析发现，过薄且内部适合性不佳的贴面，在修复体粘接界面和其表面会产生较大应力，可能导致薄型贴面发生粘接后的破裂。因此，建议瓷层厚度要超过树脂粘固剂厚度的 3 倍。另外，在循环加载后，在粘固树脂层较厚（> 200 μm）时，薄型贴面（< 600 μm）可能出现裂纹。临床上为了尽量减少健康牙体组织预备量而将瓷层厚度控制的非常薄时，修复体必须具有良好的内部适合性。

使用树脂粘接水门汀，充分控制修复体的就位。粘接过程中，在充分固化前进行 5s 的快速光固化，有助于医师稳定修复体和去除多余的粘固剂而不损伤修复体表面和软组织（图 29）。去除多余粘固剂后，在边缘涂布甘油凝胶以防止厌氧层的形成，从

图 26 粘固前，将一条透明膜置于牙齿周围

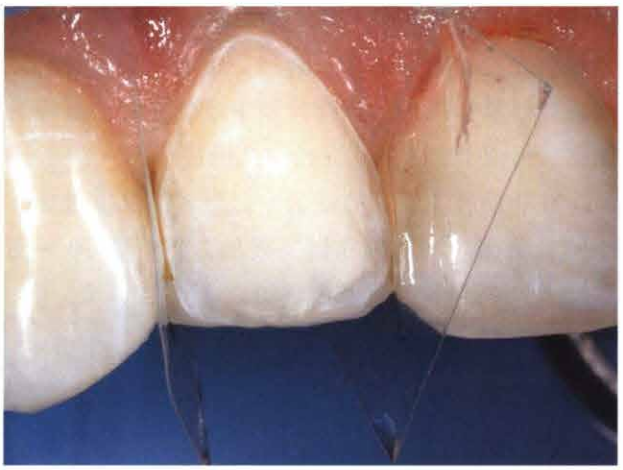

图 27 磷酸酸蚀后的 12 号牙

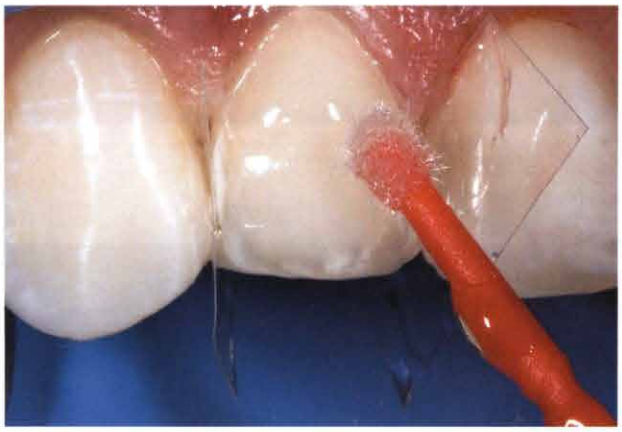

图 28 在 12 号牙上涂布粘结剂

图 29 5s 的初步光固化后，去除多余的树脂粘固剂

而达到完全的光聚合。用刮器去除多余的复合树脂，用瓷抛光器械抛光边缘。治疗完成后，为预防磨牙症导致修复体折裂，治疗计划中还包含保护夹板的制作。但由于患者反对，没有实际进行。

在初期和 1.5 年的随访中，患者满意度极高。正面及侧面，均达到和谐美观的外形（图 30 ~ 图 34）。患者将继续接受长期随访。

图 30 修复后即时瓷贴面的口内观

图 31 修复 1 年半后瓷贴面的口内观

图 32 薄型瓷贴面周围牙龈组织的状况

图 33 微笑时瓷贴面的侧面观

图 34 治疗完成后 1 年半患者自然美观的笑容

3 结论

本病例报告描述了一例在切牙磨耗治疗中应用微创治疗方案以获得良好美学效果和可靠功能的案例。诊断性实体模拟技术和树脂粘接过程对于最终获得的治疗效果起了非常重要的作用。基于目前已有的临床和体外研究信息，特别是牙釉质上有既存的树脂充填体时，本文推荐了一套完善的树脂粘接操作技术。

4 致谢

作者对 Mr Stephan van der Made 在制作薄型瓷贴面过程中精心细致的工作表示由衷感谢。

5 声明

作者声明，未从文中使用材料的生产 / 经销商获得任何经济利益。