根尖区放线菌病：回顾

Periapical actinomycosis：A review
Billie G，Jeansonne
原载 Quintessence Int 2005;36:149~153(英文).

王倩倩 译　张成飞 校

摘要　放线菌病越来越多的被认为是牙髓治疗后根尖病变仍顽固存在或复发的一个原因。本病例报告展示了根尖放线菌病的典型临床表现：持续存在的根尖病变，反复发作的瘘管。第一次牙髓治疗后无痛无肿胀，但是根尖病变扩大。经过再治疗后，根尖病变仍然存在，并且出现了瘘管。抗生素治疗后瘘管愈合，但几个月内又复发。出现瘘管后就用抗生素治疗反复持续了5年。取活检在根尖病变的组织学切片中发现了典型的“硫磺样颗粒”，诊断为根尖放线菌病。为防止放线菌感染扩散至上颌窦，进行了6周的抗生素治疗。外科根尖手术和抗生素治疗后5个月复查根尖病变有明显的愈合。

放线菌病是唯一不引起疼痛的感染，炎症引起致密的纤维性变，并缓慢不受组织分层限制的向周围扩散。瘘管是常见的症状，抗生素治疗(7~10天)后暂时愈合或消失；然后，反复发作的瘘管通常提示为放线菌感染。病源微生物放线菌是生长缓慢的、革兰阳性、无芽孢厌氧棒状杆菌，难以培养。放线菌病的诊断主要靠临床表现，脓液涂片革兰染色和银染色可以见到硫磺样颗粒，或者活体组织检查也可以鉴定。

发生于面颈部的放线菌病，主要在下颌部，占报道的放线菌病的大部分(55%)。放线菌是口腔正常菌群中的共生菌，毒力较弱，增殖需要生态系统的其他协作菌群。粘膜的损伤是放线菌感染的先决条件，创伤、拔牙、脓肿是常见的刺激因素，口腔卫生状况差和龋齿也是很重要的诱发因素。放线菌病病变呈缓慢扩散性生长，常常被误诊为肿瘤，外科术后导致美观和功能的缺陷，其实只要外科局部切除和抗生素治疗就可以治愈。这种情况下，外科活检可以明确诊断。

译者　北京大学口腔医学院
北京海淀区中关村南大街22号　100081

根尖放线菌病是根尖区的放线菌感染，导致牙髓治疗后根尖病变仍持续存在。放线菌大量存在于龋齿中，是露髓处最先感染的细菌之一，是感染根管中常见的细菌。因为其厌氧特性，放线菌在感染根管的根尖区也可被分离出来，并且常常因为感染扩散或者牙髓治疗过程中感染的牙本质碎屑被推出根尖孔而引起根尖脓肿。

Sakellariou 1966年报道了一例放线菌病例，并且查阅文献，发现了以前报道的44例病例。此后，又有3次的病例回顾统计了48余例。这个病例使文献报道的病例总数达到了94例。病例的总数量很小并不能显示放线菌病的发病率。

病例报告

1998年11月，56岁高加索女性患者被转诊到此评估

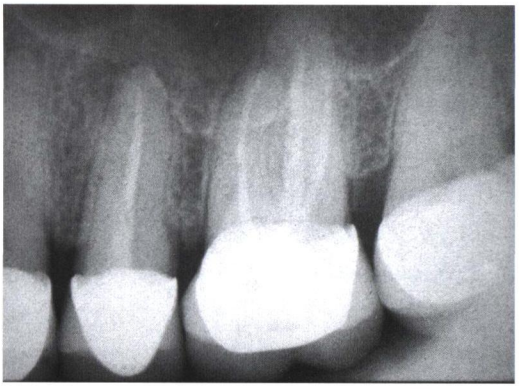

图 1(左) 根管治疗术前 X 线片

图 2(右) 复查时根尖 X 线片

图 3(左) 根管再治疗后 X 线片

图 4(右) 根尖手术术后 X 线片

左上颌第二前磨牙的牙髓治疗。该患者患有轻度高血压，口服药控制平稳；无其他系统疾病，对青霉素过敏。于 1997 年 10 月因左上颌第二前磨牙龋源性露髓做了牙髓治疗，常规半年复查。1998 年 10 月复查发现根尖病变有所发展。

她的临床医师将患者转诊到这里，包括转诊病例、术前片(图 1)和复查时的根尖片(图 2)。2 张根尖片显示根尖病变有所发展。临床检查无肿痛，仅有轻微触诊不适，但叩诊无不适。患牙进行了再治疗。取出根充物，大量的次氯酸钠溶液冲洗，氢氧化钙封药 2 周后用牙胶尖进行了严密的根管充填(图 3)，治疗于 1998 年 12 月完成。

患者治疗后一年内没有按时回来复查，在 2003 年的 11 月又被转诊到这里。患者主诉近一段时间的肿痛病史，1998 年治疗后曾出现过几次同样的症状，每次服用抗生素后缓解。临床检查发现左上颌第二前磨牙根尖区瘘管并触诊敏感。根尖片示根尖病变仍然存在。

2003 年 11 月在局麻下做了根尖手术。由左上颌第一前磨牙的近中至第一磨牙的颊侧中央做沟内切口，在沟内切口近中做松弛切口，翻全厚瓣，在患牙根尖区皮质骨可见 1~2mm 大小的穿孔，扩大入路后刮除病变组织，保存在福尔马林溶液中行组织学检查。记录根尖病变与上颌窦穿通。截去根尖，超声预备根尖端，行倒充填，4-0 丝线对位缝合牙龈。拍根尖片(图 4)。术后医嘱冷敷，软食，保持口腔卫生，并予止血药缓解术中刺激上颌窦造成的肿胀。4 天后拆线，伤口愈合良好。

组织病理报告结果显示，根尖脓肿组织标本中可见急、慢性炎症肉芽组织和明显的放线菌菌落。告知病人病理报告结果。因为和上颌窦的交通关系，感染可能已经扩散入上颌窦，医嘱强力霉素(100mg，每天一次)抗炎 40 天。抗生素治疗完成后一个月复查，没有复发瘘管，触诊、叩诊无不适，没有拍根尖片。

2004 年 4 月复查，患牙触诊、叩诊无不适，没有瘘管，根尖片示根尖病变明显愈合。考虑定期复查评估。

讨论

这是个典型的根尖放线菌病的临床病例表现，龋源性露髓，牙髓治疗，根尖病变仍存在，根管再治疗无效，并

有所发展。反复出现的瘘管，轻微的不适症状，抗生素治疗有效，但经常复发。根尖手术和长时间的抗生素治疗后根尖病变开始吸收愈合。组织学活检才可以明确诊断

病源放线菌可能在牙髓治疗之前已通过感染根管扩散至根尖区，或者在牙髓治疗中随着器械穿出根尖孔扩散至根尖区。本病例术前根尖片显示根尖区没有病变，很有可能是后一个因素造成的感染。

牙髓治疗对于这类病例无明显效果的原因可能是因为根尖区的放线菌不能和次氯酸钠、氢氧化钙直接接触，而且对于常规 7~10 天的抗生素治疗不敏感。Barnard 等曾报道过上述治疗方式对放线菌作用的效果，次氯酸钠可以快速灭菌(一分钟之内)，氢氧化钙可以在两周之内灭菌，但是两者都不能扩散到根尖区杀死放线菌。抗生素可以作用到根尖区。根尖区抗生素血药浓度可以有效地抑制放线菌的生长，但是停药一周后它可以恢复增殖。所以为了完全杀死放线菌，抗生素阿莫西林、头孢菌素、氯林可霉素至少要用药 3 周，红霉素、四环素至少要用药 6 周。

Barnard 等还报道了放线菌对于抗生素的作用方式缺乏敏感性，但与时间相关。这种叫“耐受性”，与放线菌对于抗生素引起的细胞自溶作用敏感性很低有关。这种对抗生素的耐受性决定了对于放线菌病要延长抗生素治疗的时间(延长至 1 年)，这也是医学界数十年来推荐的。

Rush 等报道 30 例组织病理学检查诊断为根尖放线菌病的患者，外科根尖术后只有 19 名患者复查。复查发现 15 例治愈，4 例未愈或不明确。不予抗生素治疗、短期抗生素治疗(<30 天)、长期抗生素治疗(>30 天)与结果无显著相关性。考虑到长期服用抗生素的危险性，本文献作者和其他一些研究者都认为，抗生素应用应限于顽固性放线菌病或者根尖手术术区以外组织已经感染的病例。

1998 年 Walton 发表了一篇社论质疑根尖手术标本的检查程序，很多“给编辑的信”回复，有一封特别提到了根尖放线菌病的诊断。虽然外科根尖手术已经足以清除根尖区的感染，但组织学检查确诊为放线菌感染是必要的。对于顽固的病例或者根尖手术术区以外组织可疑感染的病例，应给予适当的长期抗生素治疗。

结论

牙髓治疗后根尖病变不愈的病例应当考虑根尖放线菌病。常规 7~10 天抗生素治疗是不充分的。通常需要外科根尖手术，对于根尖炎症已经扩散至邻近组织的病例，可能还需要长期的抗生素治疗(6~8 周)。