无附着龈的患牙在手术中修复牙体缺损:病例报告

Transurgical restoration in the absence of attached gingival. A case report.
Danna Mota Moreira, Ana Paola Cavalcante Costa
原载 Quintessence Int 2004; 35: 35 - 38(英文).

乔静 译　曹采方 欧阳翔英 校

摘要　本文报道了一位45岁的女性患者,一个下颌磨牙需要V类修复,但是没有附着龈。作者通过跨学科的方法,在手术中完成了修复:翻瓣术、轻微的骨成形以及利用粘接系统进行复合树脂修复。随访一年发现,其牙龈的适应程度令人满意,修复体轮廓与牙龈组织健康也非常谐调。

临床实用性　用跨学科的手段一次性完成对龈下V类龋损的治疗,包括牙周翻瓣术和充填术,可以由任何一个训练有素的口腔科医生来完成,这种方法可能作为较复杂的治疗技术(如游离龈瓣移植术加冠延长术)的替代疗法。

要对天然牙和种植牙进行成功的牙周和修复治疗,临床医生需具有良好的机械和生物学原则的知识并能应用这些知识。对于维持牙周健康和稳定的附着水平来说,究竟至少需要有多宽的附着龈(尤其在进行龈下修复时更为重要),至今仍然是临床学者们讨论的热点之一。在全冠修复中,边缘接近游离龈缘或位于龈下的病例,必须有2mm的附着龈才可避免由于牙菌斑在不贴合区域的再定植而引起的持续炎症和牙龈退缩,因为牙菌斑总是会在这类修复体中存在。然而,在与龈缘有直接接触的修复体中,不论附着龈的量多少,更关键之处在于每一个病人的口腔卫生习惯,而不仅仅是附着龈的量。

在需要保持或增加附着龈宽度的病例中,可进行根向复位瓣等手术治疗,Friedman所提出的此手术方法适用于需冠修复并且至少有3mm附着龈存在的病例。当无法满足这一条件时,则需采取游离龈或结缔组织移植术与冠延长术联合应用的方法以弥补其不足。

在具备窄而健康的附着龈的直接修复区域,推荐使用手术中修复,翻瓣手术与牙龈后缩技术结合可确保成功进行洞型预备和功能良好的修复。本文报告一个跨学科治疗的病例,在无附着龈的下颌磨牙进行V类洞的直接修复。

病例报告

一位45岁的女性患者,下颌佩戴可摘局部义齿,转诊到巴西Fortaleza大学进行修复治疗。作为基牙的左下第二磨牙颊侧远中和中央有一个不良银汞充填体,无附着龈,无明显菌斑堆积或牙龈炎症。

拟选用复合树脂修复。去除银汞充填物,暴露出黏膜下洞型的龈阶(图1)。作沟内切口,并在近中和远中区域作松弛切口,翻开黏骨膜瓣,保存所有的牙槽黏膜,清创,作小量的骨修整,形成根分叉区外形。放置橡皮障,在近中区域用固定器,手术区未被全部覆盖(图2)。使用止血剂和室温下的生理盐水控制出血。

去净龋腐后,用37.5%的磷酸凝胶(Gel - Etechant,

译者:北京大学口腔医学院
北京海淀区中关村南大街22号 100081

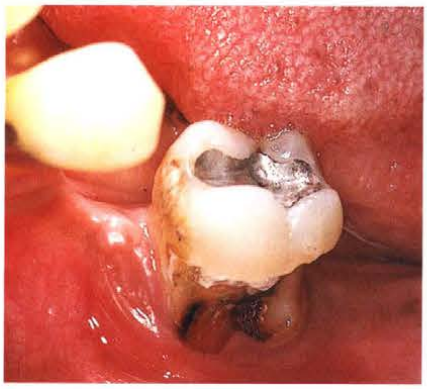

图1 去除银汞充填物,暴露出V类洞型。注意其角化龈的缺乏及洞型的龈缘位置,避免使用橡皮障

图2 放置橡皮障及14号固定器,注意手术区未被全部覆盖

图3 用A2微混合树脂进行充填,充填体颊面观(去除多余树脂和初步抛光之前)

Kerr)酸蚀釉质和牙本质15秒,用水冲洗20秒,用气枪轻轻吹干。根据产品说明使用单一组分的牙本质/釉质粘接剂(Optibond Solo Plus,Kerr)。用A2微混合树脂(Charisma , Heraeus Kulzer)进行充填(图3)。多余树脂用锋利的12号刀片刮除,并用F和FF金刚砂钻(KG Sorensen)、硅钻(Enhance, Dentsply)进行外形修整。15天后,用多层钻(KG Sorensen)、抛光膏(Kota)以及氧化铝磨光盘(Sof-lex,3M Dental)进行抛光。

去除血凝块,将瓣原位复位,用4-0的黑色丝线进行牙间缝合。由于近中区瓣被撕裂,因此松弛切口用乙烷氰基丙稀粘接剂(Super-bonder,Loctite Quimica)进行粘接(图4),未使用塞治剂。告知病人避免术后创伤,例如避免食用过热的食物和饮料,不用术侧咀嚼等,以有助于伤口愈合。局部应用0.12%洗必泰以控制龈上菌斑,每12小时含漱一次,为期7天,之后每天刷牙。口服750mg的扑热息痛,如有必要可重复服用。

7天后观察,愈合正常,无瓣裂开或急性炎症,只是在近中区域有轻度水肿发红(图5),然后对修复体进行最终抛光。6个月后复诊(图6),该牙的外形和功能都恢复了正常,在边缘龈和修复体之间的区域可以看到其生理学和解剖学之间的和谐。在1年之后这些结果仍得以保持(图7)。

讨论

在龈沟附近会破坏牙周生物学宽度的修复体,并伴有附着龈较窄的磨牙区,这是一个临床有待解决的挑战。前庭沟太浅和外斜线等解剖学条件妨碍形成良好的修复体。通常采用游离龈移植术与冠延长术来增加附着龈宽度。然而,这两个手术之间需要一定的间隔愈合期,因而延长了最后修复的时间。Bosco等人提出的另一种治疗方案是,将这两种手术在一次就诊时完成,避免了二次手术。

当制作间接修复体如金瓷修复体时这两个手术程序是必要的,两者要达到同样的目的。然而,在进行直接修复体时,是否需增加牙龈宽度则有争议。在这种情况下,手术中修复可作为变通的方法,一次解决问题,对牙周组织的创伤减至最小,提高了病人的整体舒适感。然而,这需要全科医生具备牙周手术知识或能胜任同时进行多学科的工作。

黏膜组织放置固定器的困难、出血的控制都是妨碍手术操作的难点,如果游离龈移植术与冠延长术一起做的话,这些会有所改善。虽然附着龈宽度不足或缺如并非牙龈增宽术的理由,有证据表明牙龈高度不是防止龈缘退缩的关键因素。然而,尽管本手术目的不在于增宽牙龈,但手术后附着龈宽度也有所增加。它可能从骨膜上结缔组织和牙周膜分化而来,新生牙龈的上皮很可能从邻近组织的上皮迁移而来。

经生理盐水冲洗和使用止血剂可控制出血,在根分歧区域放置小楔子可以解决固定器定位困难的问题。术后1年的随访发现,修复体依然保持稳定和生物学的可接受性。Tseng等人报道了类似的结果,有趣的是,

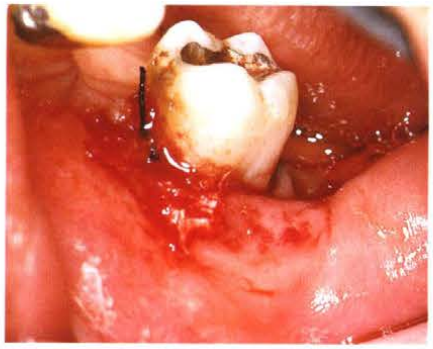

图4(左) 粘骨膜瓣原位复位,缝合。近中区用乙烷氰基丙稀粘接剂进行粘接。注意血凝块的形成,提示该材料有止血作用

图5(右) 7天后观察,愈合正常,在近中区域有轻度水肿发红

图6(左) 6个月后复诊,颊面观该牙的外形和功能都恢复了正常,其修复体和牙周健康均令人满意

图7(右) 在1年之后这些结果仍得以保持。注意在边缘龈和修复体之间的区域可以看到其生理学和解剖学之间的和谐

他们的研究中没有包括磨牙且附着龈宽度足够。这种条件下可视性比较好,还减少了操作的困难。

乙烷氰基丙稀粘接剂于1949年合成,1960年第一次用于医学,可以被认为是软组织手术中传统缝线的替代物。在牙科学文献中,其良好的生物相容性和止血特性已被组织学和临床研究证实。这一点在本病例中再一次被证实,除了术后7天有轻度红肿外,未见其他副作用。

本病例原有不良的银汞充填体占据了龈沟区的广泛颊面和邻面区,作者改用复合树脂充填,因为其洞型设计可较银汞更保守。而且,复合树脂已呈现出其物理学特性的改进,如无机填料减少以及对于树脂的黏性,它甚至成为银汞的替代品。

在牙界面放置修复材料,如玻璃离子复合体,可能会促进更好的功能弹性层,吸收压力和使两者的结合最优化。但是考虑到临床操作与时间的限制,选择了含无机填料的粘接系统。在牙颈部的窝洞充填,微粒子复合树脂可提供更好的表面光洁度,有利于菌斑控制。然而,微混合树脂提供同样的美学特性和表面光洁度,而且还有更好的物理和机械学特性,其抗张力在这个病例中显得尤其重要,因为修复体需要承担一些来自可摘局部义齿卡环的压力。

结论

在本临床研究的范围内可以得出结论:在无附着龈区进行手术中充填修复治疗,可达到有利于牙周健康的功能与美学兼顾和谐的预期目的。未来需要更多的研究和长期观察来证实这些结果。

颜色博
彩的终结



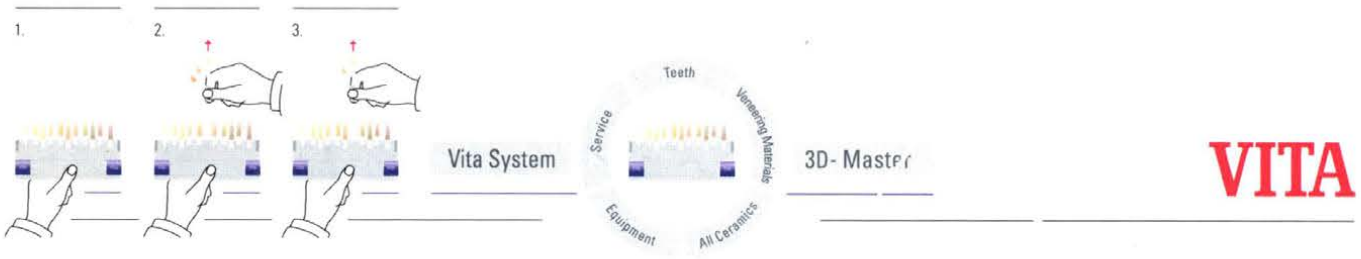

这并不是猜测，不是估计或是碰运气。这是使用了维他 3D-Master 比色系统的结果。这是特别完美的，因为颜色的测定及复制已达到 100%的准确。一次又一次地重复操作都可以达到一样及完美的效果；病人无限地喜悦-而且不仅是病人，牙科工作组及技师也是同样的喜悦。这就是颜色博彩的终结。对于维他 VITA 公司来讲，满足每个人是我们一贯的目标和责任。这就是为什么我们思考了这么久，如何实现 VITA 3D-Master 比色系统，并且仅用三个步骤完成比色的原因。第一步，利用比色板最上面的一行决定亮度值，这时选定的颜色已达 60%的确准确度。第二步，确定色饱和度，而这时选定的颜色已达 90%的准确度。第三步，再检查颜色是否偏黄或偏红。现在，你就已经 100%的确定了正确的颜色。/www.vita-zahnfabrik.com