译文

使用单一切口技术在相同部位2次切取结缔组织进行根面覆盖治疗

Root coverage with 2 connective tissue grafts obtained from the same location using a single-incision technique

Jun-Beom Park, DDS, MSD, PhD

原载 Quintessence Int 2009;40:371-376(英文)

谢 颖 译 欧阳翔英 审

摘 要

本文介绍一种单一切口技术切取上皮下结缔组织，以便减小腭侧伤口，使供区达到一期愈合，从而减轻术后疼痛。有时由于组织量不足或血管解剖的限制，需要在患者腭侧的同一部位重复切取结缔组织用于移植。本病例报告了在不同时间使用单一切口技术，在相同部位2次切取上皮下结缔组织用于根面覆盖的临床结果。使用单一切口技术在相同部位2次获取用于移植的结缔组织，将这2块组织用于根面覆盖，术后6周显示出可预测的结果，牙本质敏感减轻，无牙周袋形成或明显的并发症。当需要多次结缔组织移植时，这种方法可作为一种选择。本文报告的结果仍需在更大样本的病例系列研究或病例对照研究中证实。

关键词 结缔组织；多个；腭；单一切口；组织移植

寻求美学改善、减轻根面敏感、治疗或降低根面龋危险、减少菌斑附着或修整边缘龈到正常的形状和位置的患者可通过根面覆盖得到治疗。游离龈移植术、冠向复位瓣或侧向转位瓣术、引导性组织再生术和上皮下结缔组织移植术是根面覆盖治疗的方法。

有时由于组织量不足或血管解剖的限制，需要在患者腭侧的同一部位重复切取结缔组织用于移植。在这些病例中，医师必须考虑多次手术，这意味着可能从同一供区多次获取结缔组织。本文采用单一切口技术的目的是要减小腭侧伤口以期使供区达到一期愈合，从而减轻术后疼痛。

本病例报告了1例在不同时间采用单一切口技术，在同一部位2次切取上皮下组织用于根面覆盖的临床结果。

病例报告

一位45岁的男性经推荐到首尔国立大学口腔医院牙周科进行治疗，该患者无全身病史，有美学问题及相关的牙本质敏感。其全身健康，未服用任何影响软组织愈合的药物。他有多颗牙的牙龈退缩，包括左上尖牙3mm的龈退缩和右上尖牙2mm的龈退缩（图1a和1b），这2颗牙的龈退缩均为Miller Ⅰ度。左上尖牙的探诊深度为3mm，附着丧失为6mm。右上尖牙的探诊深度为2mm，附着丧失为4mm。这2颗牙在探触和吹气时均敏感。

向患者详细解释了手术过程并获取了患者签署

译者 北京大学口腔医学院牙周科
北京海淀区中关村南大街22号 100081

图1a 治疗前的颊侧观显示左上尖牙的单一龈退缩缺损

图1b 右上尖牙区的术前观

的知情同意书，建议对2颗牙同时进行移植术，但患者要求先治疗一侧，之后再治疗另一侧。

术前用0.12%氯己定葡萄糖酸钠溶液（Hexamedine，Bukwang）含漱2min。用含1∶100 000肾上腺素的2%利多卡因局部麻醉，在龈乳头部位的根方作2个水平向的切口，向近、远中延伸2～3mm，切口距龈乳头顶点的距离等于牙龈退缩的长度，作2个垂直向的松弛切口延伸至牙槽黏膜。

应用单一切口技术在患者腭侧尖牙远中至第二前磨牙的近中区域切取结缔组织用于移植。获取长7.0mm、宽6.5mm的结缔组织（图2），用浸泡过盐水的纱布按压供区。供区用可吸收线缝合（Vicryl，Johnson & Johnson Medical）（图3）。将结缔组织移植至左上尖牙龈退缩部位，冠方达到釉牙骨质界水平，缝合固定，将龈瓣做冠向复位，将移植的组织完全覆盖（图4）。用干的箔纸覆盖受区，然后上非丁香酚牙周保护剂（Coe-Pak，GC America），保护剂将箔纸覆盖，以利于术后的固位并保护移植组织。

图2 采用单一切口技术切取的结缔组织，长7.0mm，宽6.5mm

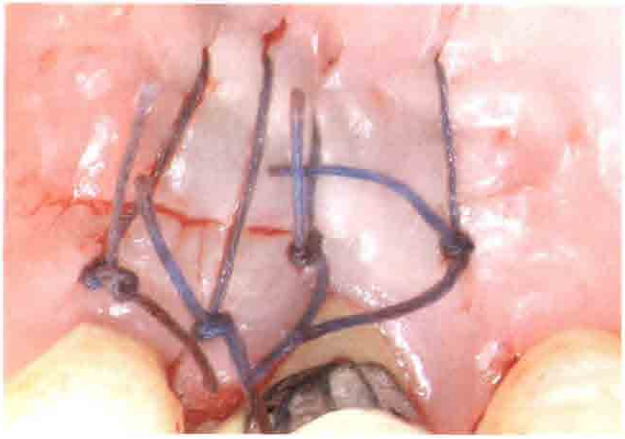

图3 位于尖牙远中和第二前磨牙近中之间的供区，用可吸收线缝合

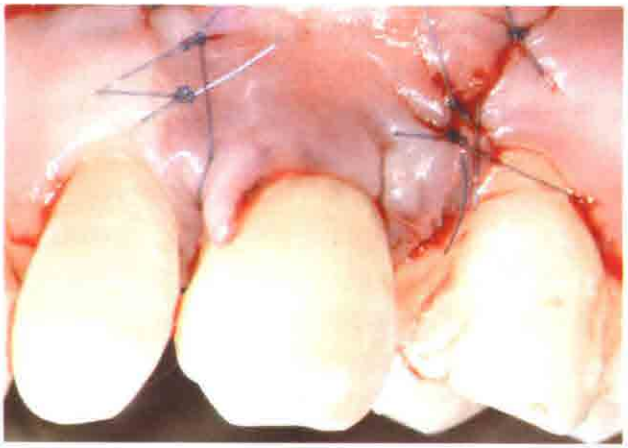

图4 在左上尖牙处应用冠向复位瓣术将移植组织完全覆盖

术后给予患者口外冷敷以减少肿胀和出血，并口服阿莫西林500mg/次，3/d，连服5d，醋氯芬酸100mg/次，2/d，连服5d，0.12%氯己定葡萄糖酸钠溶液含漱，3/d，连续使用4周。告知患者在术后的前4周内不用术区咀嚼，刷牙时不刷术区，术后12d拆除牙周保护剂和余留的缝线包括供区的缝线，用0.12%氯己定溶液仔细清洗术区。术后12d复查时，供区显示愈合良好（图5）。

给予患者口腔卫生指导，并指导其使用竖转动刷牙法。患者定期复查，监测其愈合及菌斑控制情况。

6周后，在右上尖牙区采用与第1次类似的办法进行结缔组织移植（图6~8），在第一次切取结缔组织的部位再次切取长10mm、宽8mm的结缔组织。术后14d拆除牙周保护剂和余留的缝线。术后14d腭侧区域显示伤口完全关闭（图9）。

患者报告在整个过程中只有轻度不适，术后12周和6周的最终评估显示，治疗区软组织与相邻软组织之间颜色相近，牙齿敏感减轻。在最后一次复查评估时，左上尖牙残留0.5mm的龈退缩，右上尖牙获得了完全的根面覆盖（图10a和10b）。

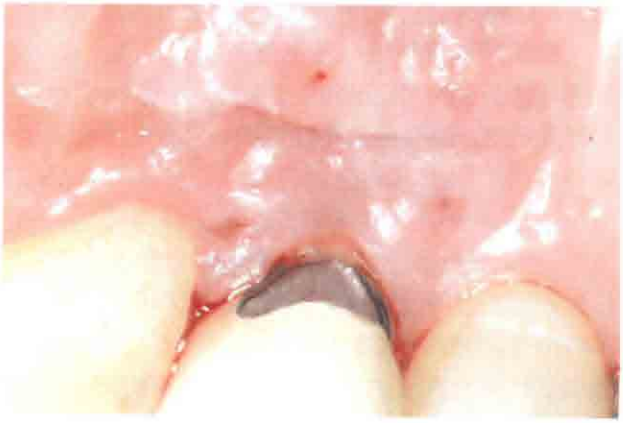

图5 供区术后12d的情况

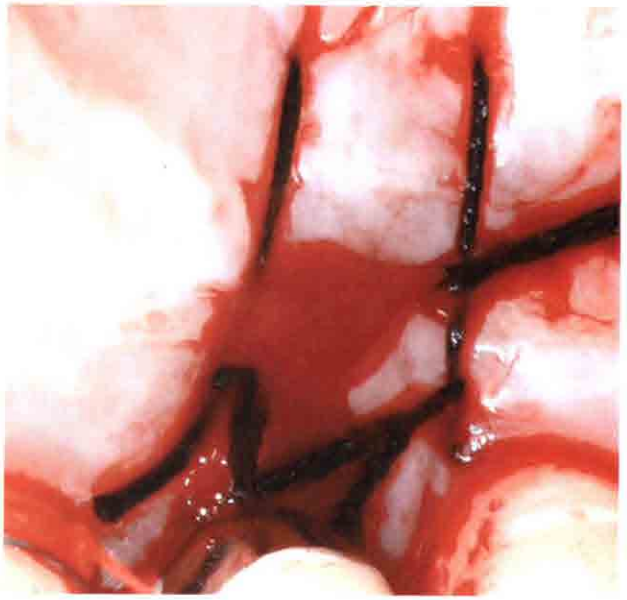

图7 腭侧区域关闭缝合

图6 在腭侧相同部位第二次切取的结缔组织，长10mm，宽8mm

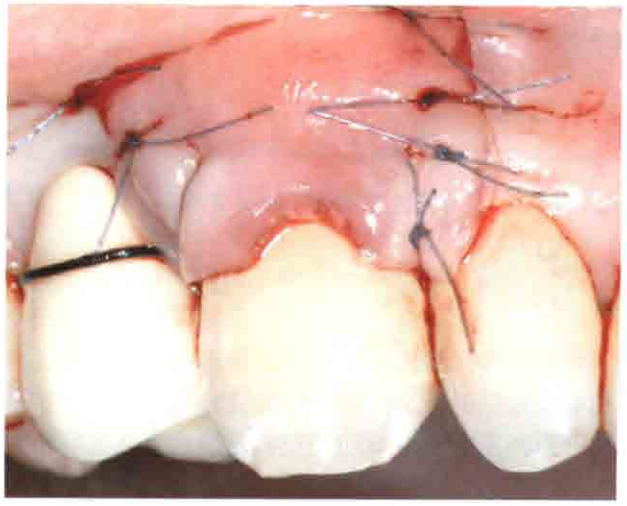

图8 通过缝合将结缔组织置于右上尖牙龈退缩部位，冠方达到釉牙骨质界水平，龈瓣冠向复位，缝合固定

图9 切取结缔组织后14d的愈合反应

图10a 左上尖牙术后6周的临床外观，显示出良好的美学效果

图10b 右上尖牙受区的术后6周临床外观

讨论

本病例显示使用单一切口技术在相同部位2次切取结缔组织用于移植的临床结果。

Edel首次采用3个切口的开窗式方法切取结缔组织，目的在于使供区达到一期愈合，结果发现大多数患者在术后1周龈瓣退化变性，造成腭侧结痂脱落，其可能的原因是垂直切口的使用切断了表层组织的血液供应以及瓣过薄。为了避免使用垂直切口，有学者建议使用平行切口和楔形瓣技术，减少可能出现的切断血供现象，然而，由于腭侧黏膜坚硬，通过推移邻近的组织覆盖供区，很难覆盖去上皮的区域。

近来学者们推荐使用单一切口技术，原因在于它有利于使腭侧伤口达到一期愈合。有关单一切口技术对腭侧愈合影响的报道有限，据作者所知，尚无关于在相同部位采用单一切口技术2次切取结缔组织的报道。在本病例中，未见到瓣的结痂脱落，术后2周观察到完全的上皮覆盖。其原因是此方法对供区更加保守，包括应用单一的切口线获取结缔组织移植物，这样利于获得腭侧伤口一期愈合的预期结果。

目前尚不清楚组织再生所需要的时间。有学者报道移植手术的间隔最短应2个月，在这个时间段内有可能获得一块有用的结缔组织。也有报道称早于9周再次切取组织可能会引起较差的自体移植质量，因为有迹象表明结缔组织的改建仍在继续。然而，Donn报道1个月后的上腭处愈合不会在该位点留下任何凹坑，可能能够再次进入该区域切取结缔组织。本病例中，在第一次手术后6周，使用单一切口技术获取了比第一次更大的结缔组织。用第二次的结缔组织获得了完全的根面覆盖。

本病例使用了牙周保护剂是因为它能保护术区免受创伤并增加患者的舒适感。本病例使用的是非丁香酚保护剂，其刺激最小。丙烯酸支架可能是另一种选择，但它需要一个更复杂的过程。Harris甚至建议在拆线后再次使用牙周保护剂，更长时间地保护该区域可能会获得更加稳定的结果。

结论

在相同部位间隔6周用单一切口技术切取的第一块和第二块结缔组织进行的根面覆盖均获得了可预测的结果，牙本质敏感减轻，无牙周袋形成或明显的并发症。在需多次结缔组织移植手术时，这种方法可以作为备选方法之一，本文结果仍需大样本的病例系列研究或病例对照研究来证实。

致谢

本项工作获得了韩国政府设立的韩国研究基金项目的支持（KRF-2008-357-E00015）。作者声明与任何公司或产品无经济利益关系。