后牙直接复合树脂修复体的临床修整和抛光

Direct posterior resin composite restorations:Considerations on finishing/polishing.Clinical procedures
Reinaldo de Souza Ferreira,Guilherme Carpena Lopes,Luiz Narciso Baratieri
原载 Quintessence Int 2004;35:359~366(英文).

张玮 译　张清 校

摘要　尽管后牙直接复合树脂修复材料和技术发展已很成熟,但仍然存在许多问题,如:殆面磨损速率高,边缘易破损,疗效易受操作者技术的影响。为了延长修复体的使用寿命,通常需要对修复体进行细修整和抛光。尽管修整和抛光的优点很多,但也有缺点,如更易发生边缘破损和耐磨性差;针对这些问题,有必要尝试寻找一种解决的办法。本文对几例临床病例采用了一种修复体不用或少用器械修整的技术。如必需对修复体修整,修整后须用一种特殊的树脂类表面封闭剂处理,可提高修复体修整后的表面强度和边缘密合性。另外,与传统技术相比该项技术的应用还可以改善牙殆面解剖形态。

目前,由于医生和患者越来越重视牙齿的美容修复,传统的牙科学概念也在发生改变:曾经是很先进的传统牙科学观念现在逐渐成为保守观念;加之水银对环境的污染,使得直接粘接复合树脂技术越来越多地应用于后牙充填修复。

尽管,美容修复的需求不断增长,但后牙直接复合树脂修复技术仍然存在一些问题,如有殆面磨损,边缘损坏和受技术水平影响显著等,需要临床医师细心地去克服或减少发生。

随着复合树脂的不断发展优化,殆面磨损率已降低 15 倍 ,如选择复合树脂做后牙充填,提供后牙修复所需要的强度,殆面磨损已不成问题。磨损速率高可导致解剖形态的丧失和洞缘暴露。早期材料的磨损速率是每年 100~150μm,现在的材料每年少于 10μm。影响修复体殆面磨损速率的因素包括复合树脂的类型、修复操作技术、修复体对牙硬组织的粘接性、聚合方式、修复体表面的光滑度、患牙牙位、窝洞殆面的大小、患者的口腔习惯、复合树脂是否暴露在氟凝胶(acidulated phosphate fluoride)中和表面封闭剂的使用。

复合树脂修复体发生边缘渗漏和继发龋,可能与精修和抛光的程度、修复操作技术、树脂聚合方式、对牙体的粘接和表面是否使用封闭剂有关。

修复体的表面结构会影响其远期疗效。为了获得好的表面结构,通常使用各种各样的系列精修和抛光器材,由粗粒质到细粒质顺序使用。通过精修和抛光,使表面光滑,减少了菌斑累积和表面着色,而且增加美感。

用复合树脂充填修复后牙,传统的方法是窝洞内用修复材料超填充,聚合后,用高速旋转的器械成型,然后抛光。尽管这样修整有前述的优点,但也有一些欠缺。如因为摩擦产热影响边缘粘接使边缘损坏增加,抛磨形成的微裂使修复体更易磨损。本文展示了一个临床

译者　北京大学口腔医学院
北京海淀区中关村南大街 22 号　100081

图 1 术前片见左下颌第一磨牙颊面和殆面有汞合金修复体，边缘呈墨浸状，提示有继发龋坏，图中可见远中边缘嵴也变暗色

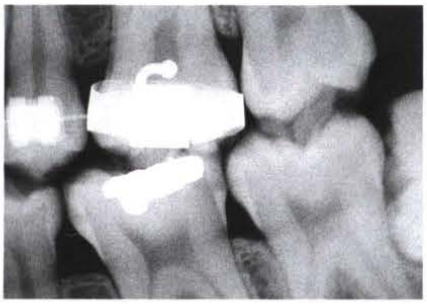

图 2 殆翼片显示左下颌第一磨牙远中龋坏

图 3 上橡皮障，去除了银汞合金修复体

病例，介绍一种不用或少用修复体表面和边缘修整的修复技术。尽可能延长修复体使用寿命和恢复修复体美学特性，并让临床医生知道当精修过程不能避免时如何处理。

病例报告

病例 1

一位 19 岁女孩因为左下颌第一磨牙冷刺激疼就诊(图 1)。临床和 X 线检查(图 2)发现殆面有银汞合金充填体，远中有龋坏，近中釉质龋尚未成洞，(后证明在牙齿的邻面接触区)。该牙活髓，牙周组织健康，有很少量的菌斑堆积。全口牙无任何磨耗平面和咬合异常。充填修复洞型时不注意做预防性扩展，洞缘表面无咬合接触。结合患者的美观需求和尽可能保存健康牙体组织的要求，决定用直接复合树脂修复。

局部麻醉后，用浮石粉抛光牙面，比色。这时要记住患牙和邻牙所有的解剖细节和细微特征，最好笔记下来。

为防止接触点落在修复体的边缘，殆面接触点需被标记出来。在有些病例中，由于对颌牙或患牙本身过长，就需用一个细金刚砂车针调磨恢复原有的釉质形态，以减少殆力和降低磨损率。调殆后釉质需要用氧化铝砂片抛光，磨除能引起异常磨损的粗糙高点。

为了增加粘结力，术区必须有良好的隔湿。后牙用橡皮障很容易隔湿，使随后的操作完成快捷。用大小合适的圆金刚砂车针去除银汞合金修复体(1011 和 1012，KG Sorensen)。尽可能不磨健康牙体组织，不使窝洞扩大(图 3)。然后用慢速球钻去除龋坏组织。边缘嵴已经被破坏就不能保留，因而不考虑做栓道。在预备远中洞时，使用一种特殊的保护型成形片(Ultradent)来保护邻牙的邻面(图 4)。邻面洞缘不规则釉质用手用器械(凿子)修规整，用细粒金刚砂车针去除无基釉和殆面薄弱尖。

邻面窝洞的垂直洞壁做洞缘斜面有好处，可以减少微渗漏。然而，如果会增加承受殆力的修复体面积，殆面洞缘斜面就不需做了。备洞后，用碳酸氢钠喷注器大量水冲洗清理窝洞，并干燥。如果所有的洞缘都在釉质上，直接粘结修复的预后较好。

后牙用复合树脂充填恢复邻面接触仍然是一个难点，这就是为什么多种技术和器材被推荐使用的原因。保证良好邻面接触的一种较好方法是使用一种精致的局部成形器，环卡和楔子。在本病例中使用的是 Unimatriz(TDV)局部成形器和合适锥度的木楔(图 5)。成形片和楔子完全插入邻面是恢复良好邻接的基础。

用 35%的磷酸(3M ESPE)全酸蚀约 15 秒(图 6)。随后大量冲洗，轻吹干使牙本质保持湿润，这样可发挥亲水性粘接系统的最大粘接性。使用这些粘接系统，釉质不需要干燥成“白垩”状。根据说明使用 Single band(3M ESPE)粘接系统，不论牙本质干燥或湿润都可提供足够的粘接性强度。

用一种流动复合树脂(Revolution2，Kerr)作内衬，目的是增加修复体对洞壁的适应性，减少渗漏和形成一个

图 4 安放金属成形片保护左下颌第二磨牙的近中面，用木楔塞紧邻间隙以补偿成形片厚度

图 5 使用 Unimatrix(TDV)肾形凹面成型片、环卡和保护牙龈的木楔，来获得完好的邻面形态及邻接关系

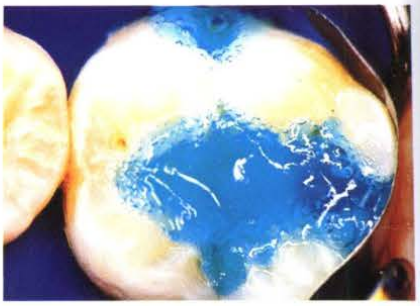

图 6 用 35%的磷酸酸蚀釉质及牙本质 15 秒

图 7 用流动复合树脂做内衬。边缘嵴修复后去除成型系统

图 8 用混合树脂逐层添加修复牙尖斜面，图中显示已完成牙本质层的修复

图 9 用软毛刷蘸棕色修饰剂涂于窝沟底

图 10(左) 用一个精致的抗粘的雕刻刀铺一薄层半透明树脂。图示完成釉质部分修复

图 11(右) 直接复合树脂修复后 48 小时观

应力缓冲层，减少聚合收缩的不良作用。

混合微填料的复合树脂是最理想的后牙直接修复材料。本病例选用了一种易操作的混合微填料的复合树脂(Tetric Ceram HB，Vivadent)。它的高粘稠度利于操作和修复解剖外形。

充填技术应用逐层添加材料修复，以减少聚合收缩的不良影响。这种技术能逐层填入不同铬浓度和透明度的复合树脂材料，模拟牙齿的结构(图 7)。

用高铬浓度的深色复合树脂(A35 和A30)修复牙本质层，用浅色复合树脂(A10)修复牙尖斜面(图 8)。用半透明复合树脂修复釉质表面层，因为它的光学特性能提供与邻牙结构相仿的更自然的外观(图 9)。

必须先恢复边缘嵴，变Ⅱ洞为Ⅰ类洞，使接下来的操作更简单。去除成型系统，但是特意保留楔子，防止出现出血或唾液渗漏污染。这样做也使邻面易于修整。用小软刷蘸棕色修饰剂 (Kolor+Plus，Kerr) 涂于窝沟底(图 10)，白色剂涂于牙尖斜面上，模拟发育不良的颜色。在半透明复合树脂修复表层之前，先内部涂修饰色。这种方法可以避免修饰剂在抛光中被磨损或磨除掉。但是，复合树脂最外层修复后，窝沟底部内部涂色比外部涂色要困难得多。

在放大镜下用雕刻刀和毛刷做最后小的添加修整，来获得良好的边缘密合，避免有飞边或缺损，尽可能使修

图 12 修复体失败的近照

图 13 复合树脂修复后检查咬合接触情况

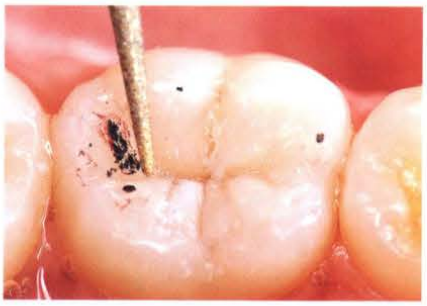

图 14 用一个细粒金刚砂车针调整咬合

图 15 用氧化铝抛光盘来抛光修复体的边缘和牙尖斜面

图 16 用抛光杯和抛光膏抛磨牙尖斜面和大的窝沟

图 17 酸蚀凝胶酸蚀 15 秒清洁修复体表面和酸蚀刻釉质边缘

复体表面平滑。作者认为可以不用精修和抛光,因为精修和抛光的应用并不影响远期临床效果，甚至对修复体产生不良效果。

复合树脂的固化用低强度脉冲光照固化技术，使修复体边缘质量更好。在殆面充填修复后,表面覆盖一层隔离凝胶,隔绝氧气,使得表层(50um)聚合固化更充分(图 11)。

多余的飞边能引起粗糙感,菌斑堆积,边缘着色和或龈炎,所以必须注意去除飞边。边缘过量的粘接剂也必须用牙周刮治器去除。

在取下橡皮障之后必须检查和调整咬合关系（包括静止和动态咬合)。已证明用旋转器械修整修复体将破坏修复体边缘和表面结构。如需要调殆要借助放大镜,用中速、有水冲洗、轻加压地进行调磨。如果做了器械修整,之后要对修复体的表面和边缘施以封闭剂处理。

病例 2

一位 27 岁女性因右下颌第一磨牙殆面银汞合金修复体失败就诊（图 12)。临床和 X 线片检查没有邻面龋坏,牙髓活力正常,牙周组织健康。选用混合微填料复合树脂(Z250,3M ESPE),逐层充填修复牙尖。检查动态和静止咬合关系(图 13)。尽管很小心地操作避免咬合干扰出现,但仍需对修复体进行咬合调整。通常在放大镜的帮助下,有水冲洗、中速、轻加压的用细颗粒金刚砂车针(3195F,KG Sorensen)进行调磨(图 14)。

咬合调整后，修复体还需抛光使表面光滑，降低磨损率、着色和菌斑堆积,因而延长修复体寿命。用特殊的抛光杯(Enhance system,Dentsply)蘸磨光膏低速抛磨窝沟底部（图 15)，用氧化铝抛光盘（Sof-Lex,3M ESPE)抛磨修复体边缘和牙尖斜面(图 16)。

精修和抛光后，修复体的表面和边缘必须用封闭剂来修补表面和边缘的微小缺陷。精修和抛光一经完成,用一种 35%的磷酸凝胶放置于修复体表面 15 秒，目的是清洁和酸蚀刻釉质边缘(图 17)。冲洗吹干后,涂封闭剂,静置 10 秒(图 18),让其充分浸润到修复体表面和边缘因抛光产生的微裂中。后吹成一薄层,光照固化 40 秒。

图 18(左) 用一个特殊的一次性小棒涂布表面封闭剂，可观察到酸蚀刻后的釉质

图 19(右) 完成修复后一周

图 19 显示修复一周后的外观。

讨论

当今新一代复合树脂具有的机械和物理性能都明显优于前几代的复合树脂。树脂的发展趋势为填料颗粒变小，树脂中填料增加，提高了耐磨性、可抛光性和具有最佳的物理、化学和机械性能。通常填料颗粒较小的复合树脂与大颗粒填料树脂相比可抛光性高，表面更光滑，磨损较少。但是微填料复合树脂填料不太多，其机械强度不如混合填料复合树脂，不适用于咬合力大的殆面修复上，由于微填料复合树脂易折断，挠曲强度低，弹性模量低，出现边缘缝隙，临床上表现为修复体边缘嵴折断，咬合接触区局部磨损和边缘折断。

混合填料复合树脂最适用于后牙修复，因为它由平均直径小于 1um 的各种大小的填充颗粒混合而成，具有很好的物理机械特性，适用于修复殆力很大的牙面，如切缘和咬合面。这种复合树脂也有很强的抗局部磨损特性，高的抗折强度和更好的边缘适应性。

为了获得良好的解剖形态，要考虑到复合树脂的可操作特性，非常软和粘的复合树脂易流动，不易精确塑型。另外，高粘度复合树脂虽然容易塑型，但是易混入气泡且不易贴合洞壁。因此操作中要格外细心。

一直以来人们认为精修和抛光使复合树脂的表面变光滑，更美观，减少了菌斑量和表面着色，便于咬合调整，恢复正常的解剖形态，去除边缘飞边等，所有这些优点延长了修复体的寿命。但是，精整和抛光也存在一些缺点，即：

1. 由于产热破坏了边缘粘接，增加了边缘损坏。
2. 由于树脂表面产生微裂增加了易磨损性。尽管表面微裂是复合树脂老化的一种表现，但这些微裂主要是在用高速车针修整过程中产生的。高速旋转器械产生的能量使修复体表面产生了无数的微裂，这些微裂宽数微米，深可达 75um。这样的缺陷导致应力集中加强，在咀嚼力循环的作用下，这种有缺陷的表面更易磨损。已有研究表明未修整过的复合树脂修复体比精修过的复合树脂修复体磨损率低。
3. 邻近修复体边缘附近的健康牙体组织的可能受磨损。
4. 有边缘暴露的可能性。
5. 降低了修复体表面硬度。
6. 用车针和钻很难修整出精确的解剖形态。
7. 混合微填料复合树脂抛光后的光亮度保持不过几天，终会消失，所以抛光对远期临床效果意义不大。
8. 有大量的精修、抛光器材可被选用，不同的复合树脂产生不同效果。这就很混乱，使临床医生不能确定该选用何种器材合适。
9. 一些精修、抛光器材价格昂贵。

表面封闭剂，一旦在微裂中聚合固化，就会增强修复体表面和边缘强度。使用封闭剂使修复体磨损率降低 50%。已有研究证明复合树脂填料颗粒的平均尺寸决定了使用表面封闭剂后磨损的降低程度。使用封闭剂后，大填料颗粒复合树脂比混合微填料复合树脂的磨损率降低的更明显。但是，不论填料颗粒的大小，封闭后的修复体边缘完整性均会增加，这是因为边缘缺隙被封闭了。建议使用独立装的粘接剂或殆面封闭剂，其效果同表面封闭剂。另外，为补偿磨耗，每 12 个月后再次封闭修复体边缘和表面似乎是有效的。在隔离凝胶(Air-Block-Dentsply;Optiguard-Kerr)的保护下，表面封闭剂聚合固化可能更好，例如隔离剂通过隔离氧可保证封闭剂充分的聚合，因为氧气可阻聚。

目前,可加压充填的复合树脂被广泛使用。厂家介绍这些材料结合了复合树脂的色泽美观优点和银汞合金的某些优点如可加压充填。按照传统技术,复合树脂必须过量填充窝洞,这就不可避免的需要用器械进行修整。因此必须考虑到成形、精修和抛光过程所带来的众多缺点。

结论

如果考虑到精修和抛光带来的所有问题,最好是避免对后牙复合树脂修复体直接做修整。采用一种精巧修复技术,使修复体无多余飞边,表面光滑,就可避免对外形进行修整和抛光,这样,修复体就可以减轻咬合磨损和边缘损坏。另外,这种技术可以雕塑出完好的解剖形态,比传统技术修复的更自然,尽可能少对边缘和和殆面做调整,调整仅限于必须要修整的部位。调殆后,用特殊的树脂封闭剂封闭局部调磨的区域,以增加表面强度。

《中国口腔医学继续教育杂志》2007 征订通知

2007 年《中国口腔医学继续教育杂志》征订工作现已开始进行。

本刊由中华口腔医学会主办,配合卫生部医学教育改革,对在岗各级医师实行继续教育,引进国外先进的口腔医学,指导我国临床工作者,尤其是大量的基层口腔科工作医生,本刊具有继续教育性质。着力介绍那些刊登在 International Quintessence 等系列杂志上的新理论、新知识、新技术和新方法,以及世界著名专家的系统讲座的综述性文章等,全文翻译、原版图片,实用性、指导性为本刊的显著特点。

本刊主编是中华口腔医学会会长王兴教授;我国著名口腔医学专家章魁华教授(口腔基础和口腔颌面外科)、曹采方教授(口腔内科和牙周科)、傅民魁教授(口腔正畸科)、冯海兰教授(口腔修复科)、林野教授(正颌外科和牙种植学科)担任专题主编。

本刊将对成功地完成继续教育项目者,授予 II 类学分,颁发中华口腔医学会学分证书。

本刊为季刊,大 16 开国际版本,64 页,全年 4 期,每期定价 30 元,全年 120 元。

订阅办法:1、全国各地邮电局(邮发代号:82-211)

2、也可直截向编辑部邮购,凡向编辑部邮购者,免费赠送《口腔健康报道》(全年 4 期)

另,编辑部现有部分过期杂志,欢迎您与本刊联系:

联系电话:010-6213 2156

来函请寄:北京海淀区中关村南大街 22 号

中国口腔医学继续教育杂志 编辑部(邮政编码:100081)