# 牙冠延长术后的牙齿移位:一例报告

Migration following crown - lengthening procedure: A case report
Ami Smidt, Daniel Ziskind, Eyal Venezia
原载 Quitessence Int 2004;35:514 ~ 518(英文).

韩蔚 译　　曹采方 校

**摘要**　牙周手术可能会出现一些术后并发症,例如疼痛、肿胀和组织坏死、化脓或感染、一过性菌血症、神经损伤和出血。切除性的牙周手术通常可能导致附着组织的减少。而牙齿移位作为术后并发症从未见文献报道。本文详细报告了一例在接受牙冠延长术后发生牙齿移位的病例,采用上颌可摘式改良 Hawley 矫治器进行正畸治疗而将牙齿复位。医生必须在术前仔细检查患牙的咬合状况,并采取措施来防止在愈合期内可能出现的牙齿移位。如果不能使咬合与牙弓达到稳定,就可能引起术后牙齿移动,并由此影响患牙的预后和使日后修复计划复杂化。

牙周手术后的并发症一般包括疼痛、肿胀和组织坏死、化脓或感染、一过性菌血症、神经损伤和出血。在修复前需要施行临床牙冠延长术以利正确地建立冠缘与牙周支持组织间的关系时,必须考虑到这种手术的不足之处。它包括:牺牲支持骨,偶尔暴露根分歧从而无须修整牙龈和骨外形,因牙本质暴露引起的牙根敏感,不理想的冠 - 根比以及前牙美观方面的缺陷(即临床牙冠过长和过大的外展隙)。至今,尚无关于患牙在骨切除术后可能出现牙齿移位的报道。本文详细描述了一例在修复前进行的牙冠延长术后出现牙齿移位的现象,随后采用辅助性的正畸技术将其复位。

## 病例报告

一位 66 岁的女性患者在右上第一磨牙施行了修复前的牙冠延长术后来就诊。临床及 X 线检查显示其右上颌第二前磨牙在术后愈合过程中发生了近中移动,其右上颌第一前磨牙缺失,右上尖牙是不久前修复的唇侧贴面的金属冠(图 1 ~ 3)。由于患者拒绝用种植体修复缺失牙,故治疗计划将移位的前磨牙矫正后,制作三个单位的单端固定桥。

在正畸治疗阶段,为了避免损伤尖牙金属冠唇面的复合树脂贴面而采用了可摘式的上颌 Hawley 矫治器。矫治器由一个金属唇弓、2 个磨牙的 Adams 卡环和一个为将移位的前磨牙推向远中的单臂簧所组成(图 4)。患者在牙齿开始加力移动前 48 小时佩戴矫治器,以确认无任何疼痛点(图 5)。

在牙冠延长术后 8 周开始簧被加力使牙移动,同时指导患者保持良好的口腔卫生。在移动过程中为了避免殆干扰特别重视调殆和清洁患牙。6 周内对单臂簧加力 3 次后,牙齿复位到原来位置(图 6,7)。1 周后,在右上颌制作一个三单位的的丙烯酸树脂临时单端固定桥作为固位保持器,以保持前磨牙和咬合的稳定。再过 1 个月后才完成了三单位的金属 - 非金属联合固定桥的修复。由于患者咬合面的磨耗,修复体与对颌天然牙接触的殆面采用金属材料(Ⅲ型铸造金合金)。由

译者:北京大学口腔医学院
北京海淀区中关村南大街 22 号　100081

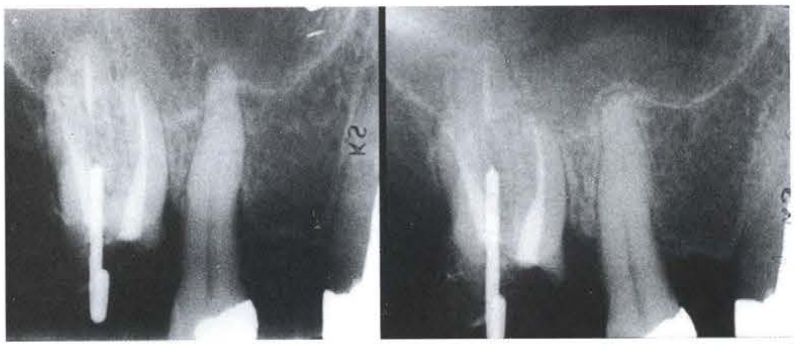

图 1 牙冠延长术后的 X 线片显示:右上颌第二前磨牙向近中移动前(左)、移动后(右)

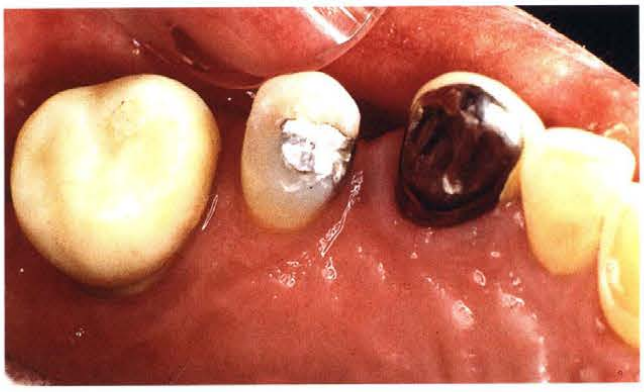

图 2 右上颌后牙区殆面观。第二前磨牙向近中倾斜以及用金属 - 贴面冠修复的尖牙

图 3 患者右半颌侧面观。上颌第二前磨牙近中倾斜

图 4 为使前磨牙复位而设计的改良式上颌可摘 Hawley 矫治器

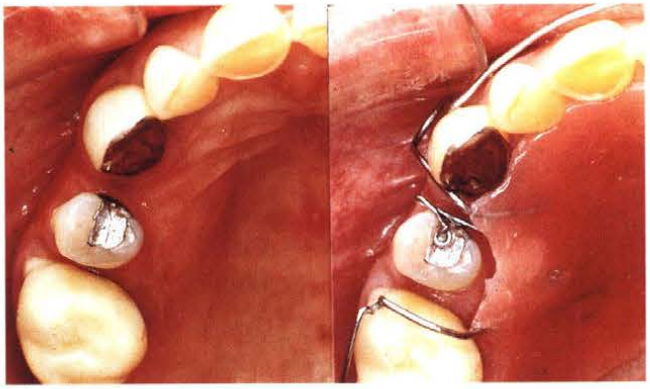

图 5 Hawley 矫治器放置前的右上颌殆面观(左)、放置后(右)未加力。为了保证力的方向,前磨牙处有带殆支托的簧

于下颌的可摘式局部义齿向右侧远中延伸，因而右上第一磨牙殆面可以使用复合树脂(贺利氏古莎)。在尖牙舌侧的金属冠上预备了一个殆支托窝，以减小近中悬臂的合力负担(图 8 ~ 10)。

## 讨论

Picton 和 Moss 通过动物实验证实，牙邻面骨嵴顶的软组织会对牙弓内牙齿的邻接触产生部分影响。后来，Profitt 提出在力的平衡中涉及两方面主要因素，分别是息止时唇或颊和舌产生的压力，以及牙周膜内的代谢活动而产生的力，这两种力的平衡决定了牙齿的最终位置。这种软组织来源的力值可达到 87 克。“牙周的力”与牙齿周围的牙槽组织一起和口周肌肉来源的唇颊侧的压力，这两者在息止和功能状态中与舌的力量可能是一对相互作用的力。这种平衡导致了牙齿在牙弓内的稳定。在健康者，这两种力量间的平衡与牙弓内牙齿的位置是保持恒定的。这种平衡一旦被任何

图 6 前磨牙复位后的殆面观

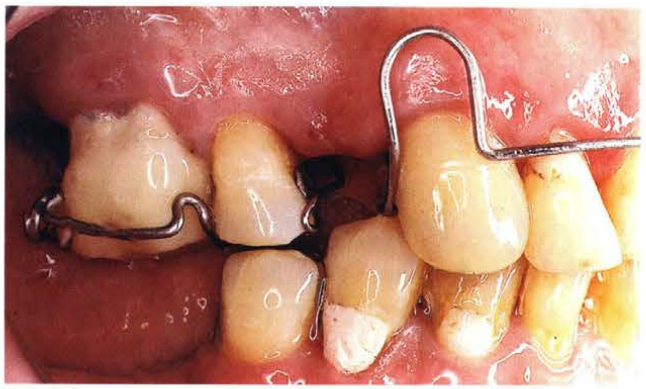

图 7 前磨牙复位后的右侧面观

图 8 最终修复体的殆面观：磨牙殆面为复合树脂，桥的近中在尖牙舌侧放置金属殆支托

图 9 最终金属 - 贴面修复体的侧面观

图 10 最终修复 1 年后的 X 线片表现

变化所打破，例如某种习惯或者牙周疾病引起的牙槽嵴顶和牙槽纤维的破坏，就可能发生病理性的牙齿移位（例如唇侧扇形移位和间隙形成）。而这种现象导致的后果与切除性的牙周手术，如牙冠延长术类似。

从机械学的观点来看，由于抗力中心向根尖方向移位，牙周疾病和/或牙周手术导致的附着丧失改变了牙周支抗的生物机械结构。在这种情况下，咀嚼力或非功能性力的作用可形成继发性殆创伤。另外，殆的因素会影响牙齿移位的方向和速度。

不仅如此，Wilderman 等人利用猴研究模型发现：（1）骨吸收发生在粘骨膜翻瓣术后 2 ~ 3 周；（2）在这期间出现的未钙化的骨样组织，在 6 个月后被一种中间形式的骨组织所取代，而直到术后 18 个月才形成成熟的骨组织；（3）术后形成薄的骨组织处可发生骨嵴顶 0.5mm ~ 1.0mm 的丧失；（4）第 2 个月时，骨样组织中有新的胶原纤维束埋入。

以上的发现提示，在切除性骨手术后的愈合阶段，即使正常的殆力也可能不利于力的平衡，从而影响牙齿在牙弓内的稳定性，引起病理性的牙齿移位。术后最初的 2 个月应认为是控制术后并发症最关键的阶段，因为在此时牙周附着组织仍处于愈合期，尚不足以很好地承受殆力的负担。

考虑到以上这些观点，可以部分解释本文病例中牙齿发生近中移位的原因：未在右上颌第二前磨牙的近中缺隙安装间隙保持器促成了牙齿的移动，即没有采取措施来维持好牙弓内的殆稳定性。虽然过去在文献中报告过牙周病患者病理性移位的患牙，在治疗后牙齿可能自行复位，但本文提到的病例无法自行复位，这是由于两者具有不同的病因。为了获得足够的桥体空间、较好的口腔卫生状况和基牙平行就位，有必要采用正畸治疗使移位的牙齿完全复位。在缺牙区相邻处做了不可逆的降低附着组织的手术，这是引起移位的直接原因，而并非牙周病所造成。因此，为了预防患牙在术后出现任何可能的移位，必须在切除性牙周手术前评价咬合状况。本病例如果在术前及愈合期，在右上颌放置间隙保持器使邻牙保持良好的接触点，肯定能防止患牙的移位。在 11 年的纵向随访中显示，该患者的三单位的固定修复体临床状况良好、组织稳定（图 11）。

图 11 使用 11 年后的最终金属 - 贴面修复体的侧面观

## 结论

牙冠延长术是在修复前常用的一种治疗方法。术中有意地降低了牙周附着组织水平，从而减弱了术区中受累牙的牙周支持的能力。文献中提到了该手术的一些并发症，但牙冠延长术后可能出现意外的牙齿移位未见报道。本文强调了在任何手术前获得殆稳定的重要性，包括：准确的暂时修复体、相应的殆平衡、建立合适的接触点以及必要时固定松动牙。如果计划使缺牙区邻近的牙齿附着水平降低时，在基础治疗阶段完成这一步骤就显得更为重要。

香 港 大 學
THE UNIVERSITY OF HONG KONG

Are You Interested in Postgraduate Education in Dentistry?

The Faculty of Dentistry, The University of Hong Kong offers a wide range of high quality postgraduate programmes (1 to 3 years; Language: English) provided by a devoted team of internationally recognized and experienced teachers.

Please visit our website http://www.FacDentHKU.org for further information and application forms.

欢迎申请攻读香港大学牙医学院各类临床研究生专科学位或文凭课程，详情请查阅该院网址 http://www.FacDentHKU.org