上颌窦底局部处理同期种植体植入的临床报告

Localized Management of Sinus Floor With Simultaneous Implant Placement: A Clinical Report

Giovanni B. Bruschi, Agostino Scipioni, Gaetano Calesini, Ernesto Bruschi

原载 Int J Oral Maxillofac Implants 1998; 13: 219 – 226.（英文）

张宇 译　林野 校

摘要　上颌窦底局部处理(LMSF)实现了上颌窦提升和种植体的同期植入。LMSF是无牙颌牙槽嵴扩充技术(ERE)的进一步应用。它包括部分厚瓣切开，剩余牙槽骨颊侧扩增，上颌窦底折断、提升，同期种植体植入。在1988年4月 – 1993年12月间应用LMSF为303例患者植入499枚种植体。所选择患者无上颌窦病变表现，牙槽骨垂直高度不足、不适于传统技术种植。最小剩余牙槽骨高度5 – 7mm。根据Albrektsson等1986年制定的标准，应用LMSF技术种植的499枚种植体成功率为97.5%。

骨结合牙种植体治疗最初只用于无牙颌患者，但不久即被用于部分牙列缺损患者。无牙颌与部分牙列缺损患者骨结合种植治疗明显不同。无牙颌患者中，仅植入上下颌牙弓前部的种植体可为可摘或固定义齿提供足够支持。而对于部分牙列缺损患者，临床医生常面临前磨牙和磨牙区的解剖变异，上颌窦即为其中之一。牙周病引起局部牙槽骨吸收，造成上颌磨牙缺失。对于上颌窦腔大的患者，要植入适当比例的种植体骨量常显不足。

位于牙弓后区的种植体承受的殆力大小同样值得考虑。磨牙殆面大、多根，此形态为适应其咀嚼功能而特有。如果使用骨结合种植义齿替代磨牙，在合理的治疗设计中，临床医生应考虑使用相对大的种植体的可能性和必要性。

上颌后部牙列缺损患者种植体的成功植入是解决此类缺损修复问题的理想方法，在临床上有明显优点，尤其是对于佩戴可摘局部义齿 Applegate – Applegate – Kennedy 分类 Ⅰ、Ⅱ类的患者。

多种骨扩增方法被用来为上颌后部适当比例的骨结合种植体创建足够的骨支持。上颌窦提升术就是其中之一，它包括了牙槽嵴的局部骨移植。Kahnberg 等报道应用此技术治疗的患者30%在愈合期出现了植骨暴露，骨移植失败。而且，据报道8 – 14%的种植体在负载前即脱落，植入后前5年脱落率达26%。Boyne、James、Brånemark 等报道，如果种植体殆端与牙槽嵴骨有骨结合，则通过细心提升窦粘膜植入的种植体，在种植体根部周围有骨形成。但是，在义齿负载的前5 – 10年，失败率保持在约70%。Tatum 建议使用改良的 Caldwell – Luc 术式并延长愈合期；Misch 建议将上颌窦提升与种植体植入结合于单一手术过程中；Sindet – Pedersen、Enemark 建议使用膜性成骨的骨源作为移植材料。Hirsch&Ericsson 报道了下颌骨移植物的使用。

LMSF 是上述问题可靠的解决方法。在此方法单一的手术过程中，包括了上颌窦底提升，剩余牙槽嵴颊侧扩增，种植体植入。如同牙槽嵴扩充技术(ERE)一样，

译者：北京大学口腔医学院
北京海淀区中关村南大街22号　100081

骨再生与种植体骨结合同期发生。LMSF 技术的基础是上颌窦底皮质骨小心的折断，折断的皮质骨可诱导种植体周骨再生。而且，如前所述，LMSF 包括了根据 ERE 原理的同期水平骨再生。LMSF 和 ERE 通常可在同一手术过程完成，与多阶段手术相比，愈合时间大大减少了。LMSF 允许超过术前骨高及半径的种植体进行骨结合。而且，如 ERE 一样，LMSF 中颊侧骨再生利于获得相对于殆力理想的种植体位置。

方法和材料

在 1988 年 4 月 - 1993 年 12 月间，应用 LMSF 技术为 303 例患者植入了 499 枚种植体（317 枚 IMZ、182 枚 Frialit2; Friatec AG, Mannheim, Germany）。根据平行定位投照根尖片和/或 CT 扫描，最小剩余牙槽嵴高度 5 - 7mm。此研究中所有 499 枚种植体应用 LMSF 方案置于上颌后部，由于此区近上颌窦底，不通过一定形式的骨扩增就不能适于传统种植手术。此研究中所有患者单侧或双侧上后牙缺失（Applegate - Kennedy 分类 Ⅰ、Ⅱ、Ⅲ类）。在签署同意书前患者被告知有高于常规种植失败率的可能性。所有患者每年接受一次根据 Albrektsson 等所制定标准的 X 线检查评估。

术前评价　许多作者提出深牙周袋可能成为种植体感染区的菌库。因此，要在种植术开始前处理牙周感染。同样，术前上颌窦感染、炎症的征兆、症状也要被处理。

手术方法　利多卡因(Astra, Milan. Italy)局部麻醉。术前 1 小时使用非甾体抗炎药(Naprosyn, 1. 5g; Recordati, Milan, Italy)及抗生素(Ciproxin, 1g; Bayer, Milan, Italy)。术后持续 3 - 4 天。

LMSF 的手术操作是从前报道过的 ERE 技术的进一步应用。通过平行定位投照根尖片测量牙槽嵴顶和上颌窦底距离（图 1）。应用改良叠合部分厚瓣暴露种植区。第一切口开始于腭侧粘膜，通过长斜面在骨上结缔组织内经嵴顶向前庭延伸。第二切口开始于斜面颊侧边界向腭侧结缔组织内延续(图 2)。

用 No. 64 Beaver 刀片（Becton Dickinson Acute Care, Franklin Lakes, NJ)在剩余牙槽嵴内垂直切开(图 3)。切口沿牙槽嵴顶走行，经皮质骨、松质骨朝向上颌窦。嵴顶由包括保留有骨膜、血管系统在内的骨上软组织覆盖。将牙槽骨内裂的颊壁（包括了保留有骨上结缔组织、密质骨、松质骨的骨瓣，整体最小厚度 1. 0 - 1. 5mm）小心向颊侧移位，同时骨内裂向 0. 5 - 1. 0mm 厚的窦底加深。嵴顶骨裂分离相当于绕基底骨的小幅旋转。结果在剩余牙槽嵴松质骨内创建了一个新的空间(图 4)。

至此，LMSF 相似于 ERE。它创建了新的水平骨内空间(颊嵴扩增)但未涉及上颌窦底。使用直径 2. 5, 3. 3, 4. 0mm 的系列圆头冲头预备种植床。避免使用外科钻，因为对于所涉及的易损骨质来说，破坏性太大。用外科锤向上颌窦皮质轻轻敲击 2. 5mm 冲头以压缩剩余的 1. 0 - 0. 5mm 厚的骨质。接着换用 3. 3mm、4. 0mm 冲头。所用力量必须与骨阻力相当。逐渐加力直到窦底出现骨折。断骨轻微移位或不移位。非常细致小心地敲击使窦粘膜、皮质骨、皮质骨周组织复合体向窦腔移位(图 5)。这些结构被认为是成骨细胞潜在的源泉。因而在移位时必须保护其完整性。用冲头预备出种植体足够的空间，将 1cm × 1cm 大小的胶原薄膜放置于种植床，压向上颌窦底的腔拱。然后，将种植体轻敲入位(图 6, 7)。除了牙槽嵴高度不足外，大多数患者还同时伴有颊腭向骨量不足（图 8, 9)，需要进行水平扩增为种植体提供空间(图 10, 11)。初期稳定性易于获得。骨板、覆盖其上的软组织保持着弹性，因此可在种植体上收紧，将其固定。使用此技术的螺纹状种植体必须被敲击入位。

最后结果是为种植体创建了新的水平、垂直骨内空间，同时原骨完全保留。如上所述，水平扩增与在 ERE 已被证实成功的前庭皮质骨板的颊侧移位相似。LMSF 的特点是种植床水平扩增与垂直扩增的结合。此特点归功于上颌窦腔，松质骨、皮质骨、骨膜、窦粘膜衬里复合体可在其内移位。

术后处理　Ciproxin(1g/day), Naprosyn(1. 5g/day) 术后持续 3 - 4 天。一周后拆线。原可摘义齿去除前庭部分树脂以适应术后扩增的牙槽嵴外形，患者在开始的 1 - 2 周使用会感到不适。随后，组织面由软衬材料替换，以避免外露种植体区受压。二期手术在种植后 4 月进行。热凝树脂过渡义齿至少应戴 3 - 5 月。所有患者每年接受一次随访和 X 线检查评估（图 12, 13)。

图 1　病例 1,通过术前平行定位投照根尖片测量牙槽嵴顶和上颌窦底距离。治疗计划包括第一磨牙位置植入种植体。4 月后,第三磨牙将被拔除,第二磨牙将直立

图 2　示意图示通过改良叠合部分厚瓣暴露种植区。第一切口开始于腭侧粘膜,长斜面在骨上结缔组织内经嵴顶向前庭延伸。第二切口开始于斜面颊侧边界在腭侧结缔组织内延续



图 3　用 No. 64Beaver 刀片在牙槽嵴内切一骨内裂,几乎深至上颌窦底水平

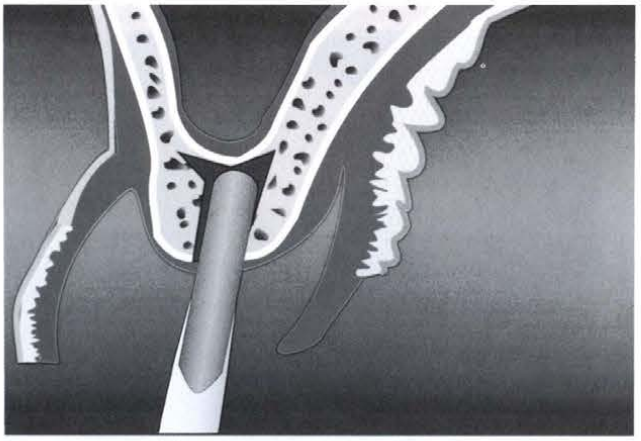

图 4　用 Heidbrink 根挺(Hu - Friedy, Chicago, IL) 扩大骨内裂。轻轻在骨沟内旋转挺尖使骨内裂颊侧骨壁移位以获得初期牙槽嵴水平扩增,同时向 0.5 - 1.0mm 厚的窦底加深

结果

IMZ 种植结果总结于表 1a, 1b, Frialit - 2 种植结果总结于表 2a, 2b。应用 Albrektsson 等人制定的种植体功能性成功标准评估,在这一时期 303 例患者接受的 499 枚种植体,成功率达 97.5%。本报告中种植体功能性负载最短超过 24 个月,最长者至少达 5 年。

讨论

1991 年的种植体失败发生于一例接受了 3 枚种植体的患者。3 枚种植体全部脱落,一枚为 LMSF 方式植入,2 枚为传统方式。足够骨量种植与 LMSF 种植皆失败了,说明可能是潜在的机体因素干预了愈合过程。有趣的是 1992 年失败的 3 枚也发生于同一患者。患者因佩戴卡环固位的上颌可摘局部义齿而难于控制其对下方种植体承受的压力。虽然该病历在本研究中纳入失败,但该病历经修改义齿后,重新植入的 2 枚新种植体,至今则功能行使良好。

图 5 使用直径 2.5, 3.3, 4.0mm 的系列圆头冲头预备种植床。用外科锤轻轻敲击 2.5mm 冲头向上颌窦皮质压缩剩余的 0.5 – 1.0mm 骨质。接着用 3.3, 4.0mm 冲头。逐渐加力直到窦底开始骨折，断骨轻微移位或不移位

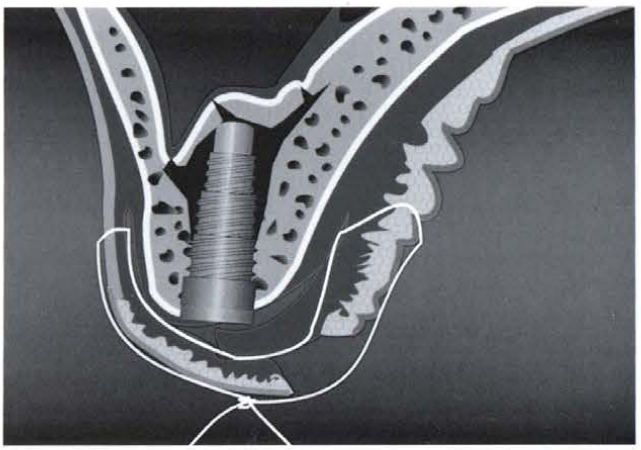

图 6 将原定种植体轻敲入冲头预备的空间。种植体基底部的红色代表胶原薄膜

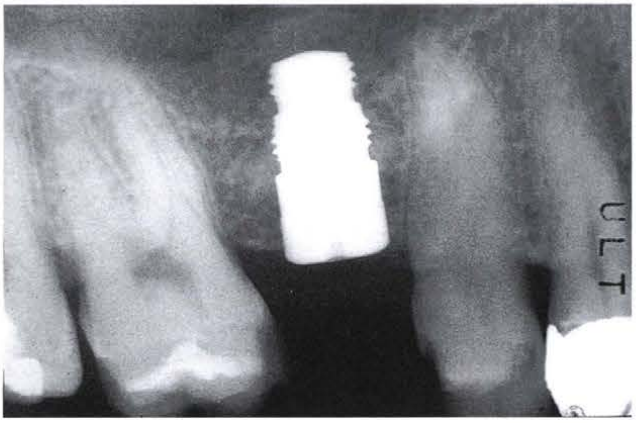

图 7 病例 1，用 LMSF 技术植入 10 × 5.5mmFrialit – 2 种植体的术后即刻平行定位投照根尖片。在种植体上方可见上颌窦底骨折阴影

许多其它技术被建议用来解决上颌后部种植骨量不足的问题。然而，所有这些技术都具侵害性，破坏了正常的解剖结构关系，依赖于上颌窦腔内植入外界物质，有时还包括膜引导愈合（在愈合期可能引起并发症）。正确使用下的 LMSF 只利用自然愈合潜力，过程简单，操作宽容度大。出现的唯一术后并发症为 4 例患者有轻微鼻腔出血，出血在 24 – 48 小时内消失。由于覆盖着保留有结缔组织的上颌皮质骨、松质骨弹性良好，回复紧密，紧贴于种植体表面，种植体轻轻敲入后，初期稳定性良好。成功种植体的 X 线分析显示用此方法增加 3 – 7mm 骨量是可能的。

结论

通过 LMSF 技术有可能在垂直、水平方向同时扩增吸收后的上颌后部牙槽嵴。而且，LMSF 提供了在扩充骨板内可靠的（成功率达 97.5%）种植体骨结合。另外，可选用足够大的种植体取代缺失上后磨牙以承担此区较大的殆力。通过对 302 例患者的 497 枚种植体 7 年的观察证实了 LMSF 的可靠性。而且，当种植体失败时，如一例为种植体周围炎的患者，经多年行使咬合功能后，根周再生骨仍保留着。LMSF 为更大范围的缺失牙患者提供了种植治疗的可能。LMSF 允许相对大的种植体植入常规认为不适种植的位置。它允许在适宜的解剖位置放置适当大的种植体取代上颌多根牙。实际上，牙槽嵴颊侧扩增使种植体移向了更理想的修复位置和更良好的殆关系上。LMSF 使骨结合与骨再生结合于同一过程。

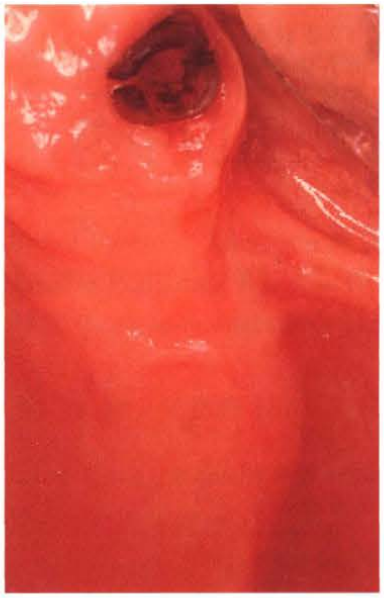

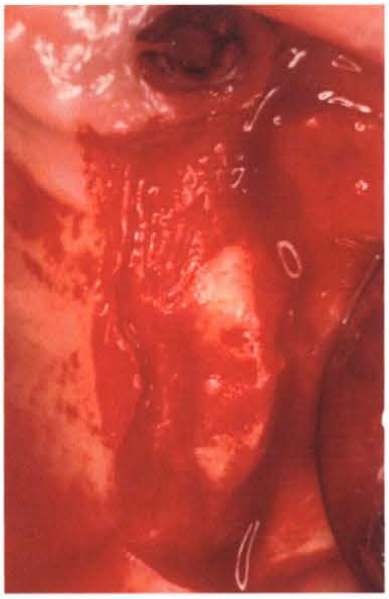

图 8(左) 病例 2，临床照片示术前右上颌缺失牙区牙槽嵴形态

图 9(右) 病例 2，用改良叠合部分厚瓣暴露嵴顶。注意牙槽嵴普遍的颊舌向吸收及尖牙远中的明显凹陷缺损

图 10(左) 病例 2，LMSF 术后即刻种植体植入。种植体撑开的移位骨瓣使牙槽嵴水平扩增，同时矫正了尖牙远中的凹陷缺损

图 11(右) LMSF 种植 10 月后牙槽嵴临床照片。与图 8 对照，牙槽嵴水平扩增量明显可见

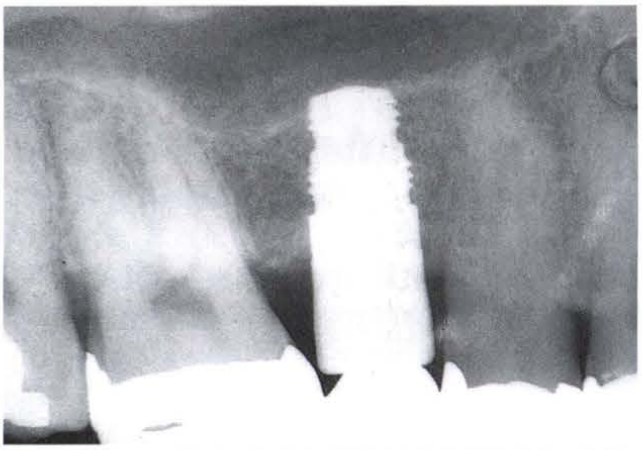

图 12 病例 1，4 月后二期手术时平行定位投照根尖片。种植体上方可见上颌窦底改建的皮质衬里或外形。用第二双尖牙根尖作参照点，与图 1 对照，可见明显改变

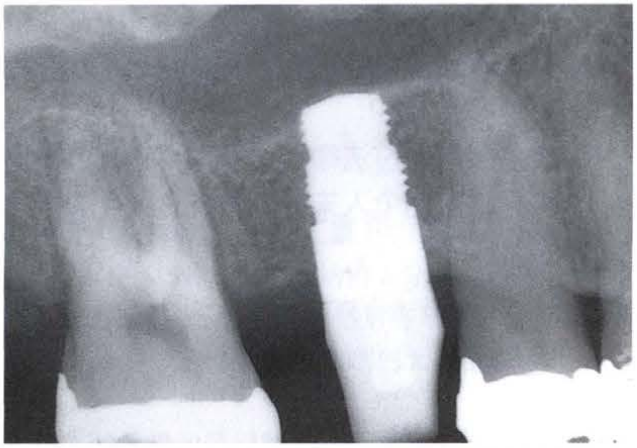

图 13 病例 1，两年后随访 X 线片。每周增加种植体树脂暂时冠远中邻接点强度 50 天后完成第二磨牙直立

表 1a 1988 – 1993 间每年接受 LMSF 技术 IMZ 种植体患者数、失败记录

年	种植体数	患者数	失败种植体数
1988	18	14	0
1989	32	22	0
1990	62	42	0
1991	91	56	1
1992	75	45	3
1993	39	20	2
总数	317	199	6

表 1b 1988 – 1993 年接受 LMSF 技术 IMZ 种植体患者性别年龄分布

性别	百分率	平均年龄
男	69.3	52
女	30.7	48

表 2a 1992 – 1993 间每年接受 LMSF 技术 Frialit – 2 种植体患者数、失败记录

年	种植体数	患者数	失败种植体数
1992	52	32	4
1993	130	72	2
总数	182	104	6

表 2b 1992 – 1993 接受 LMSF 技术 Frialit – 2 种植体患者性别年龄分布

性别	百分率	平均年龄
男	65.3	49
女	34.7	52

声　明

显辉国际展览有限公司(Top Repute Co, Ltd.)在未经我会允许的情况下,在《DENTAL 2001 中国国际口腔科器材及技术展览会》的招展书上私自将中华口腔医学会列为主办单位,并公开向社会散发,造成不良影响。为此,我会郑重声明:

1.《DENTAL 2001 中国国际口腔科器材及技术展览会》不是中华口腔医学会举办的,展览会的一切事情与我会无任何关系。
2. 显辉国际展览有限公司(香港)盗用我会的名义纯属侵权行为,应公开道歉,并承担一切责任。
3. 我会保留通过法律程序解决问题的权利。
4. 任何单位和个人未经我会允许不得使用"中华口腔医学会"的名称,否则,我会将追究其法律责任。

中华口腔医学会
2000 年 11 月