# 牙吸收

Tooth resorption
Rita F. Ne, David E. Witherspoon, james L. Gutmomn
原载 Quintesstnce Int 1999; 30: 9 – 25. (英文)

段清宇 译　高学军 校

**摘要**　牙吸收是牙周膜和/或牙髓受损伤或刺激后的常见后遗症。它与炎症细胞、吸收细胞，以及硬组织结构之间的、复杂的相互作用有关。分裂型细胞是与吸收有关的关键细胞，包括成骨细胞和破牙质细胞。牙吸收的类型分为内吸收和外吸收。 内吸收又分为根管(内)置换性吸收和炎症性内吸收。根据临床和组织学表现，外吸收可分为 4 类：表面外吸收、炎症性根外吸收、置换性吸收和骨粘连。炎症性根外吸收可进一步分为活髓牙颈部吸收和死髓牙颈部吸收(侵入性根颈部吸收)，以及根尖外吸收。吸收的其它变异型包括内外联合吸收和暂时性根尖破坏。

牙本质、牙骨质或骨吸收与某种生理的或病理的过程有关。牙吸收总是由牙周膜和/或牙髓受损伤或刺激引起。它可以产生于创伤性牙脱位，正畸牙移动，以及牙髓或牙周结构的慢性感染。

牙吸收过程与炎症细胞、吸收细胞、以及硬组织结构间复杂的相互作用有关。这种病理学状况常常很难予以预测，诊断和治疗。不过，据报导牙吸收过程与骨的吸收非常相似。骨、牙本质和牙骨质的损伤和受刺激，引起这些组织中的一些化学变化，其结果是多核巨细胞形成，即破骨细胞。在所有硬组织的吸收过程中，破骨细胞是关键的细胞类型。它通过诸如巨噬细胞和单核细胞等细胞参与吸收活动。这些细胞共同组合了一个复杂的相互作用的分子生物学活动，涉及到细胞因子、酶以及影响吸收进程的各种激素。

## 吸收机制中的关键细胞和因子

译者：北京医科大学口腔医学院
北京海淀区白石桥路 38 号 100081

单核细胞和巨噬细胞与破骨细胞一同在骨和牙吸收中扮演了重要角色。在风湿性关节炎、牙周病、根尖肉芽肿、囊肿和转移性骨肿瘤的组织切片中，其吸收表面的附近可见到它们。这些细胞在损伤的发生和愈合中发挥重要作用。

起初，单核细胞通过很多致炎症细胞因子的释放，补充到受损伤或受刺激的部位。随后，它们分化为巨噬细胞，其主要作用是清创。巨噬细胞向骨内迁徒和补充受来自骨和组织破坏产物的巨噬细胞趋化因子作用的调节，并受控于细胞内 3, 5 – 环磷酸腺苷 (cAMP) 和钙水平的增高。虽然巨噬细胞具有与破骨细胞相似的结构，并且象破骨细胞那样，也能变成多核巨细胞，但是巨噬细胞缺乏一种在吸收过程中附着于硬组织基质的皱褶缘，并且在牙面不产生腔隙。

### 破骨细胞

破骨细胞是骨吸收细胞，衍生于单核细胞 – 巨噬细胞谱系的造血细胞。破骨细胞的寿命大约为 2 周，是一

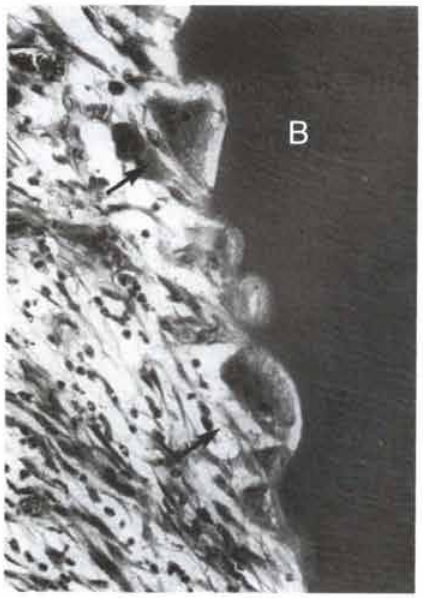


图 1 Howship 凹陷中的破骨细胞(箭头指处)，骨(B)苏木精和伊红染色(×100)

种非常活跃的细胞。它能运动至吸收部位，并伴有大量线粒体的高度空泡状，表明有很高的代谢率。它是一种多核巨细胞(20－30 个核)，由随血流到达吸收部位的单核前体细胞融合而成。这些前体细胞通过与成骨基质细胞间一个复杂的细胞－细胞的相互作用，而增殖分化为破骨细胞。

这些细胞以其特殊的膜结构、亮区以及皱褶缘而具特征。其亮区的大小显示细胞的吸收活动，并且在吸收过程中与皱褶缘共同协作。在称作 HowShip 陷窝的牙骨质，牙本质和骨的细小陷窝，点隙或不规则沟中，均可发现破骨细胞(图 1)。

**吸收机制** 破骨细胞对硬组织的独特结构安排，允许细胞在发生吸收的骨与其皱褶缘之间建立一个微环境。吸收过程本身可呈双峰型，涉及羟基磷灰石的无机晶体结构和胶原，主要是 I 型有机结构的降解。活化的破骨细胞在其微环境中产生一种酸性 pH(3.0－4.5)。在 pH5.0 或以下时，羟基磷灰石的溶解显著增大，可发生硬组织吸收。这种酸环境主要通过皱褶缘中一种具有高活性的极化质子泵的作用而形成。

破骨细胞的特异性碳酸脱水酶Ⅱ(CAⅡ)在形成一种低破骨性酸性 pH 中发挥了重要作用。CAⅡ催化细胞内 $CO_2$ 转化为 $H_2CO_3$，提供了一个快速获得 $H^+$ 的来源，以泵入低破骨细胞区。这种酶对吸收过程的重要性在骨质疏松症，一种以不能进行骨吸收为特征的疾病，及先天性 CAⅡ缺乏中显得尤其的重要。

有机基质的降解依赖 3 组蛋白酶：在中性或稍低于中性 pH(7.4) 条件下作用的胶原酶和金属蛋白酶(MMP)，以及在酸性 pH 条件下作用的半胱氨酸蛋白酶族。半胱氨酸蛋白酶作用可能与皱褶缘有密切关系，此处 pH 更偏酸性。而胶原酶可能在吸收的骨面活动。由于溶解的骨盐具有缓冲能力而使该处 pH 更接近中性。半胱氨酸蛋白酶由破骨细胞直接分泌经皱褶缘进入亮区。胶原酶的来源尚不清楚，可能有两个来源：即破骨细胞本身或周围的成骨细胞。现有的证据提示，它可能是两者共同协作，由破骨细胞产生 MMP 9 的特殊分泌。

**全身调节因素** 破骨功能的全身调节因素主要包括甲状旁腺激素 (PTH)，1，25－二羟维生素 $D_3$〔1，25 $(OH)_2D_3$〕和降钙素(CT)。PTH 循环浓度的增加通过增加细胞数量和单个破骨细胞间活动率以促进骨吸收。PTH 的作用可能是多种的：①动用一种受体介导的 cAMP 依赖途径以增加中性蛋白酶的产生，并降低蛋白酶抑制物基质沉积，刺激成骨细胞；②直接作用于破骨细胞，通过 cAMP 介导的酶的磷酸化作用，增加 CAⅡ活性；③促进骨髓细胞的融合，导致破骨细胞表型的多核巨细胞形成。

1，25$(OH)_2D_3$ 的主要作用是在未增加破骨细胞数量的条件下，增强始终存在的破骨细胞的吸收活性。不过，其作用的确切机制仍不清楚。

CT 通过抑制细胞浆的能动性并产生细胞凝缩以抑制吸收。这种作用在低 CT 浓度条件下产生，并且高度敏感，且持久。它受一种只对破骨细胞的特殊受体调节。CT 对吸收牙齿结构的细胞也有抑制作用。

**局部调节因素** 破骨细胞受调节机制控制。成骨细胞介导的细胞骨营养激素和局部介质作用于这些细胞，大大增强了调节机制。破骨细胞上白细胞抗原的出现，有利于诱导破骨细胞和来源于产生周围血细胞的多潜能干细胞的前体细胞的衍化。

一些局部因素是破骨细胞形成、调节和活化的关键，包括巨噬细胞克隆刺激因子(M－CSF)、白细胞介素1(IL－1)、白细胞介素6(IL－6)、白细胞介素11(IL－11)和肿瘤坏死因子α(TNFα)。通常，单独检测时，这些细胞因子刺激破骨细胞的产生。不过，在大多数情况下，它们需在成骨细胞、破骨细胞祖代和已形成并激活的破骨细胞间进行细胞－细胞的识别。由于细菌、组织破坏产物和细胞因子本身的刺激，结果它们由炎症细胞（巨噬细胞和多形核白细胞）和成骨细胞分泌出来。

巨噬细胞克隆刺激因子可能是最重要的可溶性因子，它似乎不仅对破骨细胞祖代的增殖，而且对随后分化为成熟破骨细胞和其存活者均是必需的。

IL－6作用于成骨细胞的基质细胞，以诱导具有认别破骨细胞祖代，并调理它们分化为成熟破骨细胞的破骨细胞分化因子。研究发现IL－6在人骨髓细胞培养中诱导了破骨细胞样细胞的形成，并在活体中刺激破骨细胞骨吸收。在一些代谢性骨疾患中血清IL－6水平升高。

IL－1是被证实的最重要的骨重吸收细胞因子之一，在破骨细胞的形成、分化和间接地经成骨细胞活化的所有阶段都发挥其作用。它通过刺激前列腺素$E_2$($PGE_2$)的产生和释放，以及直接作用于破骨细胞而增加局部吸收。不过，它的作用似乎在于强化IL－6的存在。

TNF－α对硬组织的主要作用是激活破骨细胞的活性，与IL－1、$PGE_2$和IL－6相似。并且IL－6有介导TNF－α的作用。

花生四烯酸代谢物，特别是前列腺素，与具有明显骨吸收的疾病，诸如牙周病和根尖病，恶性高血钙症(hypercalcemia of malignancy)，风湿性关节炎有关。由慢性炎症细胞局部释放$PGE_2$，通过加强破骨细胞祖代的融合和增加存在于矿化组织附近的重吸收活动，刺激破骨细胞形成。

细菌在很多破坏性骨疾患中起着重要作用。同样，在牙吸收过程中细菌也是必要的。细菌诱导的吸收机制有两种可能存在：①细菌产生破坏骨基质成份的酸和蛋白酶；②细菌刺激有助于破骨细胞活性的溶骨因子产生。牙吸收的主要机制可能是由于内毒素(脂多糖)的作用，诱导溶骨因子产生。这些物质表现于革兰氏阴性菌组外表面。脂多糖刺激了大量的分子生物学活动，包括溶酶体酶的释放、巨噬细胞的胶原酶释放，以及成骨细胞的溶骨因子IL－1、IL－6、M－CSF和$PGE_2$的分泌。这些活动共同导致破骨细胞增殖而增强了骨吸收。

### 破牙质细胞

虽然尚不清楚破骨细胞和牙吸收细胞（破牙本质细胞，破牙质细胞以及破牙骨质细胞）是否是相同的细胞，但确实存在很多相似性。破牙质细胞比较小，有皱褶缘，含有的核与破骨细胞相似，但亮区小或没有。两种细胞都具有相似的酶特性和强烈的耐酒石酸的酸性磷酸酶活性。它们的吸收型也似乎是相同的、参与牙吸收的、单核的破牙质细胞（4%破牙质细胞）。不过，在牙本质上形成陷凹的大多数破牙质细胞(94%)是多核的，具有10个或10个以下胞核。少核破牙质细胞(胞核少于5个的细胞)，其单位胞核对牙本质的吸收较多胞核细胞者多。

### 牙吸收的类型

牙吸收根据其部位、性质和方式分类，一般分为内吸收和外吸收。偶尔，可在同一牙上发生内外联合吸收。

### 内吸收

恒牙内吸收较少。在脱位性损伤中作为一种后遗症，大约有2%的复诊病人发生。不过，在非创伤牙中也有报告，特征是无症状性的，通常在常规X线片检查时被发现，而经常误诊为外吸收。内吸收分为两型：根管置换性吸收和炎症性内吸收(图2)。

#### 根管置换性吸收(组织化生性吸收)

**病因学** 此病进程可能是一种牙髓组织受低度激惹，诸如慢性不可逆性牙髓炎或部分坏死后所致。通常局限于根管系统的一个小区域。根管置换性吸收涉及牙本质吸收，以及随后类似于骨或牙骨质、但没有牙本质的硬组织沉积。这种吸收类型发生在慢性炎症过程，及成牙质细胞层和前期牙本质缺乏或可能因创伤




图 2 炎症性内吸收和置换性内吸收：①坏死牙髓；②生活牙髓；③生活牙髓；④炎症性内吸收；⑤置换性内吸收

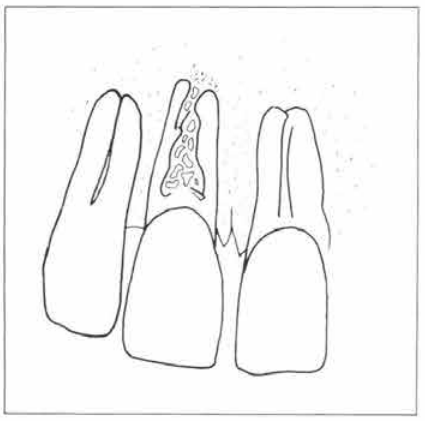

图 3a、b 根尖部伴有外吸收的置换性根内吸收：X 线片表现(左)，线描图(右)

或牙齿受过热刺激损坏的区域。

**临床表现** 这种现象的典型特点是无症状，并且患牙牙髓对热、电测试可以在正常范围内。如果病变穿通根或冠，可能出现疼痛。

**X 线片显示** 置换性内吸收表现为根管间隙膨大，正常管隙不连续性。这种间隙则被一些阻射材料充盈，部分管腔消失(图 3, 4)。

**组织学观察** 由于骨或骨样牙本质在牙本质丧失处不断形成，牙髓间隙逐渐膨大。正常的牙髓组织被一种网状型硬组织取代。

**变异** 隧道性内吸收通常由脱位性损伤引起，贴近根管，在根折的冠状断片上可以发现吸收的痕迹。吸收过程可被抑制，也可发生整个髓腔消失。

**治疗** 一旦内吸收的诊断确立，则须进行非外科性根管治疗。去除牙髓和含有破骨细胞的肉芽组织是阻止吸收过程的关键。

**炎症性内吸收**

**病因学** 此型吸收在吸收腔隙中没有硬组织沉积，牙根组织进行性丧失，常常由牙髓的慢性炎症引起。炎症吸收过程依赖于生活牙髓和坏死组织间的相互作用。当细菌及其成份通过因机械性损伤而暴露的牙本质小管进入根管，对牙髓组织产生慢性刺激。内吸收可发生于根管系统的所有区域。根内吸收区通常看起来较表浅。偶尔，根充过的牙其副根管与牙周组织相连通处存有细菌，通过其软组织可以增殖进入根管，并吸收污染的牙本质。

**临床表现** 如同根管置换性吸收，炎症性内吸收一般无症状，通常在常规 X 线片上被证实。只有牙髓部分保持活力时，吸收进程才活跃，因而牙髓测试可以是阳性的。不过，通常为冠髓坏死而根髓是生活的，因此测试无反应。当冠或根发生穿通，可以出现疼痛。如果吸收发生在牙冠，由于在冠部釉质下掘蚀的牙髓肉芽组织中含有大量毛细血管而使牙呈粉红或红色。

炎症性内吸收可以是暂时性的或进展性的。暂时型吸收经常发生在有创伤的牙或经受过正畸或牙周治疗的牙。如果是进展的炎症性内吸收，则牙本质小管必然开放于一部分组织坏死并被感染的根管区。微生物则可进入小管并达到生活牙髓组织的根管区域。吸收

区域和根尖根管含有生活组织是继续吸收的必要条件。

**X 线片显示** 炎症性内吸收表现为一个界限清楚的与根管壁连续的卵圆形膨大的透射区，通常在牙冠或牙根部。唇或舌侧局限性根表面外吸收可有相似的表现。因此，当有疑问时，建议从近中或远中角度加拍 X 线片，以确定病变部位(图 5, 6)。

**组织学观察** 正常的牙髓组织存在。它转变成为含有巨细胞的肉芽组织，并可吸收根管内前期牙本质。通常在吸收组织冠方常可见含有细菌的坏死带。

**治疗** 建议用非外科根管治疗，除非吸收腔穴在根尖孔附近，并怀疑与牙髓血管再形成有关。炎症性内吸收如不治疗，可导致病变最终经冠或根穿通处扩大到牙周膜。在这种情况下，可行牙周手术，诸如冠延长或根显露，以利于修复治疗。

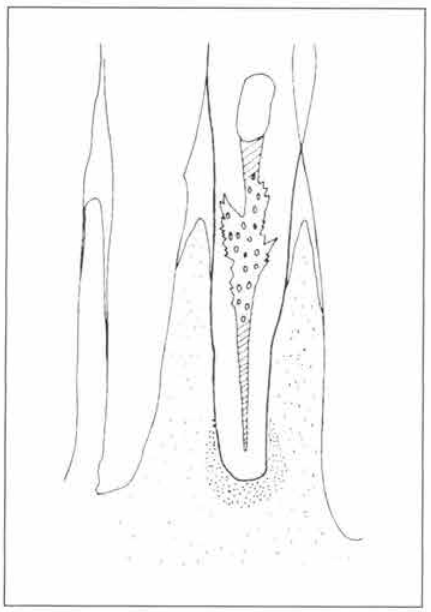

图 4a、b 置换性根内吸收(组织化生性吸收): X 线片表现 (左), 线描图(右)

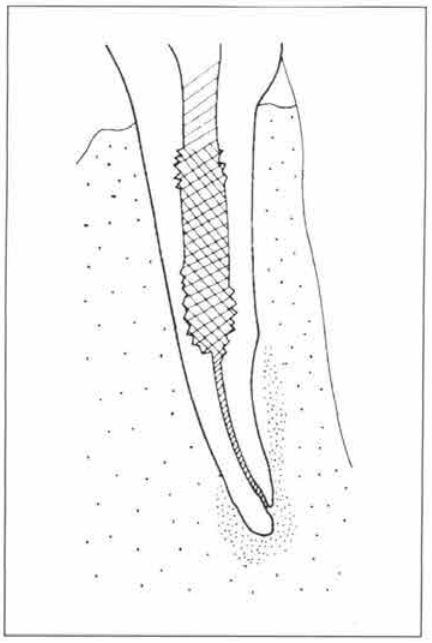

图 5a、b 炎症性内吸收: X 线片表现 (左), 线描图(右)

## 牙外吸收

根据临床和组织学表现，牙外吸收可分为 4 类：表面外吸收、炎症性根外吸收、骨粘连以及置换性吸收(图 7,8)。除此之外常依其吸收的部位进行描述：牙颈、牙体或根尖。一般来讲，通过 X 线表现，外吸收可以与内吸收区分，其吸收的透射区与根管系统重叠。

**表面外吸收** 表面外吸收是根面自发性破坏和修复的一种暂时现象。它可发生于所有牙齿，程度各异，可能是一种正常的生理性反应。它是根外吸收中破坏最小的类型，并且是一种自限过程，因此不需治疗。

**病因学** 表面外吸收是一种由于生理功能引起的、对牙周膜或根面牙骨质局部的、间接的物理性损伤。在创伤情况下，由于根面和牙槽骨本身的机械性接触可诱发吸收。

**临床表现** 龈上部位无明显表面外吸收征候。

**X 线片显示** 表面外吸收由于其范围很小，通常在 X 线片上看不到。当 X 线片能看到时，表现为根面有正常骨硬板和牙周间隙的小凹陷。这些凹陷可在根的侧面或根尖上发现，致使根显得较短。

**组织学观察** 表面外吸收在牙骨质和最外层牙本质中可见小的浅表的凹陷，同时有新的牙骨质修复。在邻近的牙周膜中一般没有明显的炎症反应。但它同时可发生在牙周膜局限性坏死的区域和成牙骨质细胞损坏的部位。

**治疗** 不需治疗。

**炎症性根外吸收**(EIRR) 这是根外吸收最常见的类型。一种穿透牙本质的碗状吸收缺损是其最典型的表现。

**病因学** 炎症性根外吸收有数种病因，但大多为创伤对牙周组织的损伤或刺激，牙周感染或正畸治疗引发的一种牙周膜内的炎性反应而导致吸收。炎症性根外吸收可发生于根的任何部位。

EIRR 最常见的病因是创伤，尤其是在损伤导致牙髓坏死和损坏牙根面引起牙本质小管暴露的情况下，可造成内部与根面交通，使来自于根管系统内的细菌、细菌产物和组织破坏产物刺激邻近的牙周组织而引发根的侵袭性进展性炎症吸收。

压力也可能是炎症性吸收的原因之一，其证据包括正畸牙移动、牙齿萌出、骨的病损、肿瘤、囊肿、牙阻生以及咬合创伤产生的挤压吸收。在这些情况中，当从根面去除压力源后，吸收趋向停止(图 9a、b)。

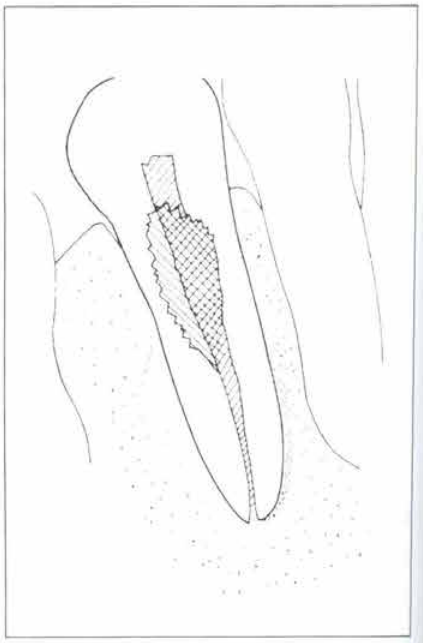

图 6a、b 炎症性内吸收：X 线片表现(左)，线描图(右)

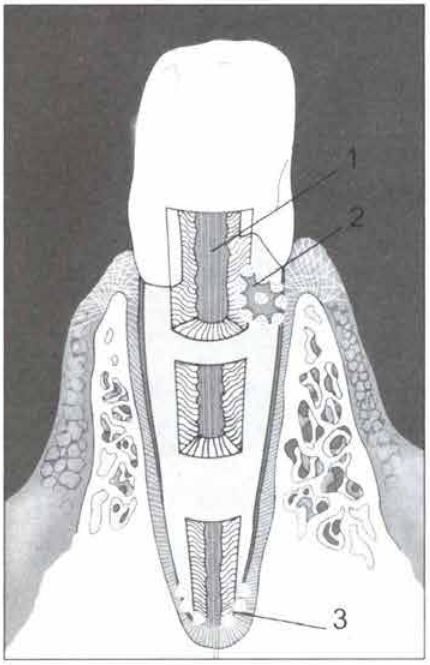


**图 7** 活髓牙的颈和根尖区炎症性外吸收。
①生活牙髓；②颈区的炎症性外吸收；③根尖区的炎症性外吸收

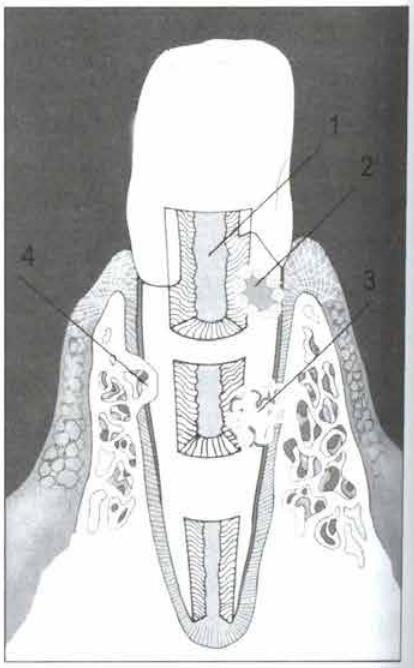


**图 8** 牙髓坏死时伴有置换性外吸收和骨粘连的颈区炎症性根外吸收。
①坏死的牙髓；②颈区的炎症性根外吸收；③置换性根外吸收；④骨粘连

1. 牙颈部 上皮性颈部附着和仅低于附着的根面区域受损伤后，可发生 EIRR(侵入性颈外吸收)。破骨细

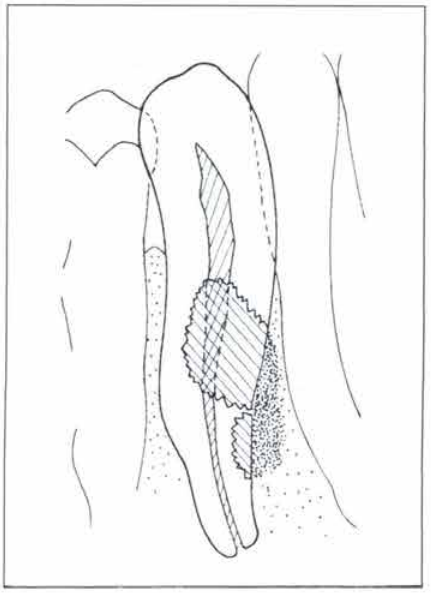

图 9a、b　炎症性根外吸收：X 线片表现(左)，线描图(右)

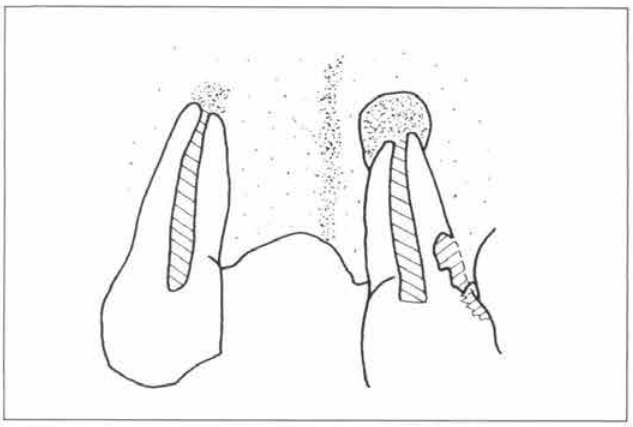

图 10a、b　根颈部和根尖部的炎症性根外吸收，与创伤有关。X 线片表现(左)，线描图(上)

胞则在损坏区克隆并开始吸收。如不加治疗，吸收将最终穿通根管。损伤可分为物理性损伤和化学性损伤。未作过牙髓治疗和作过牙髓治疗的牙均可发生物理性损伤，包括所有类型的牙齿创伤、外科手术、正畸治疗、磨牙症、以及牙周根面平整和洁治。化学损伤可由根管系统内应用的制剂，如内漂白溶剂引起。当30%的过氧化氢用于内漂白时，过氧化氢漂白剂透过颈部牙本质小管可刺激牙龈或牙周组织(图 10a、b)。

2. 根尖部　EIRR 在此处可有 3 种变异：①创伤性损伤，特别是嵌入性牙脱位(图 10a、b)；②根周炎(图 2，11，12)；③活髓牙的正畸治疗（根尖外吸收）(图 13，14)。通常，所有有根周炎的牙都在根尖区呈现一定程度的 EIRR。局限在根尖区剧烈的进展性的炎症所产生的压力，可以克服牙骨质的耐受而引起吸收。在创伤性损伤中，特别是嵌入性牙脱位，来自感染根管的微生物刺激可引起根尖孔处炎症性根外吸收。正畸治疗期间根外吸收的特殊原因尚不清楚，但过度的力，明显的内陷或倾斜特性，常常与其相关。

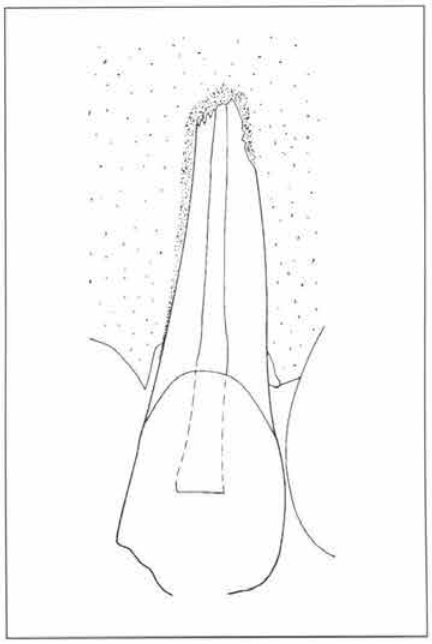

**图 11a、b** 根尖的炎症性根外吸收：与根周炎有关，注意增宽的牙周膜和邻近的骨硬板和牙齿结构的丧失。X 线片表现(左)，线描图(右)

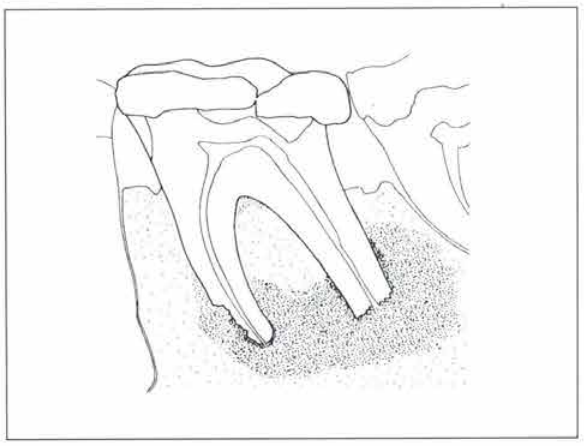

**图 12a－c** 根尖炎症性根外吸收：与根周炎有关，注意增宽的牙周膜、邻近的骨硬板和牙齿结构的丧失

**图 12a(左上)** X 线片表现

**图 12b(右上)** 线描图

**图 12c(左)** 拔出牙的照片显示

**临床表现** EIRR 是一种无症状的主要的吸收性病其损，其进展快，经常发生于发育未成熟的牙，因其牙本质小管粗大而牙本质壁较薄。最常见部位是牙颈侧。吸收向内和侧面进展，而留置根管完整。吸收可在损伤后 2－12 周开始，进展很快，特别是 6－10 岁患者的牙再植后。

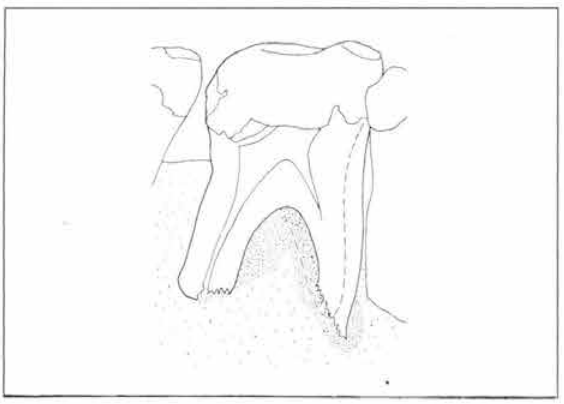

图 13a、b　根尖的炎症性根外吸收：与正畸治疗有关。X 线片表现(左)，线描图(右)

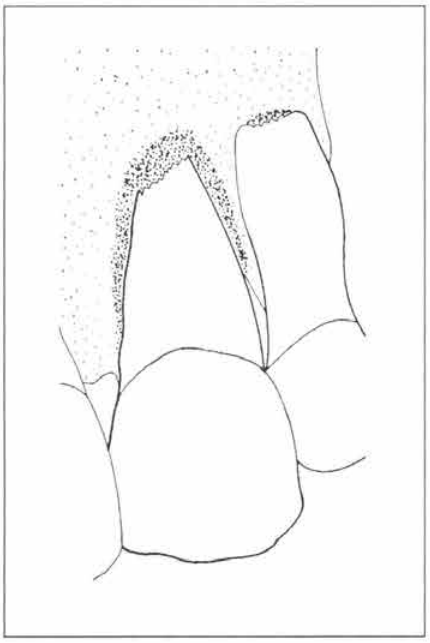

图 14a、b　根尖的炎症性根外吸收，与正畸治疗有关。X 线片表现(左)，线描图(右)

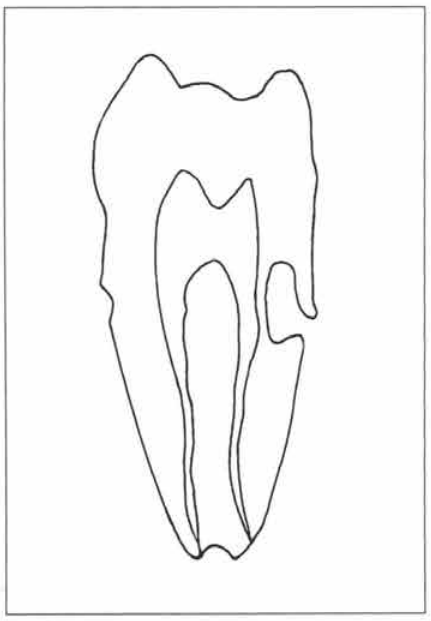

图 15a、b　炎症性根外吸收(潜掘性的)：X 线片表现(左)，线描图(右)

EIRR 的进程可以是暂时的,或是进展性的。暂时型常常发生于外伤、正畸和牙周治疗的牙。吸收细胞需要持续的刺激以维持吸收进程。然而，吸收细胞对裸露的牙本质或牙骨质面的刺激，可能维持的时间不多于 2－3 周,因而暂时型吸收可自行停止。

进展型 EIRR 发生于炎症来源未去除时，吸收过程呈进行性发展。最终导致牙齿动度增加。当冠侧吸收在颈部水平进一步向内推进、牙冠被潜行掘蚀，肉芽组织长入吸收缺损部，而使牙冠粉红色变。

**X 线片显示**　伴随 EIRR,牙周膜间隙增宽,邻近的骨硬板和牙齿结构丧失（图 10，11，13），而导致外形不整,近、远中边缘界定不清; 也可以是一种逐渐向根管间隙增大的透射相。牙的颈侧外吸收，X 线片表现为颈区的一个单独的吸收凹陷，局限于牙槽嵴以上部分,而不累及牙根的嵴下部分。如果 EIRR 发生在根尖部，在邻近根吸收区处表现为一个连续的进展性透射区(图 10－13)。

**组织学观察**　EIRR 表现为突入牙骨质和牙本质的弧型吸收区，伴有邻近牙周组织炎症，根管牙髓感染和坏死存在。在牙周组织中可见含有淋巴细胞、浆细胞和多形核白细胞的肉芽组织。在邻近根吸收面有很多偶尔含有破骨细胞的 Howship 凹陷。

**变异**　在潜掘性 EIRR 中，根外表面上有小的开口，在根体部有吸收性腔穴。腔穴内含有具有活性的破骨细胞和炎症细胞的肉芽组织(图 15a、b)。它发生在损伤引发 EIRR 数年后，通常是局限在釉牙骨质界。

**治疗**　EIRR 的治疗依据其病因学。

1. 正畸治疗导致的吸收: 当正畸治疗是吸收过程的唯一病因时,去除正畸压力将停止其吸收。
2. 活髓患牙治疗不会引起牙髓损伤，则应记录治疗前牙髓的热、电测试结果,并修补缺损 。
3. 活髓患牙治疗可能损伤牙髓，则作非外科根管治疗、并修补外吸收缺损。
4. 死髓患牙:行非外科根管治疗并修补吸收缺损。
5. 牙髓坏死和牙周损伤导致的吸收，行非外科根管治疗,必要时修补外吸收缺损。

吸收治疗期间发生牙髓坏死或牙髓受到不可逆性的损伤，建议用临时性药剂氢氧化钙进行非外科根管治疗。在这些情况下，牙髓和牙周治疗对于消除引起吸收的细菌和炎症是必要的。并且,所有 EIRR 牙都应进行正规标准的 X 线片分析。

**治疗后并发症**　EIRR 治疗后的主要问题是复发率高。这可能是由邻近的牙周膜中化生的吸收性细胞引起。其它治疗后并发症包括严重的牙颈部吸收，及在凿掘和修复缺损期间粘骨膜瓣翻折引起的牙周缺损和颈部根折; 或者可发生骨粘连以阻止炎症性吸收。

**骨粘连**

**病因学**　骨粘连主要与脱位性牙损伤，特别是撕脱伤有关。广泛的牙周膜坏死，并伴有根面裸露区有骨形成。骨粘连是 EIRR 后牙和骨之间无结缔组织介入的一种结合。研究已表明，牙再植前机械地去除全部或部分牙周膜，均一致地引起牙槽的骨粘连。

骨粘连可以是进展性的，或暂时性的。根面损坏大于 20% 时发生进展性骨粘连的可能性明显增加。在再植牙中，牙周膜物理的和生物化学的改变可以影响祖代细胞的表型表达，则可以解释骨粘连和置换性吸收的发生。

骨粘连并非一种疾病过程。它是由于骨重建中涉及的细胞不能区分根的牙骨质、牙本质和骨而发生的“错误”。牙根因此会并入正常的牙槽骨重建过程,而它自己逐渐被骨取代，其进展与根面的初始损坏和患者的年龄直接相关。年轻个体中的骨粘连进展快。

**临床表现**　一旦发生骨粘连,患牙动度即消失。因此牙齿叩诊是一个重要的诊断方法。牙骨粘连时，叩诊呈高音调或金属音，与邻近未受损伤的牙引发出的音调非常不同。有些病例，叩诊音的改变可以早于 X 线相表现而出现。

不过，一些病例的骨粘连是暂时的，并可在损伤一年内消失。牙齿转为正常叩诊音。研究表明,当 10% 以上根面发生骨粘连，可出现牙齿动度丧失。骨粘连通常可在牙再植后 4－6 周得以诊断。当 20% 根面骨粘连时，可产生高音调叩诊声。其它可能出现的临床征候包括患牙低于咬合面，年轻患者的牙槽嵴发育不全，缺乏正常的近中移动。

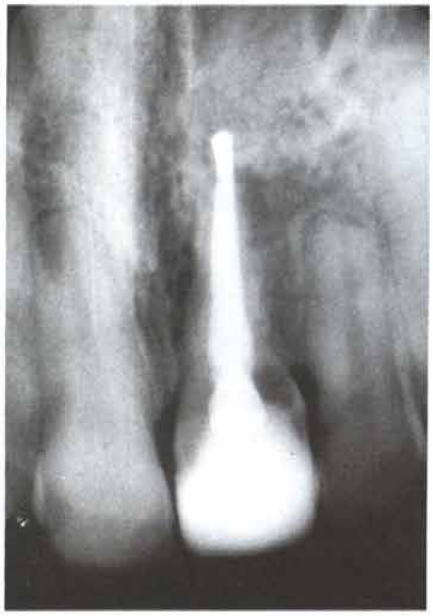

图 16a、b　根颈部伴有炎症性根外吸收的置换性外吸收或骨粘连。X 线片表现(左)，线描图 (下)

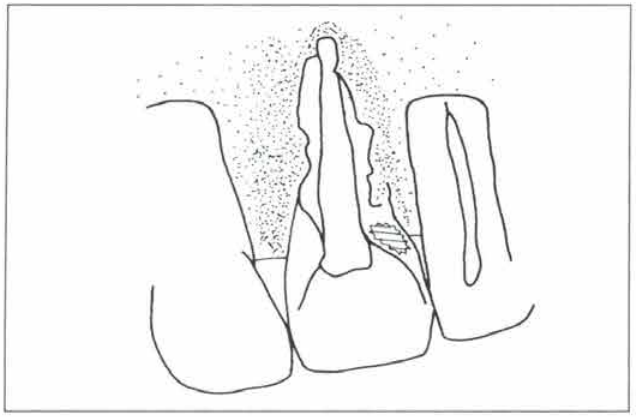

图 17a、b　根颈部伴有炎症性根外吸收的置换性外吸收或骨粘连。X 线片表现(左)，线图描绘 (下)

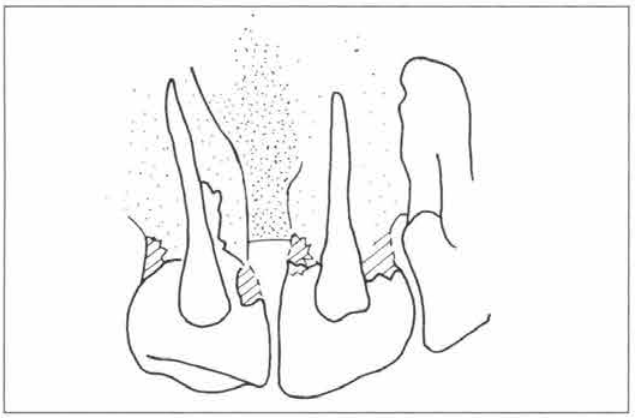

**X 线片显示**　在 X 线片上，由于结构和骨髓间隙重叠，难以确定骨粘连。不过，常见牙周间隙完全消失和参差不齐的根面形态(图 16，17)。

**组织学观察**　由于牙根组织被骨持续性地取代，导致骨与根间没有结缔组织介入而结合。发生骨粘连是由于再植牙的外表面成骨细胞和破骨细胞增殖，并与邻近骨髓的骨内生间隙相连续。牙槽骨的骨内生间隙贮有可移行到牙周膜成为成骨细胞或成牙骨质细胞的祖代细胞。

**治疗**　目前骨粘连无治疗方法，随骨粘连进展，最终导致牙冠在龈嵴处折断，形成骨对牙根的完全取代。

**潜在的并发症**　年轻患者的骨粘连可影响骨的正常生长发育，而引发诸如错𬌗畸形或对颌牙过分萌出等问题。选择拔除骨粘连的切牙时，须谨慎，因为这样可明显减少牙槽骨高度，而且难以修复。

**置换性外吸收**

**病因学**　置换性吸收的主要病因是脱位性损伤。牙逐

渐被吸收并被骨置换，因而这是一个连续的过程。它不同于骨粘连，因为在骨与牙之间存在介入的炎症性结缔组织。在牙齿脱位时，牙周膜大范围的丧失或损坏。愈合过程从牙槽窝的牙槽侧产生，引发牙与牙槽骨的结合。

**临床表现** 置换性吸收的临床结果与骨粘连者相似，无临床症状，最明显的特征是与邻近牙相比，叩诊为高音调反映。

**X 线片显示** 伴随根吸收的进展和骨取代可发现牙周膜间隙消失，缺损边缘不整(图 16, 17)。

**组织学观察** 牙根组织被骨所取代。虽然有结缔组织界面存在，根和骨并没有真正的结合。结缔组织界面常可见炎症细胞和破骨细胞。牙和骨的吸收区有新骨长入。

**治疗** 尽管有些治疗尝试，诸如根管内置入氢氧化钙，但这种吸收类型常常进展到根几乎完全或完全丧失为止，最后不得不拔除患牙。



图 18a、b 初期检查时的暂时性根尖破坏，敏感性测验结果在正常范围之内。X 线片表现(左)，线描图(右)

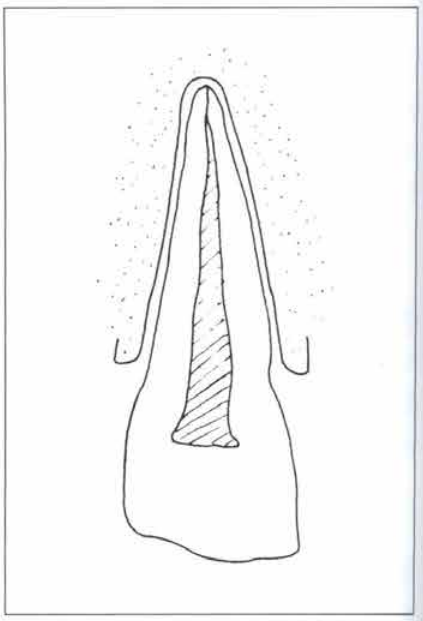

图 19a、b 一年后复查时的暂时性根尖破坏，敏感性测试结果在正常范围之内 。X 线片表现(左)，线图描绘(右)

**暂时性根尖破坏**(TAB)

TAB 是一种在 X 线片上显示有牙根尖吸收的暂时现象。这种吸收常见于成年人的牙的创伤性损害，并与牙髓和/或牙周组织的修复过程相关。这个过程总是跟随着表面的吸收和/或根尖闭锁。受损根尖组织在创伤后一年出现修复，而恢复至正常。

**病因学** 破坏过程与损伤的类型和根发育的阶段相关，其病因是由于牙髓受到中度损伤，诸如成年牙的不完全脱位、挤出、侧向脱位或中度的牙周膜和牙髓的联合损伤引起。轻度损伤很少引发此类病变，重度损伤则不引发。TAB 的其它可能病因是感染、正畸治疗、牙周组织的咬合损害。

**临床表现** 牙髓测试反应经常在正常极限内。临床上的某些病例牙齿可有颜色改变和/或牙髓电测试异

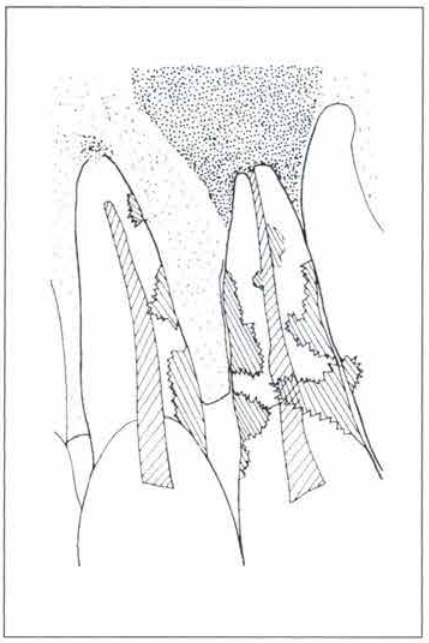

图20a、b　内外联合吸收：X线片表现(左)，线描图(右)

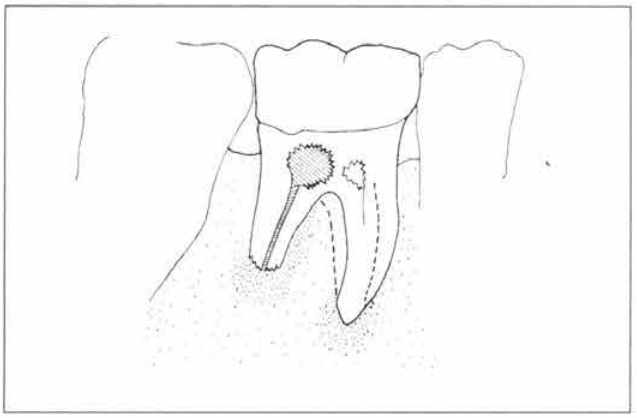

图21a、b　内外联合吸收：X线片表现(左)，线描图(右)

常。不过，随着修复之后，临床和X线片表现可恢复至正常(图18，19)。

**X线片显示**　暂时性根尖破坏只在根完全形成，根尖闭合或半闭合的牙中出现。根尖牙周膜间隙的范围有暂时的局限性改变，从2倍于正常宽度到半圆形透射区(图18a、b)。也可见由于表面吸收根尖变圆钝。在TAB中或TAB后，髓腔可消失。

**组织学观察**　无人或动物的相关研究。

**治疗**　不需治疗

**内外联合吸收**

在同一牙上可同时发生内吸收和外吸收。可能是在进展的不同阶段的探测，并且可表现为分别的或联合缺损。当吸收从外向内和从内向外进展时，则缺损最终相交通(图16，17，20，21)。