译文

外科辅助上颌快速腭开展——计算机辅助术前术后评价

Computer-assisted Pre-and Postoperative Evaluation of Surgically Assisted Rapid Maxillary Expansion

C. Kober, S.Kannenberg, B.Frank, G. Al-Hakim, A. Parvin, C.Landes, R.Sader

原载 Int J Comput Dent, 2011, 14(3): 233-241.（英文）

曾婧婧 译 高雪梅 审

摘 要

目的：使用计算机辅助的方法来评价外科辅助上颌快速腭开展（SARME）术后的各种变化，如骨块位置变化、切开骨缝处新骨沉积、骨密度方面的区别。**材料和方法**：研究包括 29 位患者（18 位男性，11 位女性），平均年龄 29 岁（16 ～ 44 岁），每位患者都施行包含 Le Fort Ⅰ型截骨的外科辅助上颌快速腭开展，在术前和术后 6 ～ 8 周都拍摄高分辨率 CT。在术前术后 CT 数据配准后，我们构建了三维模型并进行重合。切开骨缝中的新骨沉积能通过专为该研究设计的可视化程序观察。骨密度的分析则是先将模型分为不同的解剖区域，定性比较是通过一种特殊转换功能——直接体绘制程序完成，定量比较是通过各区域术前术后绘制的条形图完成。**结果**：通过计算机辅助分析证实，所有患者都实现了上颌骨的扩宽。4 位患者显示术后发生了明显的上颌不对称。在切开骨缝中新骨沿着骨缝不规则沉积，但通常左右是对称的。切开的骨缝越对称，新骨生成也越对称。除 2 个病例外，其余病例的术后定性定量分析均显示 Hounsfield 值明显下降，前庭骨尤甚。**结论**：切开骨缝中新骨生成上的区别表明了不同的手术方法和扩弓器的种类对结果有影响。我们的结果显示 SARME 会导致骨密度下降，以前庭骨尤甚。计算机辅助分析是一种获取信息的方法。

关键词 外科辅助上颌快速腭开展；上颌；扩弓器；骨密度；新骨生成；医学可视；三维重建；直接体绘制；转换功能

1 引言

上颌骨严重狭窄通常与呼吸、语言和咀嚼困难有关。腭中缝已完全骨化的单侧或双侧上颌骨发育不足的成年人是进行 SARME 的适应证。SARME 有多种变异，尤其是扩弓器的种类（如牙支持式或骨支持式）和手术方式变化较大。此外，治疗的评价标准不同，例如，上颌骨扩宽程度、对称程度和前庭骨密度。然而，据笔者所知，目前的文献中关于手术方式、切开的部位和程度、扩弓器种类、复发的原因和程度以及是否需要过

译者单位 北京大学口腔医学院正畸科
北京市中关村南大街 22 号 100081

矫正还没有共识。正因为如此，目前有很多不同方法来研究这些问题，这些研究包括通过 CT 扫描、牙科石膏模型、三维重建、有限元模拟和特殊的医学可视化技术进行详细的定量测量和分析。这篇文章只选择了一种方法。

本文是一项包括手术辅助上颌快速扩弓、高分辨率 CT 和计算机辅助分析的临床研究，对骨块位置变化、骨缝中新骨沉积和术前术后前庭骨密度变化都进行了详细评价，并详述了颅颌面外科手术的术前术后评价工作流程。尽管其中使用的很多技术都是专为此研究设计，但这些技术在其他方面也可被广泛地应用。

2 材料和方法

2.1 病例

本临床研究包括 29 位患者（18 位男性，11 位女性），年龄范围 16 ~ 44 岁，平均 29 岁。其中 2 位患者（男性 1 位，女性 1 位）有先天性唇腭裂。所有患者都施行了包含 Le Fort Ⅰ型截骨的外科辅助上颌快速扩弓和以下步骤：

- 腭中缝或靠近腭中缝的矢状切开，或双侧侧切牙与尖牙间的腭板与上颌骨之间的旁侧矢状切开
- 牙或骨支持扩弓器
- 翼突处切开或不切开

2.2 影像

使用 Somatom Sensation 16 & Volume Zoom unit(Siemens Medical Solutions, Malvern, PA) 拍摄的术前和术后的高分辨率 CT 图像，图像矩阵为 512×512 像素，层厚为 0.5 ~ 0.6mm，拍摄时间为术后 6 ~ 11 周。所有参数设定在扫描图像灰度值可比的范围。

2.3 计算机辅助分析

第一步需要将术前与相应的术后 CT 资料进行严格配准，换言之，就是将术前的数据转移，使其与术后的数据进行正确的解剖重叠。只要 CT 图像中包含颧弓以上的颅骨部分和枕骨大孔周围区域，那么就用该解剖结构作参考。第二步包括半自动分区和上颌骨、腭骨、骨切开处的三维重建（图 1），包括切开的骨缝。我们研究组设计的一种计算机辅助可视化程序被用来评价切开的骨缝中新骨生成情况（图 2）。据 Hellmich 等人的研究，CT 图像上的灰度值不仅能体现骨密度大小，还能提供关于弹性模量的信息。据此，可对局部骨密度进行间接评价。这需要先将三维模型划分为以下几个解剖区域：前庭和腭骨部分、切开骨缝周围部分、左右翼突。每个区域的灰度值的定性分析是通过直接体绘制实现可视化的，从黑 – 蓝 – 浅蓝 – 绿 – 黄 – 橙 – 红逐渐递增的自然色阶（图 3，右）。灰度值的定量分析是通过比较术前术后 CT 数据的条形图实现的（图 3，左）。Amira 5.2 可视化工具箱被用于图像处理、可视化和三维重建的全过程中。

3 结果

从技术观点来看，该研究得出的结果证实了该方法所有步骤的适用性。可视化方法使我们能清晰地区分切开骨缝处的新骨与旧骨（图 2）。同样，基于灰度值与骨密度定性与定量的表示方法，我们能较好地评价临床情况（图 3）。

从医学观点来看，无论是临床检查或三维模型测量，结果均显示所有患者都实现了腭骨的扩宽。第二次进行 CT 检查时，在 29 位患者中，有 25 位患者显示了对称的结果，然而其余 4 位患者出现了下颌骨位置不对称，在这 4 位患者中，2 位分别进行了中缝或靠近中缝处的切开，另 2 位采取了双侧腭中部平行骨缝切开的方式。新骨沿着切开骨缝形成不规则沉积，但对于骨缝是对称的（图 2）。骨缝切开越对称，新骨生成就越对称。骨密度定性与定量分析均显示在 29 位患者中有 27 位患者出现了骨密度下降（图 3），这主要发生在前庭骨处，切开骨缝的周围也有骨密度下降，但较前者为轻。翼突处没有明显的变化。有趣的是，腭骨的结构受影响较小。

4 讨论

本研究所应用的所有技术的适用性已得到证实，并且得到了显著的医学成果。然而，由于要求质量高，半自动分区非常费时。并且，由于手术使得骨强度减弱，所以不能实现自动分区。

金属类物品也对分区与定量分析有阻碍。

我们猜想是由于侧卧姿势导致了那 4 位患者的严重下颌骨位置不对称。新骨在切开骨缝两侧生成的方式（图 2）表明了扩弓器种类（牙支抗或骨支抗），骨缝切开方式和加力大小会对结果造成影响。需要进一步深入研究。本研究结果表明这个包括外科干预、影像和计算机辅助分析的工作流程能对手术结果进行三个方面的评价：①骨结构的位置变化，②新骨生成的过程，③骨密度降低程度，这是颅颌面

图 1　三维重建：术前（灰色，顶行），术后（米色，中间行），重叠图（底行）

图 2　骨缝切开处可见新骨形成

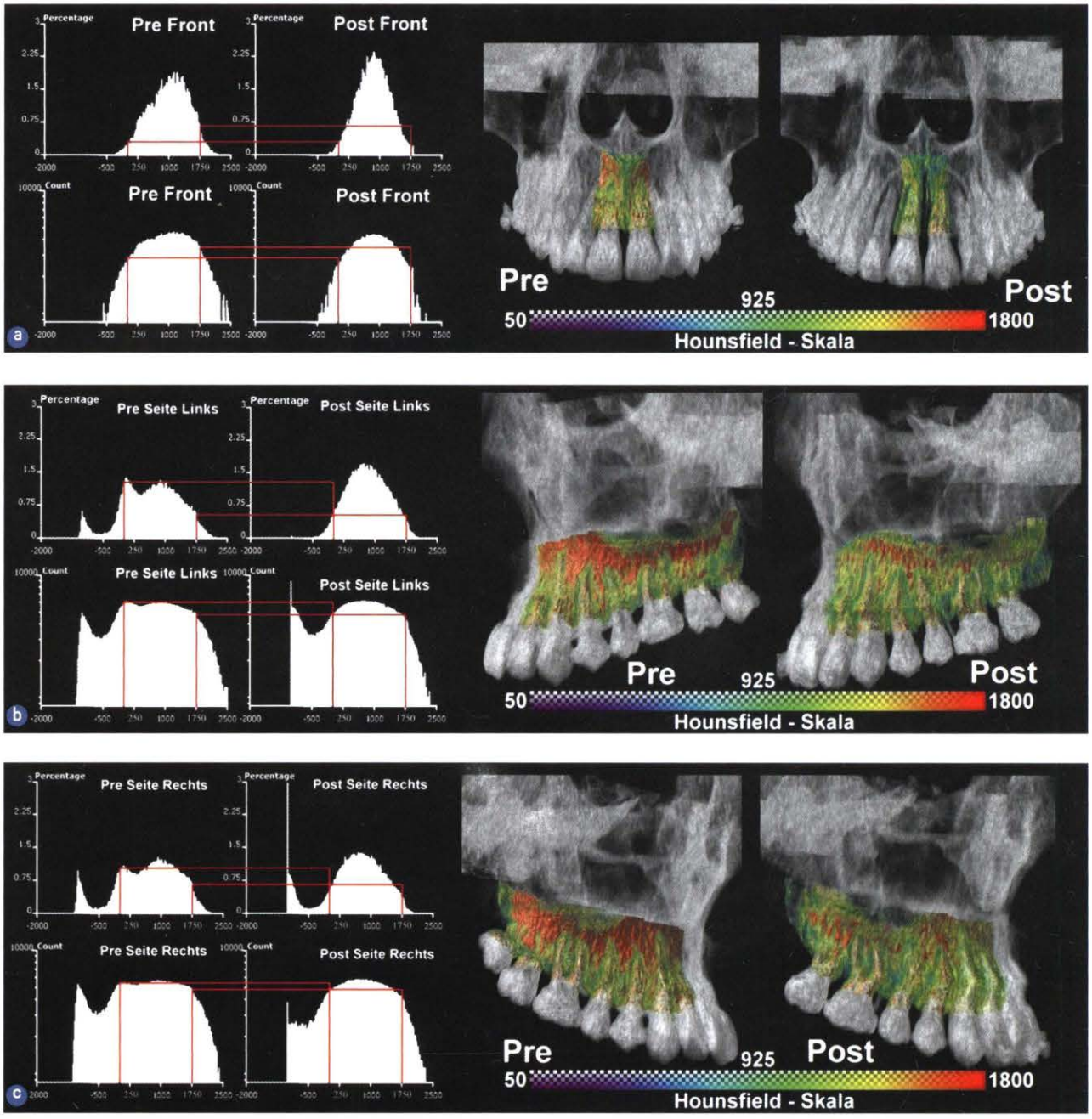

图 3 通过 CT 灰度得到的前部（顶行）和颊侧（底行和中间行）的骨密度：骨量（左侧图），骨密度（右侧图）。注意术后骨密度的显著降低

手术中的常见问题，尤其是前庭骨部位。因此，笔者看到了该流程应用于其他颅颌面手术的巨大潜力。

该文章基于 2010 年在德国法兰克福召开的德国牙科大会上应用信息学部分的一个演讲。

5 致谢

我们衷心感谢格赖夫斯瓦尔德大学的 B.Kordaβ 教授对 2010 年德国牙科大会的支持，以及瑞士的国际骨研究协会（IBRA）对该项目的资助。