译文

隧道技术和脱细胞真皮基质在治疗口腔美学区多个相邻牙牙龈退缩中的应用

Use of the tunnel technique and an acellular dermal matrix in the treatment of multiple adjacent teeth with gingival recession in the esthetic zone

Douglas H. Mahn

原载 Int J Periodontics Restorative Dent ,2010,30:593-599.(英文)

罗 岚 译 郑瑜谦 闫福华 审

摘 要

治疗牙龈退缩的关键在于形成自然的软组织外观。上皮下结缔组织移植技术被认为是"黄金法则"，但腭侧组织可提供的供体有限。隧道技术（tunnel technique）可以改进结缔组织移植术后软组织的美学外观。脱细胞真皮基质已成功应用于牙龈退缩的治疗上，使之不受腭部解剖结构的限制。本文的目的是描述脱细胞真皮基质和隧道技术在口腔美学区多个相邻牙牙龈退缩治疗中的应用。

关键词 隧道技术；脱细胞真皮基质；牙龈退缩

一个健康和外观自然的口腔软组织结构是构成美学微笑的重要因素。牙龈退缩导致的缺损是一个亟待解决的重大问题，尤其是发生在口腔美学区的牙龈退缩。因此，必须采用一些治疗技术实现牙龈对牙根的完全覆盖，以保持与相邻软组织结构的协调性。

针对牙龈退缩，应运而生了许多外科美学修整术。Langer 及其合作者首次报告了应用上皮下结缔组织移植(connective tissue graft，CTG)以提高前牙美学效果。Raetzke描述了采用"信封"技术结合移植结缔组织，使个别牙牙根获得牙龈覆盖的同时不会引起与垂直切口有关的问题。当扩大应用到多颗相邻牙上时，此隧道技术得到很大发展，提高了美学效果。

尽管CTG技术已获得极大成功，但口腔腭侧结缔组织一次取材的数量有限。脱细胞真皮基质(acellular dermal matrix，ADM)是一种来自皮肤供体器官的脱细胞结缔组织。采用ADM治疗多颗牙牙龈退缩时，可避免受限于患者腭部解剖结构问题。此

译者单位 福建医科大学附属口腔医院牙周科
福州市杨桥中路246号 350002

外，ADM统一的规格能够更适用于隧道技术。

本文描述了运用ADM和隧道技术治疗患者口腔美学区中多颗相邻牙牙龈退缩的病例。

1 病例报告

一位38岁非吸烟女性患者，因上颌6颗前牙牙龈进行性退缩及美观问题就诊（图1）。另外，暴露在外的牙根表面色泽灰暗，釉质四环素染色。通过讨论存在问题和治疗方案，患者同意采用结缔组织移植方案来治疗。

使用2%的含有1:100 000肾上腺素的利多卡因约7.2ml，以达到深度局部麻醉。使用外科剪完成上颌前系带切除术，并用5-0的平制肠线连续缝合。

首先，用15号刀片在上颌左右第一前磨牙之间的唇颊面组织做龈沟内切口（图2）。为了保证龈乳头的完整，采用切龈斧形刀(Kirkland knife)分离裂层皮瓣。仅仅在第一前磨牙和尖牙之间的龈乳头处分离颊侧牙龈。在每颗牙上，各自形成了牙龈切口。这些牙龈切口向膜龈组织下方扩展，直到形成尖牙至尖牙间的连续隧道。凸出的和不规则的牙根外形表面通过刮治和根面平整术加以修改。

将ADM(AlloDerm，LifeCell)修剪为约高6mm，长40mm（图3），然后插入已在上颌右侧第一前磨牙和尖牙牙龈间分离的膜龈隧道中。借用切龈斧形刀，ADM通过隧道直至进入上颌左侧尖牙和第一前磨牙的牙龈切口。

用4-0可吸收性平制肠缝线的连续缝合可使上颌右侧第一、二前磨牙颊侧牙龈牢固缝合。缝线于牙齿腭侧波浪形往复回绕至颊侧，以使ADM密贴于颊黏膜上，ADM位于其根方的创口床冠方（图4）。缝线最终在上颌左侧第一、二前磨牙的颊侧牙龈处打结。通过修整，将颊侧龈瓣完全覆盖于ADM和牙根表面。龈瓣用4-0的铬制肠线连续缝合固定到相应位置（图5）。

术后8周，术区组织恢复良好（图6）。上前牙所有位点牙龈完全覆盖于根面。没有发现圆钝的牙龈乳头，软组织结构总体上呈现出自然的美学外观，四环素牙体染色也显得较为轻微。

2 讨论

牙龈退缩的纠正是拥有一个迷人笑容的关键。结缔组织移植，进而覆盖根面和增加牙龈美学形态，

图1 上颌6颗前牙术前外观，牙龈轻至中度退缩

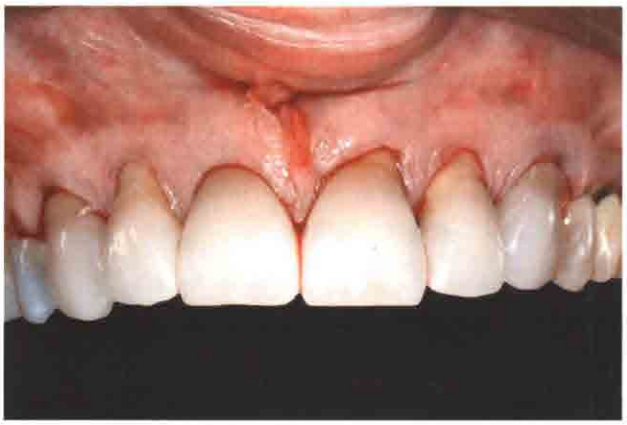

图2 上颌左右第一前磨牙之间的唇颊面组织做龈沟内切口

图3 ADM修剪成6mm × 40mm并用盐水湿润

图4 ADM被放置于牙龈隧道内，从牙龈的边缘可以看到少许染血的ADM

图5 龈瓣重新覆盖于牙根表面并用4-0的铬制肠线连续缝合，移植物被完全覆盖

图6 术后8周，术区6颗前牙牙龈完全覆盖牙根，并获得极高的美学外观

是一种非常成功的方法。

随着信封切口和隧道技术的发展，结缔组织移植美学方面也表现出重大进步。前牙牙龈组织获得血流灌注主要来自冠根向，在切口区域牙龈血液循环会受到影响。一些成功的术式，如半月形冠向复位瓣，表明对侧方和牙龈乳头间的血液流动有着显著影响。因此，保持牙龈乳头的完整性，有利于改善龈乳头间的血液循环和保持美学效果。

有多种方法可以放置CTG于膜龈隧道中。第一种，通过邻牙开放的牙龈切口，将移植片放入隧道内。但由于开口的限制，成功穿过隧道会比较困难。如果不小心，龈瓣可能在龈乳头处被撕裂和剥离。此外，龈瓣可以在不重要的美学治疗区域里，毗邻的龈乳头位点上预先做有意的剥离。当CTG较大时这种方法优势明显，例如几颗牙同时移植时。而这个增大的开口也会使通过膜龈隧道的移植片更加容易到达合适的位置。第三种方法是，在治疗区域的一侧或双侧黏膜上做垂直切口。龈乳头处没有做龈瓣的剥离。移植瓣膜可以更容易通过龈瓣的垂直切口放置于膜龈隧道中。许多报道指出，使用ADM时，垂直瓣可以达到更大的牙根覆盖。而采用垂直切口能否改进隧道操作中的牙根覆盖，还有待确定。

CTG是成功率很高的移植材料。然而，从患者腭部一次所能取得的组织量有限。这将减少一次就诊中所能治疗的牙位数量。一篇报告讨论了腭黏膜做横断面的切口可以获取更长的移植片，这样允许更多牙位接受治疗。这项技术也许可行，前提是要在组织块足够厚的情况下取材。CTG腭部的供区术后大多不适。相反，ADM来自捐赠者的皮肤组织。因此，不会受限于患者腭部解剖取材数量，也不会引起腭部术后不适。

ADM脱去了细胞内容物，但是保持了脱细胞基质超微结构上的完整性。这些无细胞组成，未损坏的胶原蛋白和弹性蛋白的结构并不会引起排斥和炎症反应。ADM愈合是借以存在的血管通路引起细胞再增殖和血管再形成实现的。在组织学上对比移植的CTG和ADM，发现其牙根表面的附着性相似，只有细微的差别。

CTG对比ADM的优势在于，暴露在根表面的部分也可存活。这一暴露的部位有极大可能增加此处的角化龈。ADM必须直接接触活体组织以获得血供。因此，覆盖于根面的ADM必须整块完全被牙龈

覆盖，以使材料达到最佳效果。

许多报告证实了ADM在个别牙和多数牙上成功应用。一些研究报道，ADM和CTG成功率相似，另一些则指出CTG有更多有利的结果。有人指出，ADM未能充分覆盖，也许是一些结果不理想的原因所在。

然而，ADM在美学上比CTG更有优势。相比CTG而言，ADM规格统一，越统一的移植块对受体区适应能力越好，也越容易缝合。据报告，CTG接近于1mm的厚度，是获得美观龈外形的理想厚度。对于获得这样厚度统一的CTG，尤其是在多数牙需要治疗情况下，会比较困难。ADM厚度规格从0.89到1.65mm之间。ADM的可操作性和规格的统一性，使其成为隧道技术的理想材料。

3 总结

在隧道技术中应用ADM能成功的满足多个相邻牙牙龈退缩的美学修复。

隆重推出口腔种植的“金标准”丛书——“国际口腔种植学会(ITI)口腔种植临床指南”

中国医学科学院 北京协和医院口腔种植中心主任 宿玉成（教授）译

第一卷：《美学区种植治疗 - 单颗牙缺失的种植修复》
在所有的口腔种植文献中，本书是惟一的一部以临床证据为依据，全面论述美学区单颗牙缺失种植的临床专著。本书提出并详细论述了美学区种植的治疗原则，十二项风险因素与控制原则，标准的种植外科与种植修复的临床操作程序，引导骨再生以及骨和软组织增量的原则与技术，种植美学并发症的病因及处理等重要方面。本书以819幅图片，16个表格，19个完整病例，全面展现了美学区单颗牙种植的临床过程，设计原则，治疗程序，操作技术和完美的治疗效果，并发症处理，是口腔医学和牙种植学的经典之作。

第二卷：《牙种植学的负荷方案 - 牙列缺损患者的种植修复》
在所有的口腔种植文献中，本书是惟一的一部以临床证据为依据，全面论述种植体负荷方案的临床专著，尤其注重于牙列缺损病例的种植负荷方案。本书提出并详细论述了种植体负荷方案的分类与原则（即刻修复／负荷，早期修复／负荷，常规负荷，延期负荷），适应证与并发症，风险因素与控制原则等重要方面。本书以452幅图片，10个表格，16个完整病例，全面展现了牙列缺损患者牙种植的临床过程，负荷方案，修复程序，操作技术和完美的治疗效果，是口腔医学和牙种植学的经典之作。

第三卷：《拔牙位点种植 - 各种方案》
在所有的口腔种植文献中，本书是惟一的一部以临床证据为依据，全面论述种植体植入时机的临床专著。本书提出并详细论述了拔牙窝愈合过程的最新研究进展，牙槽窝愈合后的牙槽嵴变化，种植体植入时机的分类与原则（即刻种植：Ⅰ型种植，早期种植：Ⅱ型和Ⅲ型种植，延期种植：Ⅳ型种植），优缺点，种植体周围骨缺损间隙的愈合方式和增量技术，各种种植时机的风险因素与控制原则，各种种植方案的种植外科与种植修复的临床操作程序，美学并发症的病因及处理等重要方面。本书以543幅图片，20个表格，21个完整病例，全面展现了各种种植方案的临床过程，治疗程序，操作技术和完美的治疗效果，并发症处理，是口腔医学和牙种植学的经典之作。

（新近出版）第四卷：《牙种植学的负荷方案－牙列缺失患者的种植修复》
本书将基于不同的种植体负荷方案（即刻修复／负荷，早期修复／负荷，常规负荷，延期负荷），图文并茂地全面展现牙列缺失患者的牙种植临床过程，负荷方案，修复程序，操作技术，适应证与并发症，风险因素与控制原则和完美的治疗效。本书以482幅图片，15个表格，个完整病例，全面展现了牙列缺失患者牙种植的临床过程，负荷方案，修复程序，操作技术和完美的治疗效果，是口腔医学和牙种植学的经典之作。

定价：320元（第一卷），280元（第二卷），300元（第三卷），300元（第四卷）
购书方式：北京市复兴路22号，甲3号，人民军医出版社国际口腔医学出版中心，杨淮（编辑），邮编：100842，
E-mail：pumcp@126.com，电话：13521457428，010-51927300转8027
本书由于印量少（仅印刷1000套），且不在书店销售，因此欲购从速。