釉基质蛋白应用的生物学概念：真正的牙周再生

The biologic concept for the use of enamel matrix protein: True periodontal regeneration
Hideaki Hirooka
原载 Quintessence Int 1998; 29: 621 - 630. (英文)

徐 莉 译　曹采方 校

摘要　引导性组织再生术已成功地用于牙周附着的重建。但这种新附着在强度上和连续性上不同于原来的附着。由赫特维希上皮根鞘（Hertwig's epithelial sheath)分泌的釉基质蛋白，对牙根面牙骨质的形成及牙周附着的重建起着重要的作用。从猪的牙胚中提取的釉基质蛋白或釉基质衍生物(Emdogain)，可促使真正的牙周组织再生（即新的无细胞性牙骨质附着根面牙本质的表面)。本文综述了 Emdogain 实验室研究和临床试验结果，以及该材料的应用过程。

牙周炎是一种影响牙周支持组织的感染性疾病。临床上可表现为牙龈颜色改变，牙周袋形成，牙龈出血，临床附着丧失，牙齿松动及 X 线片显示的牙槽骨吸收。传统牙周治疗的主要目的是终止疾病的进展和尽可能恢复由疾病引起的附着丧失。为此，牙周基础治疗主要是清除牙面和牙周袋内的菌斑，预防龈上菌斑的堆积。龈下菌斑可通过非手术方法清除，或牙周手术。非手术方法清除菌斑的有效性已被充分证实。病人自我有效地控制龈上菌斑也是牙周治疗成功的前提。

然而，伴有复杂牙齿解剖形态的深牙周袋、骨下袋和根分歧区的龈下菌斑，有时用非手术方法很难清除。对此，可采用牙周翻瓣手术，在直视下清洁根面。

引导性组织再生术或引导性组织修复

尽管牙周袋内的病源微生物被清除后，牙龈炎症消退，牙周组织呈健康状态，但愈合后的解剖形态存有缺陷，特别是在影响美观或疗效维持很重要的部位，如前牙的龈退缩、骨内袋和根分歧区的病损。

译者：北京医科大学口腔医学院
北京海淀区白石桥路 38 号 100081

80 年代初有人做了一系列的研究，使牙周附着丧失得以再生。方法是将膜放于粘骨膜瓣下，以防止上皮长入，并为牙周组织的再生提供空间。该手术被命名为引导性组织再生术（GTR)，并由 Gottlow 等应用到临床。据报道引导性组织再生术，已被有效地用于根分歧区和骨内袋病损的治疗。

开始采用的是不可吸收膜，故需第二次手术将膜取出。二次手术很难被病人接受，同时对再生中的未成熟的牙周组织也是个潜在的创伤因素。据报道还可有牙周袋形成和牙龈退缩的副作用。在 90 年代，采用可吸收膜一次完成的引导组织再生术发展起来，并报道有良好效果。

然而，GTR 某些部位的组织学标本显示，新生的牙骨质和根面牙本质间有人工的缺损。由 GTR 手术形成的新附着，其新生的牙骨质与牙本质之间，不如原有的牙骨质附着牢固。

因为 GTR 手术后形成的牙骨质明显不同于牙根发育期形成的牙骨质（无细胞性牙骨质)，GTR 手术中“再生”一词含义的准确性已引起质疑。近来，某些

学者已开始用“真正”牙周再生这一名词，并将其定义为“经牙周治疗后，原来已破坏的支持组织的愈合，包括无细胞牙骨质沉积于根部牙本质表面，新生的牙周韧带以功能性排列埋入新生的牙骨质中、并与新形成的牙槽骨相连接。”

釉基质蛋白在牙骨质形成中的作用

在胚胎期，外胚叶上皮内卷，分化为内釉和外釉上皮，并形成造釉器。内釉上皮刺激中胚叶源的牙乳头结缔组织，包括成牙本质细胞并形成冠部牙本质。同时，在新形成的牙本质表面，内釉上皮分泌釉基质蛋白，主要为釉原蛋白（amelgenins 或称成釉蛋白），可诱导造釉细胞排列于造釉器的表面，并在牙本质的表面形成釉质。

牙冠形成后，内釉和外釉上皮继续在牙囊内向根方增殖，这两层外胚叶来源的细胞称为赫特维希上皮根鞘。正如冠部牙本质形成那样，赫特维希上皮根鞘的内层相当于内釉上皮，它刺激牙乳头中的中胚叶来源的结缔组织，诱导成牙本质细胞形成根部牙本质。与冠部相似，上皮根鞘的内层也在新形成的根部牙本质表面分泌蛋白，该蛋白被认为和上面提到的造釉细胞分泌的釉基质蛋白一样。

同时，上皮根鞘断裂为马拉瑟上皮剩余（牙周上皮剩余）。当外胚叶源的两层上皮分开后，牙本质表面的釉基质蛋白刺激牙囊周围的中胚叶细胞，诱导成牙骨质细胞于根面牙本质而形成根面牙骨质。初期形成的根面牙骨质，没有细胞成分，称为无细胞牙骨质。主纤维埋入无细胞牙骨质中，牙骨质起着保持牙齿附着的作用(图 1)。

随着牙骨质的形成，在牙囊内部也发生一系列的细胞诱导过程，形成牙周膜和牙槽骨。

釉基质衍生物的形成

由上皮根鞘分泌的釉基质蛋白不仅在根面牙骨质的形成中起重要作用，而且在牙周附着结构的发育中也起作用。已有关于釉基质蛋白的一系列研究的报道。这些蛋白可用于因牙周炎丧失的支持组织的再生。

从猪的牙胚收集的釉基质蛋白称为釉基质衍生物（EDM），Emdogain 为纯化而稳定的冻干 EMD，可用于牙周组织的再生(图 2)。

釉基质衍生物的实验研究

Hammarström 等将 Emdogain 试用于猴子的牙周组织再生。翻开两侧上颌尖牙至第一磨牙颊侧粘骨膜瓣后，用牙钻去除颊侧牙槽骨、牙周膜和牙骨质，形成人为的开窗骨缺损（图 3）。实验侧的根面酸蚀后，放置 EMD 覆盖根面，随后将瓣复位、缝合（图 4）。 对照侧的根面在酸蚀后立即将瓣复位、缝合，不放 EMD。

8 周后处死猴子，显微镜下分析手术瓣的颊、舌向切片。放置 EMD 的实验侧通常不发生龈退缩和长结合上皮，且多数部位（60 - 70%）有再生的无细胞牙骨质并牢固地附着于根面牙本质上，并可见新生的胶原纤维延伸至新生的固有牙槽骨内（图 5）。对照侧有龈退缩，牙骨质、牙周韧带和牙槽骨再生的程度也明显低于实验侧（10%）（图 6,7）。该动物实验表明，人为的开窗骨缺损应用 EDM 可获得大部分牙周附着的再生。

应用釉基质衍生物的组织学表现

Heijl 在人的牙齿上使用 EDM，以观察其再生能力。对一因正畸需要而准备拔除的下颌左中切牙，按上述猴的模型，去除牙槽骨、牙周韧带和牙骨质，形成人工的开窗骨缺损。根面酸蚀后，放置 EDM 覆盖裸露的牙根面，再将瓣复位并缝合。

4 个月后拔除牙齿，并包括其牙周的组织。镜下观察颊、舌向切片。人工骨开窗面有 73% 被再生的牙骨质覆盖，再生的牙槽骨达 65%。新生的无细胞牙骨质牢固地贴于根面，并可见胶原纤维从牙骨质延伸至新生的固有牙槽骨内（图 8）。该组织学的情况与猴的研究相似。

结果表明 EDM 可导致真正的牙周再生。

釉基质衍生物的临床研究

Heijl 等报道了 Emdogain 临床应用的多中心研究结果。该研究包括 33 名牙周炎患者（男 7 人，女 26 人；平



图 1 在新形成的根面牙本质表面，可见赫特维希上皮根鞘（蓝色条束）分泌的釉质蛋白（箭头所示的绿线）。诱导成牙骨质细胞（红色）和无细胞性、外源性的纤维性牙骨质（蓝色）形成

图 2 Emdogain 在严格的无菌条件下包装

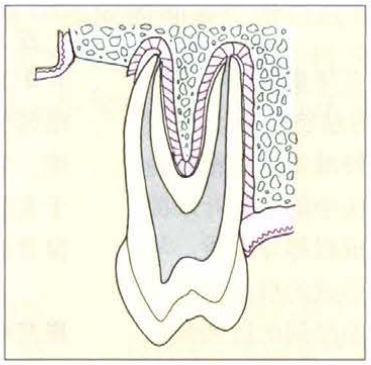

图3(左) 在实验动物猴牙的颊侧造成人工的开窗骨缺损

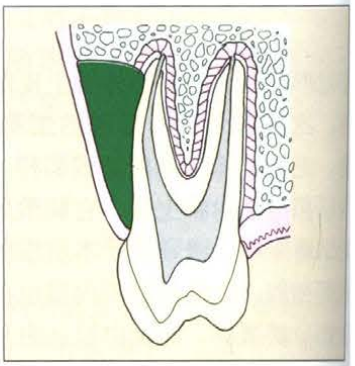

图4(右) 实验牙的根面放置 EMD（绿色）后将粘骨膜瓣复位

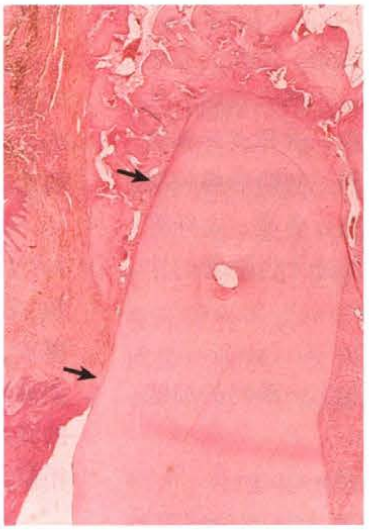

图5(左) 实验牙的颊舌向切片，两箭头间显示了牙周组织的再生

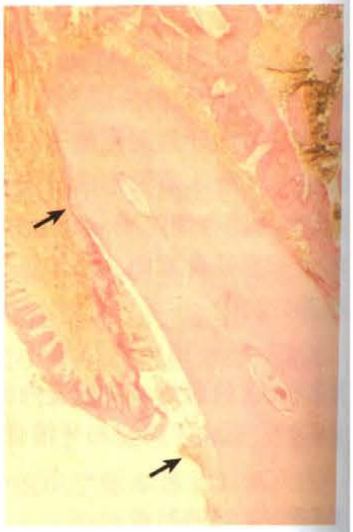

图6(右) 对照牙的颊舌向组织切片，两箭头间未见牙周组织的再生，但见上皮的根向迁移

均年龄为 48 岁）。每位患者在同颌内至少有 2 个以上位点探诊≥6 毫米的骨内袋，X 线片显示骨内袋至少 4 毫米深、2 毫米宽。术中检查，基本上应为 I 壁或 II 壁骨缺损。

术式为改良 Widman 翻瓣术。实验和对照侧翻开粘骨

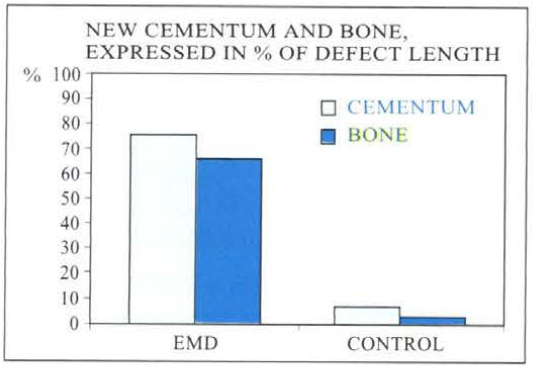

图 7 猴的实验侧和对照侧，手术后新生牙骨质和新生骨占总缺损长度的百分比

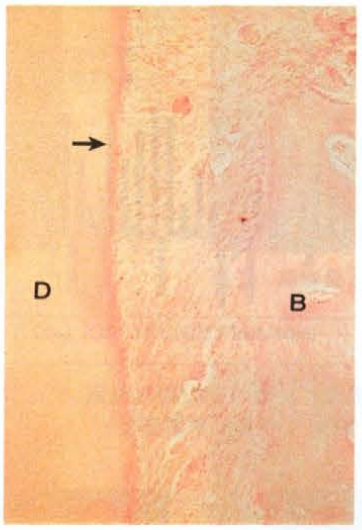

图 8 EDM 治疗的人中切牙根面，可见新生的牙槽骨（B）和无细胞牙骨质（箭头）。D 为牙本质

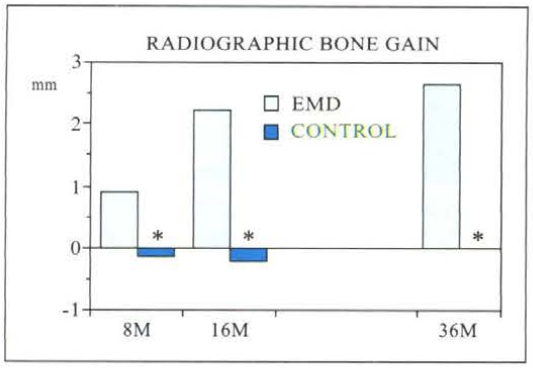

图 9 实验侧和对照侧，于术后 8、16 和 36 个月时，X 线片显示的骨增加

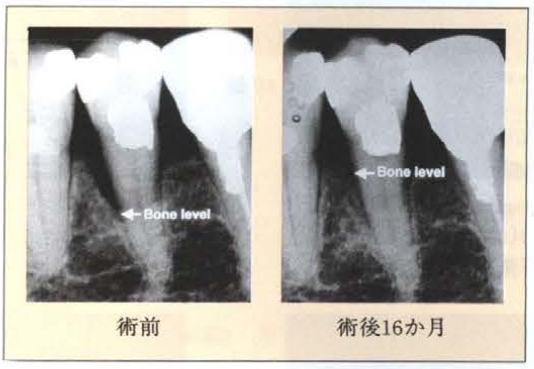

图 10 同一位点，放置 EDM 的术前和术后 16 个月的 X 线片影像

膜瓣后，均行刮治和根面平整。根面酸蚀后，于实验侧暴露的根面放置 Emdogain 并缝合；对照侧根面酸蚀后，放置安慰剂。

术后患者服用抗生素 3 周。整个试验期实施龈上菌斑控制，包括术后 3 至 6 周时用洗必泰含漱。术 8 个月、16 个月和 36 个月复查各项指标。

EDM 实验侧在术后 36 个月中，X 线片可见渐进性的牙槽骨水平增加，而对照侧则无明显的骨高度变化（图 9，10）。

放置 Emdogain 的实验侧 X 线片显示，牙槽骨水平增加的可预见性比对照侧大得多（图 11）。实验侧术后 36 个月时，临床附着增加平均 2.2 毫米，对照侧为 1.7 毫米；差异有统计学意义（图 12）。

釉基质衍生物的使用方法

Emdogain 的准备工作

Emdogain 含有冻干的釉基质蛋白（釉基质衍生物，装在绿盖的小瓶里），其中主要的蛋白为成釉蛋白及其粘性载体，即丙烯酸乙二醇藻酸（装在银色盖的小瓶里）。瓶子存放在冰箱内（2－8℃）。Emdogain 应在使用前 15 分钟调制（图 13）。

用有着长的、直径为 1.2 毫米内径的注射器将丙烯酸乙二醇藻酸液体从小瓶中吸出（图 14），将其均匀地注于冻干的 EDM 上，使 EDM 能溶解（图 15）。然后，用有相同内径的注射器将 Emdogain 吸出。使用前，换用短而钝的针头。每个包装混合的 Emdogain 一般足够用于 3 颗牙（图 16）。

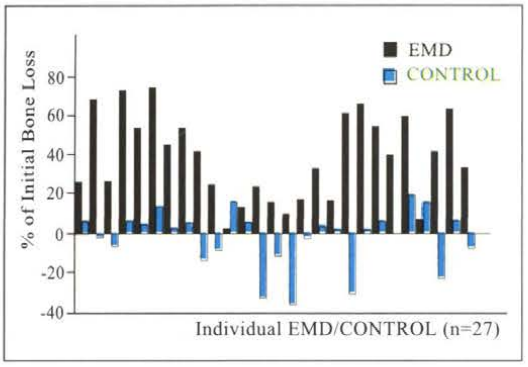

图 11 27 名患者的实验侧(EDM)和对照侧，术后 36 月时各个位点 X 线骨水平的变化

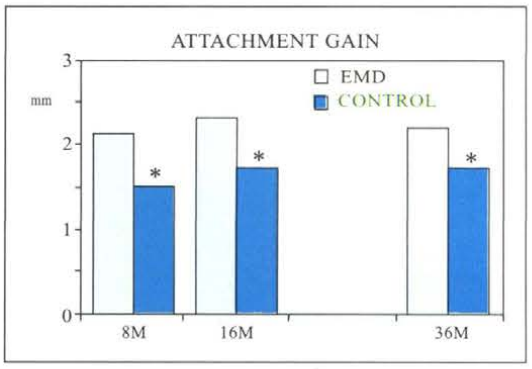

图 12 实验侧(EDM)和对照侧，术后 8、16 和 36 个月，临床附着水平增加

图 13 Emdogain 的准备，包括冻干 EMD(绿盖小瓶)和丙烯酸乙二醇藻酸(银色盖小瓶)

图 14 用注射器从小瓶中吸出丙烯酸乙二醇藻酸液体

图 15 丙烯酸乙二醇藻酸液体注于冻干 EMD 上

图 16 Emdogain 胶

图 17 右下颌第二磨牙的颊侧根分歧有 II 度病损

图 18 术前拍摄 X 线片，牙胶尖插入根分歧病损处

Emdogan 的临床应用

基础治疗后，包括洁治和局麻下的根面平整，右下颌第二磨牙颊侧仍有 II 度根分歧病损（Lindhe 的分类法）和探诊后出血。第二前磨牙和第二磨牙之间有暂时性固定桥（图 17）。 将牙胶尖放在根分歧处，采用 Eggen 法拍摄手术部位的 X 线片(图 18)。颊侧中央的探诊深度为 7 毫米(图 19,20)。

局麻药中不含血管收缩剂(图 21)。在牙龈乳头和龈缘处只用很少的麻药。采用龈沟内和垂直松弛切口（图 22)。翻开粘骨膜瓣（全厚瓣），去除炎症肉芽组织和和上皮，以便能完全暴露根面(图 23,24)。

清除龈下菌斑和牙石(图 25a、b)。完成洁治和根面平整(图 26a、b)。用很短时间(约 15 秒)处理根面，去除玷污层，并用生理盐水冲洗(图 27,28)。操作过程中应小心隔离唾液和血液。

用注射器将调制好的 Emdogain 胶覆盖所有暴露的根面（图 29，30)，瓣复位缝合，并确保软组织瓣完全覆盖暴露的根面(图 31,32)。至关重要的是将软组织瓣紧贴根面缝合。术前一天开始服用抗生素，术后连续用 3 周。

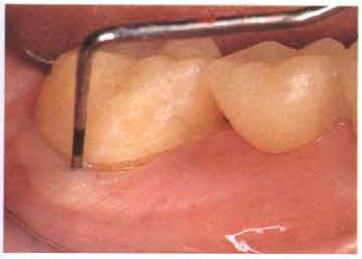

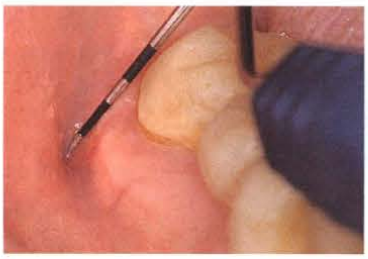

图19,20 颊侧中央根分歧处探诊深度为7毫米

图21 局麻药不含血管收缩剂

图22 沟内切口和垂直松弛切口

图23 翻开粘骨膜瓣(全厚瓣)

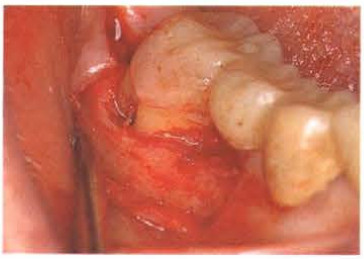

图24 暴露牙槽骨

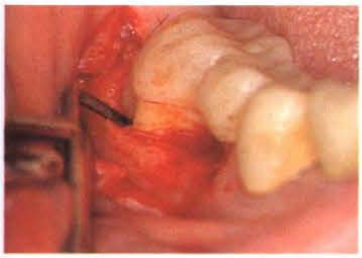

图25a(左) 用手用器械刮治根面

图25b(右) 再用超声洁牙机刮根面

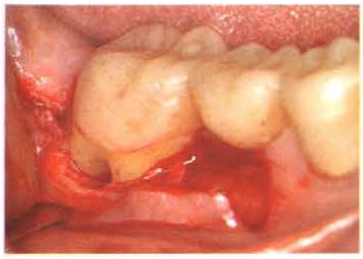

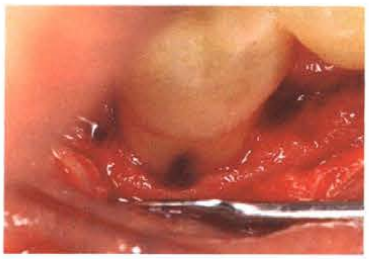

图26a,b 完成洁治和根面平整

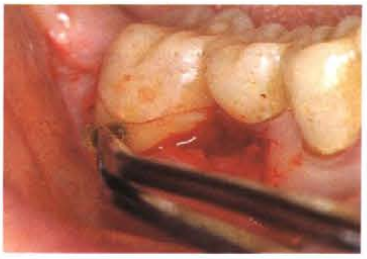

图27 根面处理

术后2周拆线。术后用洗必泰含漱6周。术后3周内，手术部位不用机械方法清洁牙齿；3周后，患者可用软毛牙刷以转动法刷牙。术后最初6周内患者不用牙间隙刷。术后的菌斑控制特别重要，必要时可做专业性洁治(图33－36)。

术后8个月进行了永久性修复(图37,38)。此时，探诊深度从术前的7毫米降至3毫米以下，临床上根分歧病损愈合(图30,40)。

如同采用其它牙周手术法一样，彻底地清除龈下菌斑和患者自我控制龈上菌斑也是成功的保证。本方法和其它引导性组织再生术一样，对操作方法的要求也很高。

结论

釉基质蛋白在无细胞性牙骨质的形成过程中起重要的作用，并引发导致牙周附着形成的一系列过程。釉

图 28 用生理盐水冲洗根面

图 29 胶样 Emdogain 被吸入注射器

图 30 将 EMD 放到暴露的牙根表面

图 31 将瓣复位并缝合

图 32 放置牙周保护剂

图 33 术后 1 周愈合情况

图 34 术后 3 周愈合情况

图 35 术后 3 个月愈合情况

图 36 术后 3 个月的 X 线片表现

图 37 术后 8 个月的愈合情况

图 38 术后 8 个月的 X 线片表现

图 39 术前根分歧病变处探诊深度 7 毫米

图 40 同一位点，术后 8 个月探诊深度不到 3 毫米

基质衍生物 Emdogain 通过重建发育性牙骨质和其它支持组织的生物学过程，可引导真正的牙周组织再生。