专家论坛

遗传性牙本质发育不全：早期治疗的重要性

Dentinogenesis imperfecta：The importance of early treatment.

Antonio Carlos Delgado，Matilde Ruiz，José Antonio Alarcón，Encarnación González.
原载 Quintessence Int. 2008;39(3):257～263.(英文)
朱俊霞　译　　郑树国　审

摘　要

牙本质发育不全，也叫遗传性乳光牙本质，是一种常染色体显性遗传的牙本质发育异常，乳恒牙均可受累。本文报道一个Ⅱ型牙本质发育不全的家系，母亲及其6岁和20岁的孩子均患此病。如果不进行早期适时的治疗，这些患者的牙齿就会出现进行性地破坏。本文描述了对6岁儿子的治疗，并且回顾了乳恒牙列中该疾病的治疗方法。对这一家系的治疗提示：对牙本质发育不全患者需进行尽可能早的诊断和适时治疗，以避免对牙列和咬合的广泛破坏。

关键词　牙本质发育不全；并发症；遗传性乳光牙本质；病理学；儿童口腔医学；牙齿修复

专家点评

郑树国教授点评：临床当中往往会遇到一些遗传性口腔疾病，有的是全身病在口腔中的表现，有的是仅局限在口腔的疾病。但不论何种疾病，往往口腔状况比较复杂，治疗起来难度都比较大。而且临床当中，这样的病例多数是孩子，处在乳牙列或混合牙列，又涉及到了发育问题，往往使问题变得更为复杂。一般遇到这样的病例，大多数医师因治疗的困难，或对该疾病缺乏认知，或者让病人走掉，或者让病人观察，但对观察时间和内容根本不清楚，往往错过了最佳治疗时机。通过这个病例报告给我们很多启示，首先我们要增加对各种遗传性口腔疾病的认识和了解；其次，对这样还是孩子的病人的治疗，除了考虑疾病的本身需解决的问题外，还要考虑病人的发育问题，而治疗过程中还有一个多学科合作的问题。只有充分认识了这种疾病，充分了解了生长发育，另外通过多学科的协作才能进行早期而合适的治疗，才能达到预期的结果。因此，对于儿童时期这样的疑难病人，其治疗方案的选择往往遵循以下两个原则，一是这种治疗方案对孩子目前的发育是最好的，二是这种治疗方案对将来孩子长大成人也是最好的。满足了这两个原则的多学科合作的治疗方案，才是最佳的方案，本病例报告正体现了这两点。

牙本质发育不全是一种常染色体显性遗传的牙本质发育异常，表现为牙本质有机基质的形成障碍。1973年，Shields等人将该疾病分为3种类型：Ⅰ型：患者伴有骨发育不全；Ⅱ型：患者仅有牙齿发育异常而无骨骼疾病；Ⅲ型：或称“白兰地酒”型，仅仅发生在南马里兰人群中。

译者　北京大学口腔医学院儿童口腔科
北京海淀区中关村南大街22号　100081

临床上，患牙具有特征性的半透明乳光色，颜色变化从黄色至蓝褐色不等。X线检查可见：患牙牙冠呈球状、牙颈部明显缩窄、牙根短而细。因髓腔及根管内成牙本质细胞活性增强，最终导致牙本质小管闭锁，这也是牙根的特征性改变，即使在最轻的病例中也可以见到这种异常。无任何骨骼异常或无龋齿情况下，可见根尖周透影区也是该疾病的特征性表现。

组织学上，釉质的厚度及结构均正常。釉牙本质界较为光滑一致，缺少贝壳状波浪线。除靠近牙釉质的罩牙本质层较为正常外，其他处的牙本质则缺乏牙本质小管结构，且牙本质小管细小不规则且常常闭锁。患牙本质中可见无牙本质小管的结构区域以及增多的球间牙本质。

本病例报告着重描述这一II型牙本质发育不全家系的牙齿特征，探讨早期治疗的必要性，以期避免严重的牙齿破坏。

病例报告

一位母亲及其6岁和20岁的两个孩子被诊断为II型牙本质发育不全。据这位母亲回忆其四位兄弟姐妹中的三位及其几个儿子均患有类似疾病。对这位母亲及其两个孩子进行口腔检查发现：如果不进行及时而适当的治疗，患者的牙体疾患就会进一步恶化。

6岁男孩口腔内表现具有该疾病的典型特征，牙齿呈明显的琥珀色，上颌磨牙殆面的釉质剥脱（图1a）。尽管牙本质发育不全患者的釉质是正常的，但由于发育不全的牙本质不能为其提供良好的支持，所以釉质容易折裂，从牙齿上过早地剥离。这个孩子的下颌磨牙殆面仍然残留一些尚未脱落的釉质（图1b）。釉质缺失后，牙本质磨耗明显加快，导致一些上颌牙齿的牙冠完全被磨耗消失。如此明显的牙齿磨耗是该疾病的重要特征，牙齿磨耗至此程度，一些学者将其称为“无冠牙”（图1c）。在患儿口内，萌出中的恒切牙及第一恒磨牙也呈现出遗传性牙本质发育不全的特征性颜色。

曲面断层片显示：所有牙齿的髓腔及根管几乎完全闭锁，下颌乳磨牙尤为明显。甚至在尚未完全萌出的第一恒磨牙中也可见到闭锁，其髓腔变小，根管变窄（图2a～2b）。

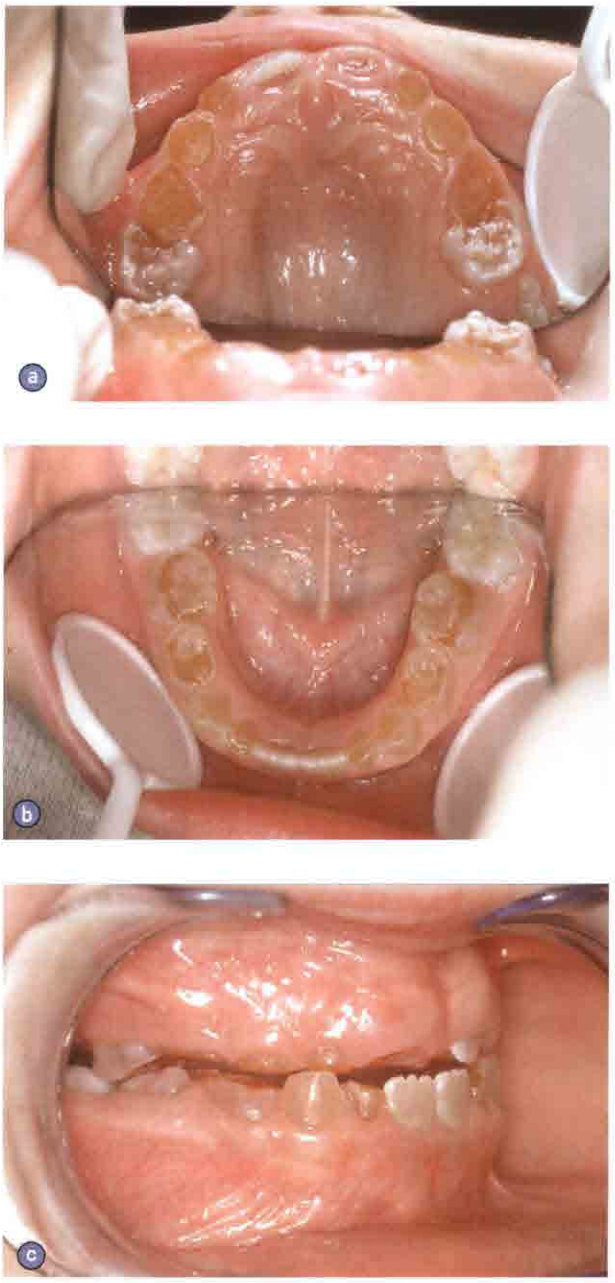

图1a～1c 患者上下颌牙齿的口内相，可见特征性的颜色和严重的磨耗

尽管患者的牙齿破坏严重，但之前并未接受任何治疗。虽然我们目前无法看到这个孩子成年后的口腔状况，但从其姐姐的牙齿状况便可作出推测，因为他姐姐同样也未经过任何治疗。姐姐，这位20岁的患者的切牙和尖牙表现为遗传性牙本质发育不全特征性的颜色，但前磨牙和磨牙表现正常（图3a～3b）。众所周知，在牙本质发育不全患者中，较

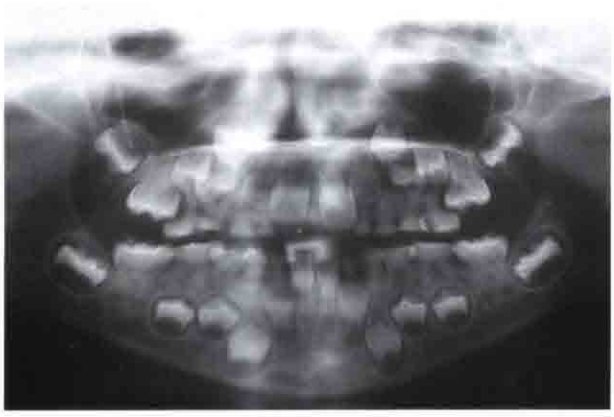

图 2a 治疗前的曲面断层片

图 2b 患者后牙髓腔完全闭锁

晚发育的牙齿可能受累较小。姐姐上下颌的恒切牙均过度磨耗，其中下颌牙齿磨耗至齐龈水平（图3c）。

孩子姐姐的口腔状况及母亲在36岁时就变为无牙殆的事实提示我们，如果不对这个6岁的孩子进行及时恰当的治疗，后果将会十分严重。

对患儿的治疗程序如下：首先拔除上颌第二乳磨牙，以利于异位的第一恒磨牙萌出；对下颌第一恒磨牙行窝沟封闭；镍铬预成冠修复下颌乳磨牙以避免进一步的磨耗（图4）。4个月后，上颌第一恒磨牙萌出，行窝沟封闭（图5）。

上颌乳牙较下颌乳牙磨耗更多，牙冠更短，不宜进行预成冠修复，也不宜用复合树脂充填修复。因此，采用的覆盖义齿修复不仅恢复了垂直距离而且获得良好的功能及美学效果（图6～8）。医嘱患者及其父母需仔细清洁口腔，以保证义齿及其基牙的清洁。每2～3个月复查一次，进行牙齿涂氟，监测牙弓的生长及发育，及时调整义齿。

由于父母的依从性好，这一治疗很好地恢复了

图3a～3c 姐姐上下颌牙齿的口内相，可见切牙的严重磨耗

牙齿的功能，改善了美观，避免了相关的心理问题。为姐姐也制定了一个恢复功能、改善美观的治疗计划。然而，她并未坚持下来，可能因为治疗较为复杂和／或费用过高。治疗计划包括：上前牙的牙龈切除术和骨成形术、牙髓治疗、下颌切牙用预成桩进行修复及大多数牙的冠修复。

图4 患者治疗后的下颌牙齿的口内相

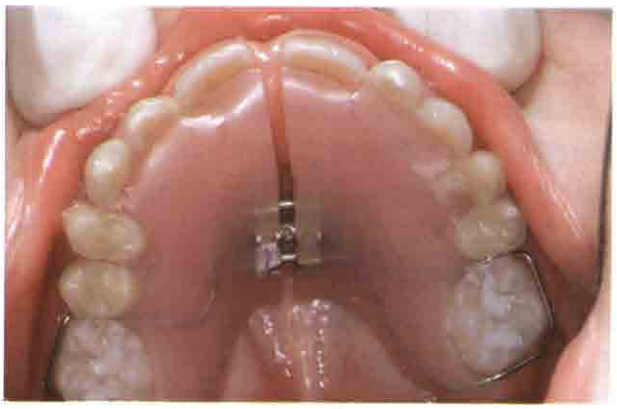

图7 覆盖义齿就位

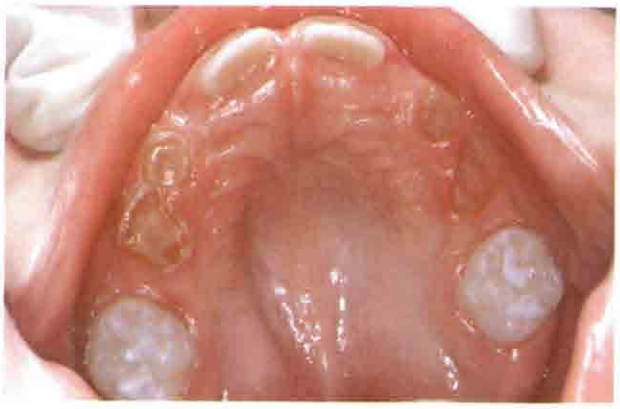

图5 拔除第二乳磨牙及第一恒磨牙萌出后患者上颌的口内相

图8 治疗完成后

图6 戴入上颌覆盖义齿前患者的牙列

讨论

过去，牙本质发育不全的患者直到成年后才开始治疗，而到那时就不得不拔牙，变成无牙颌，只能行全口义齿修复。Miller 等人 1973 年报道的病例是最近 1 例用这种方法治疗的患者。

目前的观点是牙本质发育不全引起的牙列疾患应该积极治疗。但在什么年龄开始治疗并无定论，应该依具体病例而定，但要考虑因磨耗或龋坏引起的牙齿破坏程度以及患者的依从性。推荐的做法是尽早开始治疗。Sapir 和 Shapira 报道了一例牙本质发育不全病例，患儿男性，20 月龄时即开始治疗，全身麻醉下，用复合树脂充填乳切牙，并用预成冠修复第一乳磨牙。10 个月后，患儿又在全身麻醉下，预成冠修复第二乳磨牙，复合树脂充填尖牙。尽管如此低龄就进行治疗存在一定的争议，但毫无疑问，我们报道的患者及其姐姐应该早期接受治疗，以避

免牙齿明显的磨耗，进而避免像他们的母亲一样成为无牙殆。

牙本质发育不全的治疗目的是终结或预防乳恒牙的快速磨耗，恢复功能和美观。早期治疗有利于维持良好的牙列健康，保存牙齿的活力、维持牙齿的正常形状和大小，预防或治疗可能的颞下颌关节疾病和垂直高度丧失等问题。早期治疗可以为年幼儿童提供良好的美学效果，避免由此导致的心理疾患。为了达到这样的目的，在乳牙列有两个治疗模式可以参考：①用复合树脂或预成树脂冠修复前牙，牙列其余牙齿用预成金属冠修复；②在剩余的乳牙上行覆盖义齿修复。

在我们的病例中，由于上颌切牙接近替换脱落，故未治疗。虽然用预成金属冠修复下颌磨牙不美观，但可以预防牙齿磨耗，恢复咀嚼功能和垂直高度。上颌行覆盖义齿修复，这样不仅达到了可接受的功能和美学效果，保留现存牙齿，而且不影响今后对这些牙齿的治疗。

患者及其父母应遵医嘱，配合进行良好的口腔卫生管理，包括刷牙及依个人需要使用氟化物。良好的义齿护理是十分必要的，建议患者每晚摘下覆盖义齿。患者应定期复查（每2~4个月）以监测牙弓生长及牙齿萌出。考虑患者的年龄所能达到的配合程度和牙列发育的程度，其实，患者3岁时，即可行覆盖义齿修复。7岁后，建议每4个月复查一次，以避免牙弓生长过程中义齿造成软组织溃疡。这期间，最好重新制作覆盖义齿，而不是仅仅重衬，这主要是为了达到较好的美学效果，因为这个年龄正好处于乳牙列向混合牙列发展的过程中，另外，覆盖义齿重衬也比较复杂。

混合牙列和恒牙列的治疗往往需要多学科共同参与，需要口腔内科医师、修复科医师、正畸科医师的合作来完成。

牙本质发育不全患者恒牙列的早期治疗重点是保护已萌出的牙齿，避免发展到牙列的全部缺失。最好的治疗方法是全冠修复，以达到最大限度的保护。这些病例中，全冠预备必须达到釉牙骨质界，且要确定已完全磨除该处釉质，以防止其折裂。铸造全冠修复磨牙，金属烤瓷冠修复前牙和前磨牙。如果前牙没必要行全冠修复，则可用复合树脂修复以获得良好的美学效果。

因牙本质发育不全患者的根管细窄甚至闭塞，其牙髓治疗很困难。Henke等人认为即使牙髓治疗可进行，但由于牙根细短、牙本质结构改变等原因，桩核修复也有难度。但是，Mayordomo等人使用桩核加金属烤瓷冠修复上下颌前牙，治疗3年后修复体良好。对于过度磨耗或老年病例覆盖义齿是较好的选择，而年轻人则不太接受这种修复方法，但可选用局部义齿配合金属烤瓷冠的方法修复牙列。Moundouri-Andritsakis等人使用全瓷冠修复所有牙齿获得了良好的美学效果，而且全瓷冠修复具有很好的生物相容性效果和精确修复效果。对于仅有牙齿变色的轻微病例，可用过氧化脲行漂白治疗。

患儿姐姐的治疗方案很复杂，包括牙髓治疗、金属烤瓷冠修复、牙周行冠延长术等。

通常，牙本质发育不全的患者都在牙齿严重破坏后才寻求治疗，所以不得不进行复杂的治疗，正如本文所提到的病例。

如果患者被诊断为牙本质发育不全，应该告诉其家人其他家庭成员也可能患有此病。父母应该意识到早期治疗的重要性，以避免这种疾病引起的严重后果。他们也应知道明确诊断后，需定期复查，且知道从乳牙列直至恒牙建殆，在进行成年后的永久修复之前应采取一些过渡性的治疗措施。

总结

本文报告的病例提示我们：为了避免过多的牙齿磨耗、可能的牙髓疾病和牙齿丧失，有必要进行适当而及时的牙科治疗。文中的母亲和其两个孩子的口腔状况显示了未治疗情况下，牙本质发育不全患者牙齿破坏的进展。对6岁的孩子开始治疗，以确保到他母亲的年龄时，其牙列有良好的功能和美学效果。