译文

外伤所致上颌中切牙缺失的正畸修复联合治疗：病例报告

Combined Orthodontic-Restorative Management of Maxillary Central Incisors Lost Following Traumatic Injury: A Case Report

Padhraig S. Fleming, Jadbinder Seehra, Andrew T.DiBiase

原载 Orthodontics: The Art and Practice of Dentofacial Enhancement, 2011, 12(3): 242-251.（英文）

刘杉杉 译 高雪梅 审

摘 要

对于儿童及青春期青少年来说，由于外伤所致的上颌中切牙损伤十分常见，并且最终有可能导致中切牙的早失。治疗方案通常包括种植修复，自体牙再植，以及正畸关闭间隙后树脂塑形。病例报告中所展示的患者是一个处于青春期的女孩，上下牙列拥挤，Ⅰ类咬合关系，伴有上颌中切牙外伤史。治疗计划为拔除上颌中切牙及下颌前磨牙后，关闭拔牙间隙。该病例主要表明，对于一些Ⅰ类牙列拥挤及Ⅱ类非牙列拥挤的患者，选择性地运用正畸方法关闭间隙是一种行之有效的治疗手段，效率高且预后良好。

关键词 中切牙；牙外伤；关闭间隙

1 引言

上颌前牙的外伤报告十分常见，13 岁左右的儿童至少 15% 受过各种形式的牙齿外伤，这其中 80% 都为上颌中切牙的损伤。牙外伤在男孩中比较常见，并且与前牙深覆盖、开唇露齿，以及中切牙突出于牙列外等表现密切相关。临床中可见从釉质折断、简单冠折断到严重的牙齿挫入、预后不良的牙齿脱位等不同程度的牙外伤。

上颌中切牙早失的治疗方法包括固定桥修复，种植，或自体牙移植。而对于青少年儿童来说，最终的修复治疗最好推迟到患儿颅面垂直发育停止后进行，以避免种植牙与对颌牙咬合不良或与周围牙齿牙龈高度不一致等问题。因此，患者常常需要暂

译者单位 北京大学口腔医学院正畸科
北京市中关村南大街 22 号 100081

时修复体或可摘义齿。而维持修复间隙并不能保存种植所需要的牙槽骨量。自体牙移植没有这些限制，但成功的牙移植依赖于精湛的手术技巧，以及尚未发育的根尖。自体牙移植的指征还包括远处的牙可以用来移植。

对于青少年患者来说，另一种治疗方法则是利用正畸治疗关闭缺牙间隙，修改上颌侧切牙及尖牙的外形，以使其能够分别代替原有的中切牙及侧切牙。这种方式避免了义齿修复，并为这种复杂的问题提供了另一种解决途径。下面这个病例就是利用正畸－修复联合的方法，来治疗伴有牙列拥挤及上颌中切牙损伤的 I 类错合畸形的患者。

2 方法

2.1 病史

女性，13 岁，身体健康，由其全科私人牙医转诊至肯特及坎特伯雷医院（Kent & Canterbury）正畸科，于 4 个月前因外伤造成上颌两颗中切牙脱位，两颗牙保存于干燥的介质容器中，于脱位 5min 以上进行再植。

表 1 治疗前后头影测量值

指标	正常值	治疗前（T1）	治疗近终末（T2）	T2–T1
SNA(°)	81±3.0	82	79	–3
SNB(°)	78±3.0	75	74	–1
ANB(°)	3±2.0	6	5	–1
SN(上颌平面)ANS–PNS	8±3.0	8	9	1
Wits 值（mm）	0±1.7	2	0	–2
U1(上颌平面)ANS–PNS	109±6.0	120	106	–14
L1(下颌平面)Me–Go	93±6.0	92	89	–3
U1–L1(切牙角)	133±10.0	116	132	16
MMPA（上下颌平面角）	27±4.0	32	32	0
LAFH（%）	55±2.0	57	58	1
L1–Apo(mm)	0–2	1	1	0
下唇–E 线（mm）	–2	1	1	0

图 1 治疗前面相

2.2 诊断

口外检查显示：轻度Ⅱ类骨型，垂直面高发育过度，侧貌凸，鼻唇角较钝，开唇露齿（表 1，图 1）。患者呈Ⅰ类咬合关系，深覆盖约 8mm，上颌中切牙唇倾，上下牙列均轻度拥挤——上牙弓约 1mm，下牙弓约 5mm。咬合关系示双侧磨牙Ⅰ类关系，深覆盖，前牙开合约 3mm，除了第三磨牙外，所有恒牙均完全萌出。两颗上颌中切牙均变色并叩诊不适（图 2）。

根尖片证实两颗中切牙均做过根管治疗，未见到明确的移植后根吸收表现，但是经过叩诊和临床检查作出替代性吸收的诊断（图 3）。两颗上中切牙远期预后不良。

头影测量结果证实了患者有轻度Ⅱ类矢向不调的临床印象，前下面高及下颌平面与 FH 平面成角均增大，提示下颌有向下向后旋转的生长趋势；相对于各自基骨，上切牙唇倾（120°），下切牙轴倾度在正常范围之内（92°）（图 4，表 1）。

图 2 治疗前口内相

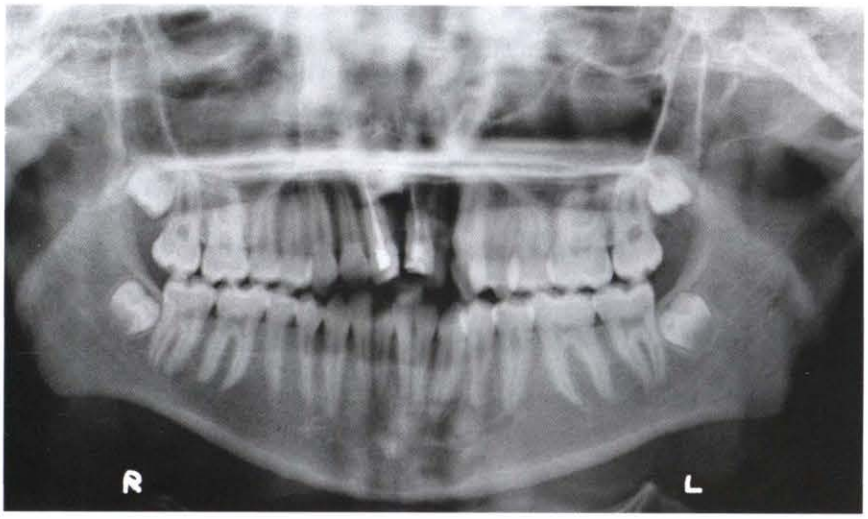

图 3 治疗前曲面断层

图 4 治疗前头颅侧位片

以下是治疗目标和任务：

- 维持能掩饰轻度Ⅱ类骨型的侧貌；
- 缓解牙列拥挤；
- 排齐整平牙列；
- 减少深覆盖；
- 建立覆合；
- 维持磨牙Ⅰ类咬合关系；
- 良好的颊侧牙尖交错关系；
- 维持治疗结果的长期稳定。

2.3 治疗方案

以下几种方案可供选择：

- 拔除上颌两颗中切牙后粘结临时修复体填充间隙，待患儿垂直向生长发育停止后种植修复。使用该种方案可以选择性地决定是否需要正畸治疗。若合并正畸治疗，解决前牙开合需要压低颊侧的后牙。
- 拔除 4 个第二双尖牙，使用上下直丝弓矫治器解除拥挤，矫正开合。上中切牙行修复治疗。
- 拔除上颌两个中切牙及下颌两个第二前磨牙，正畸关闭间隙，把上颌侧切牙及尖牙改形。

患者同意接受正畸治疗，提出高效、全面地纠正错殆。由于患者不接受临时修复体，最终选择第三种治疗方案。

2.4 治疗过程

在拔除上颌两个中切牙及下颌两个第二前磨牙后，上下颌牙列均粘结直丝自锁托槽（InOvation R,GAC），初始弓丝为 0.014 英寸镍钛圆丝。在 0.020 英寸的不锈钢圆丝上，上颌使用弹力链关闭上颌拔牙间隙，下颌使用弹力结扎关闭间隙（图 5）。当上颌侧切牙移动至上中切牙的位置，同时上颌尖牙移动至侧切牙位置时，上下颌均换用 0.019 英寸 ×0.025 英寸不锈钢方丝纠正上下牙弓转矩。之后，上颌换用 0.021 英寸 ×0.025 英寸 β 钛合金丝（TMA）来进一步控制转矩。上颌尖牙需要补充根腭向转矩。矫治后上颌侧切牙及尖牙均选用 A2 色 Herculite XRV 复合树脂（Kerr）改形。上颌尖牙在治疗中也采取了多次邻面去釉。

3 治疗结果

该患者的正畸疗程为 21 个月，17 次复诊。患者的软组织侧貌保持协调，开唇露齿解除，下唇稍有一些超过 E 线（表 1，图 6）。进一步的治疗目标是达到良好的颊侧牙间交错，磨牙保持Ⅰ类关系。覆盖减小，达到理想覆合（图 7）。动态咬合良好：下颌侧方运动时呈组牙功能殆，非工作侧无殆干扰。

治疗后上颌行固定保持，附加上下颌压膜保持器以保持上下牙列理想的排列。拆除矫治器后，双颌牙列均用 10% 过氧化脲漂白，持续 10d，以遮盖尖牙和侧切牙之间的色差（图 8）。

从临近治疗结束的曲面断层片、头颅侧位片（图 9）及头影重叠图（图 10）中可以看到，用来替代中切牙的侧切牙和上颌基骨形成的轴倾度十分理想（106°），下后牙的近中移动结合下切牙轻度直立，达成正覆合的建立。用以建立良好的后牙段咬合关系。治疗过程中患者仍保持轻度的Ⅱ类骨面型，SNA、SNB 角度的减小可能是由于牙槽骨的改建造成的。

4 讨论

对于上中切牙远期预后不良的青少年患者，如何对其进行处理是诊断设计中一大难题。用修复的手段修复上中切牙可以提供完美的效果，但是出于稳定及美观的考虑，治疗需要推迟到患者垂直向生长发育结束才能进行。除此之外，虽然 Swedish 及 Norwegian 中心证明自体移植有很高的成功率且远期效果稳定，但是该手术与术者的操作密切相关，且在有些区域很少应用。

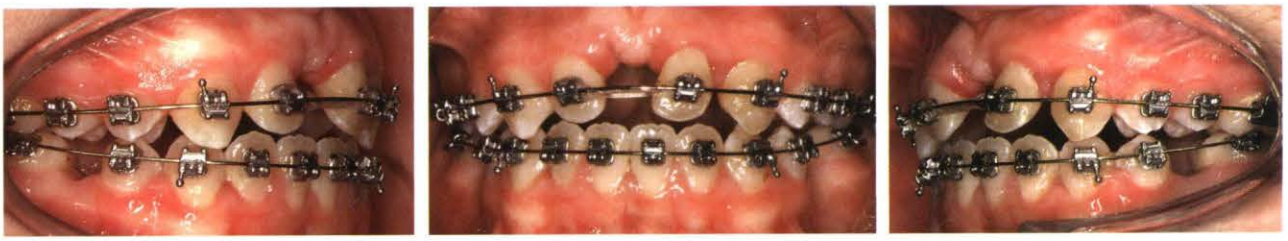

图 5 使用弹力链正畸关闭间隙

图 6　治疗后口内相

图 7　治疗后面相

图 8　漂白之后的正面口内相

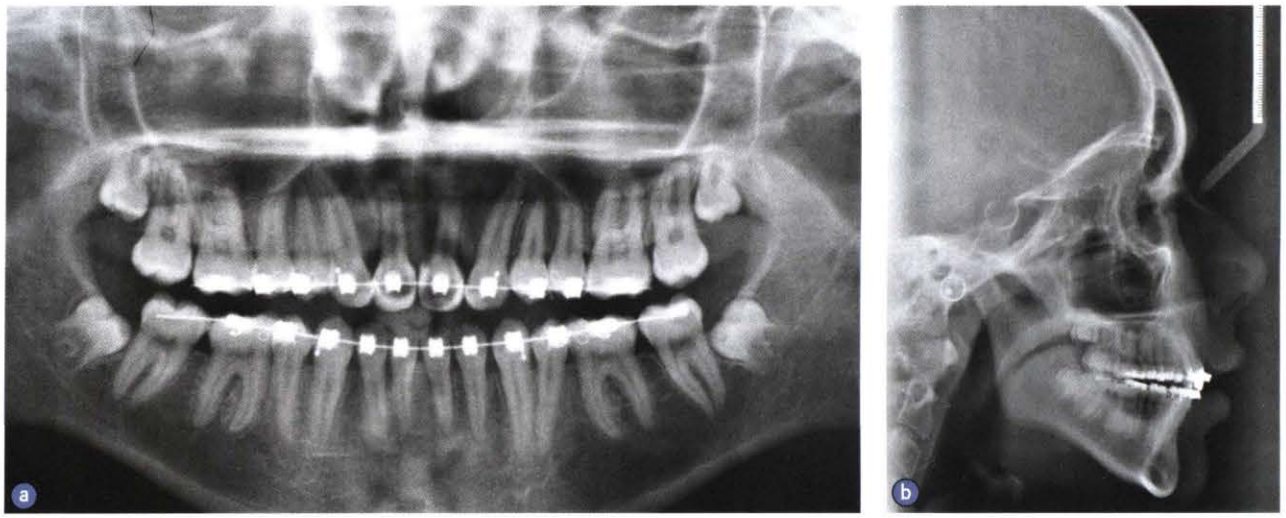

图 9 临近治疗结束。a. 曲面断层片；b. 头颅侧位片

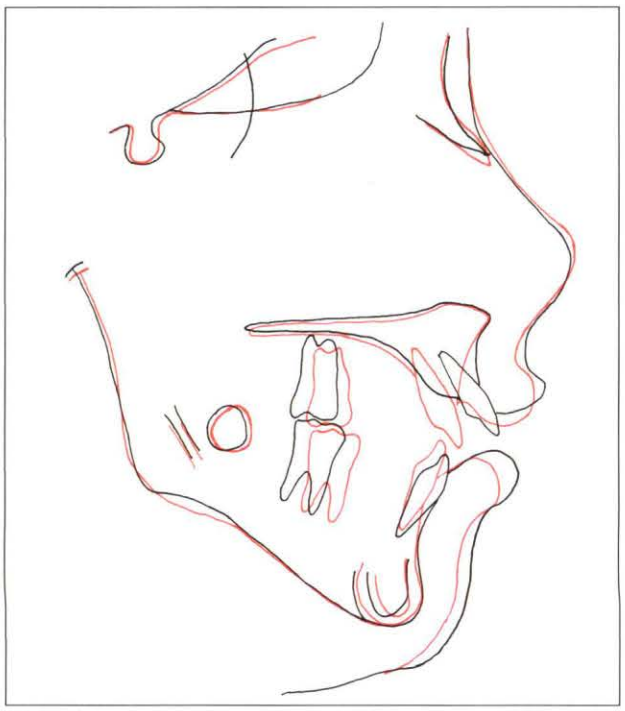

图 10 治疗前（黑）和临近治疗结束（红）的头影重叠图，以 SN 平面在 S 点进行颅底重叠

本例正畸关闭间隙的方法，提供了可接受的咬合关系及美观效果。治疗效率很高，且在将来烤瓷贴面修复后，患者牙列的美观程度会有更大的提高。但是，正畸关闭间隙的方法并不适用于所有的病例，是否考虑这种设计决定于：主要错合畸形类型，唇齿关系以及牙列间极其细微的美观问题——特别是相邻侧切牙及尖牙的颜色及形态差异。

伴有需拔除下颌前磨牙解决下颌拥挤的 I 类病例，或下颌无拥挤的 II 类病例，可采取此种治疗。本例病例特别在于 I 类咬合关系伴有下牙弓拥挤和前牙开合。由骨性垂直发育引起的开合，需要使用支抗装置或口外装置（如果打算不拔牙矫治）行后牙段压低。所以，拔除两个上颌中切牙以取代前磨牙拔除，可保持磨牙的 I 类关系，同时综合解决了牙列拥挤及垂直骨发育不协调。垂直骨型增高，可加快间隙关闭的速度，但是导致该种现象的生物学机制尚不清楚。

上颌尖牙选磨成切牙提高了牙列的美观，但是改形需要渐进实施，并且在治疗中需要冷却，以避免短时间内的敏感及长期副作用。由于上颌第一前磨牙的舌尖并不突出，所以不考虑对其进行邻面去釉。下颌侧方运动平滑，没有非工作侧殆干扰。非工作侧殆干扰和颞下颌关节健康问题的比率，在正畸关闭间隙和修复缺失的侧切牙的病例中是一样的。所以，中切牙的替代法不会导致颞下颌关节整体的影响。

从一开始就设计了至关重要的漂白步骤。尖牙与侧切牙的色差持续于正畸关闭间隙的过程中。漂白在去除初期的复合树脂修复后进行。在间隙关闭前，为保持暂时的美观和指导最终冠根位置，可进行临时树脂修复。临时修复体的深浅色度选择极为接近漂白后预计最终的颜色。

使用自锁托槽可能会提高关闭间隙的速度，但是临床试验并未证实自锁系统在关闭拔牙间隙速度和排齐牙列方面的优越性。本例选用主动自锁托

槽，由于其簧片的作用可以允许上前牙区转矩充分地表达出来，这对该病例十分重要，因为患者需要关闭大概 10mm 的前牙间隙。当然为了获得理想的牙齿美观效果，治疗过程中仍需用到 0.021 英寸 ×0.025 英寸的钢丝，并在其上加入根腭向转矩来对牙齿进行适宜的转矩控制。

由于缺乏软硬组织，不论天然替代还是人工修复体替代相邻切牙，牙龈乳头和邻间隙的再造都是一大挑战。在关闭间隙时，上颌侧切牙轴倾角过度近中倾斜，无益于建立良好的牙龈关系。为了避免这种情况，可以在侧切牙上使用中切牙的托槽，这样可以减小牙齿的近中轴倾度，并且能更好地表达转矩。在关闭间隙中缓慢获得理想牙根位置；或者选用第二序列弯曲可促进侧切牙牙根的近中移动。上颌中切牙的近中面通常比较平坦，因此形态相似的侧切牙可以取得理想的修复效果。

5 结论

如何全面地考虑上颌中切牙外伤患者的治疗计划，是一个难点。虽然利用修复体或自体牙移植治疗均具有可行性，但都容易发生各种问题。对于 I 类拥挤和 II 类非拥挤的病例来说，有时使用正畸的方法关闭缺牙间隙，不失为一种预后良好的权宜之计。

《中国口腔医学继续教育杂志》2012 年征订通知

《中国口腔医学继续教育杂志》由中华口腔医学会主办，人民军医出版社国际口腔医学出版中心承办。宗旨是配合卫生部医学教育改革，引进国外先进的口腔医学理论与技术，对在岗各级临床医师、尤其是基层口腔全科临床医师实施继续教育，帮助我国广大临床工作者了解口腔医学发展前沿和最新进展，从而不断拓展业务视野，提升实际工作能力和业务水平。

本刊着力介绍刊登在《Quintessence International》等系列期刊上的新理论、新知识、新技术、新方法以及世界著名专家的系统讲座的综述性文章等，采用全文翻译和原版图片。实用性和指导性是本刊的显著特点。

本刊总编为中华口腔医学会会长王兴教授，并由我国知名口腔医学专家轮流担任审稿和点评专家。

本刊为双月刊，大 16 开，64 页，全年 6 期。

每期定价 30 元，全年 180 元。凭学生证复印件，全年 150 元。另须付全年邮寄费 12 元。

欢迎广大读者踊跃订阅。

订阅方法：

1. 全国各地邮电局。　　邮发代号：82–211
2. 中华口腔医学会会员可与学会联系订阅。联系人：石淑芹　电话：010–62116665–258
3. 直接向人民军医出版社国际口腔医学出版中心订阅。

联系人：李霏菲　电话（传真）：010-51927260

微博：http://www.weibo.com/dental2012