译文

成功运用氧化锆种植体及全瓷冠进行上颌中切牙美容修复的病例报告

Zirconia Implants and All-Ceramic Restorations for the Esthetic Replacement of the Maxillary Central Incisors

Josep Oliva; Xavi Oliva; Josep D. Oliva

原载 Eur J Esthet Dent 2008;3:174-185(英文)

王 丹 译 邵龙泉 审

摘 要

陶瓷工艺应用于口腔医学和临床医学已有多年历史，现今氧化锆因其出色的机械性能成为最受欢迎的陶瓷材料之一，并已应用于以前仅能采用金属材料修复的病例中。氧化锆作为单冠及长桥的基底材料已应用多年，同时也被作为植入体用于髋关节置换以及指、趾、腕关节。近期有部分研究报道使用氧化锆种植体修复缺失牙。本文展示了1例使用表面粗化的氧化锆种植体进行美学修复的病例。一名28岁的男性患者要求修复缺失的上中切牙。两颗表面粗化的（CeraRoot）氧化锆种植体被用于上中切牙拔牙后的即刻修复，术后戴入即刻临时冠，三个月后最终全瓷修复体粘结完成。氧化锆种植体可作为种植修复材料很好的选择，尤其适用于美观要求较高的病例，但仍需要更多的相关研究用于评价不同表面结构的氧化锆种植体的远期临床效果。

专家点评

邵龙泉教授点评：本文报道了一例用氧化锆种植体配合全瓷冠进行前牙缺失美容修复的病例。目前纯钛种植体作为主流广泛应用于临床，而本文采用了氧化锆种植体材料进行修复。氧化锆种植体生物相容性好，颜色接近天然牙，较适用于对美容效果要求较高的患者。本报道中患者上颌中切牙缺失，对美容效果要求较高，种植体置入的位置、手术对软组织的影响、笑线的高低等因素均需考虑在内。本病例是一项成功的个案，整个治疗过程细致、考虑周详。全瓷修复体的美学效果毋庸置疑，但是种植手术治疗后软组织的恢复也是前牙美容修复中需要重点考虑的问题，特别是在笑线较高的病例中。此外，种植体表面结构以及氧化锆种植体临床生存率尚须进一步研究。

引言

选择纯钛作为牙科种植体，是因其具有良好的生物相容性及机械加工性能，作为种植体基底材料已在临床应用近30年，成功率高。而与牙体色泽相近的陶瓷材料，有可能成为纯钛种植体的替代品。全瓷材料因其优良的生物相容性而应用于牙科，氧化铝陶瓷材料就曾被用作牙科种植体。氧化铝显示了较好的骨结合性能，但在长期负载下没有足够的机械性能，因此已退出市场。

译者 南方医科大学口腔医学院
广州市广州大道北1838号 510515

近期，另一种陶瓷材料因具有成为种植体材料的潜能而被引入临床。氧化锆拥有良好的机械性能，如挠曲强度（900～1 200MPa）、维氏硬度（1 200维克）及微泊尔系数（10～12）。Mark 等认为氧化锆的临界应力强度系数（K_{10}=3.1 ± 0.2MPa · $m^{1/2}$）是其保持长期稳定的重要原因，同时其良好的生物性能也被许多动物实验所证明。

体外实验显示氧化锆能在长期负载下保持性能稳定，但其机械性能受制备加工方法的影响，同时氧化锆种植体暴露于仿真口腔中，对其抗折强度的均值无显著影响。Kohal 等报道了一例采用机械加工的氧化锆种植体和全瓷冠的修复病例，取得了较好的美学效果。现代种植研究显示种植体粗糙的表面结构是增强骨结合过程所需要的，但氧化锆机械加工后所形成的表面却相对光滑。Sennerby 的动物实验（兔子）显示，表面多孔氧化锆种植体具有较好的抗扭矩能力。Oliva 等研究了100颗表面粗化的氧化锆种植体一年临床生存率，结果显示氧化锆的成功率与钛种植体相似。本文采用的一段式氧化锆种植体（CeraRoot），具有粗化的表面，以及非机械加工的基台。

病例报告

男性患者，28岁，不吸烟，全身状况良好。患者因左上中切牙疼痛，两颗上中切牙牙冠松动就诊（图1～4），同时担心修复后微笑时的美学效果。回顾病史，患者18岁时因打篮球致上前牙冠折，根管治疗后行烤瓷冠修复。患者自述烤瓷冠非常松动，已多次复诊重粘。因担心金属材料的潜在危害，拟选择不含金属的种植体和修复体。

图1 患者笑线很高，透过牙龈可见黑色外观

图2 术前口内观

图3 咬合面观可见腭部炎症

图4 根尖片示左上中切牙根尖病变

初诊检查

初步检查及根尖片显示左上中切牙根折，牙冠松动明显，腭部炎症反应以及慢性根尖病变（图3～4），感染波及中切牙之间的切牙乳头（图1～2）。从美学角度看，修复体颈缘的金属清晰可见，同时即使

患者牙龈生物形态为厚牙龈型，也能透过牙龈看见暗黑的牙根。笑线很高，可见到中切牙上方至少5mm的牙龈（注：露龈笑）。上下切牙伸长导致的深覆殆，右侧安氏Ⅰ类殆型，左侧安氏Ⅱ类殆型。下颌前牙区的邻面有散在的楔状间隙。右下颌第一磨牙已行牙髓治疗，X线片显示慢性根尖病变，患者考虑后期再治疗该患牙。

治疗计划

术前4d及术后7d予以抗生素。两颗上颌中切牙预期治疗效果不良，计划拔除。患者要求使用不含金属的修复体。向其介绍了氧化锆种植体和全瓷修复体后，患者接受了这种治疗方法。术中采用一段式氧化锆种植体（CeraRoot），图5可见，种植体贝壳状的穿龈部设计可对邻间区软组织提供良好的支持，一段式种植体的基台直接暴露在口腔，不需要为临时或永久修复体另作处理（注：拆线后即可配戴暂时义齿，待4～6周种植体稳定后，即取模并完成最终修复体）。

图5 CeraRoot氧化锆种植体正面观（左图）及邻面观（右图）

手术治疗

术中用手术刀、手术钳无创拔除患牙患根（图6～9），清理牙槽窝及根尖囊肿，盐水冲洗。种植钻头使用顺序：先定心钻，随后麻花钻（注：Pilot Drill具备锯齿状之向下切削刃缘，因此具备相当优异的向下以及侧方切削能力，针对于高骨质密度病例具有较佳操作性，同时尖锐的锯齿与骨质接触面较少所以摩擦热能产生较少。Twist Drill具有良好向下钻孔能力，而侧方切削能力较低，使钻孔角度较不易偏滑造成孔径超过预期而植入角度错误。Pilot Drill与Twist Drill功能相同仅针对不同适应证交替使用，主要功能在于钻孔植入角度之正确导引，当角度偏差时较小的孔径可以使用Pilot Drill修正）。放置钻头的倾斜角度需格外谨慎，使之适合两颗缺失牙的切端边缘（图10～11）。用成形钻最终完成种植体放置空间的形状，利用特殊反角螺刃植入种植体。种植体颊侧肩台与侧切牙之间预留有1.5mm空间，以补偿中切牙拔除造成的缺隙（图12～13）。两颗种植体均在术中达到了令人满意的初期稳定性（植入扭矩＞35N）。

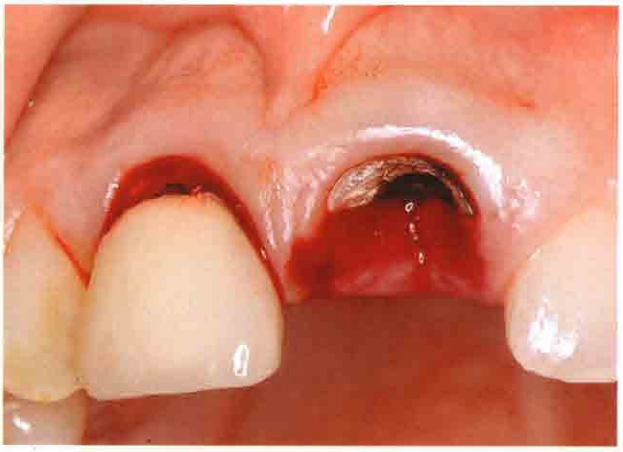

图6 拔除左上中切牙后的口内观

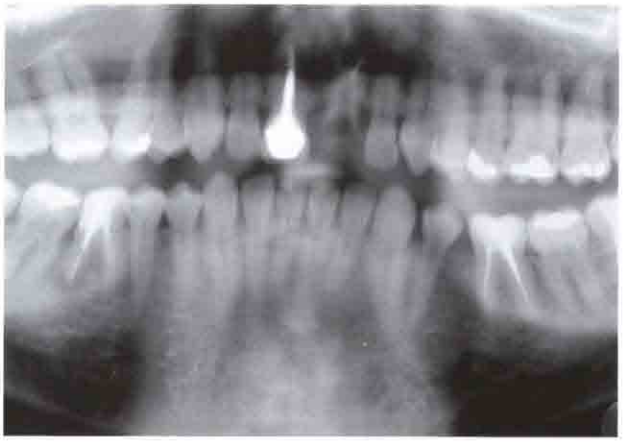

图7 拔除左上中切牙后的全景片

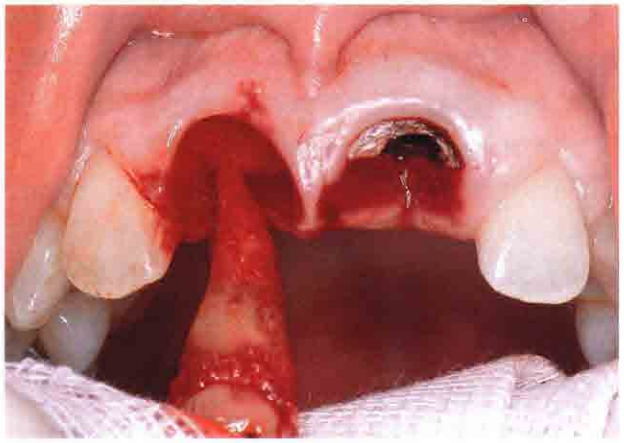

图8 拔除右上中切牙

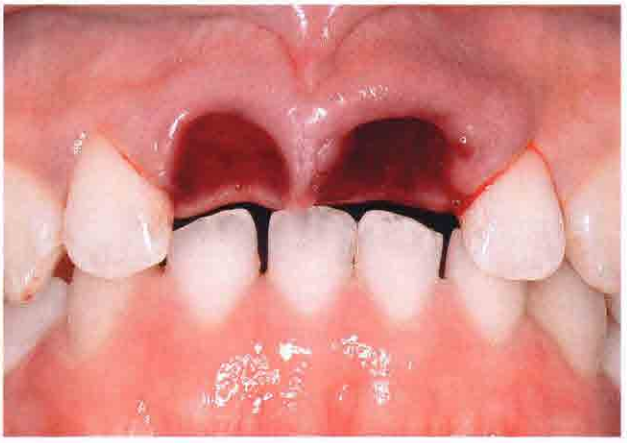

图9 拔除两颗上中切牙后正面观

图10 选择最佳角度放置种植体

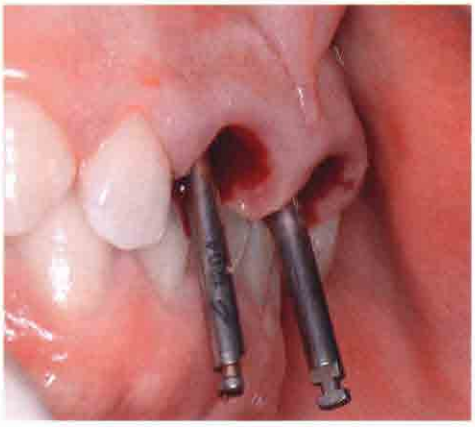

图11 沿最终修复体方向钻孔

图12 选择最佳咬合方向放置种植体

图13 氧化锆种植体就位。注意微创术后完整的牙龈乳头

临时修复体

临时修复体于术前用树脂材料制作而成。使用预制的种植体肩台吻合树脂帽以调整临时修复体与种植体的适合度（图14）。光固化临时冠桥树脂（Protemp，3M ESPE）用于结合预制的临时修复体和树脂帽。去除多余的树脂，抛光临时修复体。特别注意需保证临时修复体无咬合接触，并嘱咐患者至少一个月内勿使用临时修复体咬物。使用光固化的水门汀粘结剂进行临时修复体的粘结（Provilink TM，Ivoclar-Vivadent）（图15～16），粘结后拍摄全景片以确定临时修复体的密合度以及种植体的正确位置（图17）。

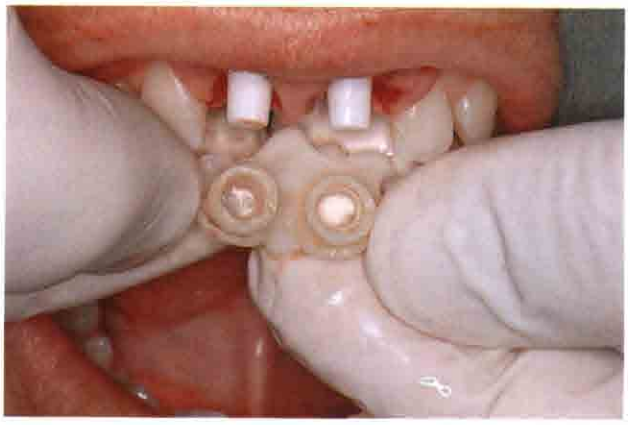

图14 用预成树脂帽及复合树脂调节预制临时冠，使之与种植体适合

图15 即刻临时冠就位，临时粘结剂粘固

图16 可接受的术后即刻美学效果

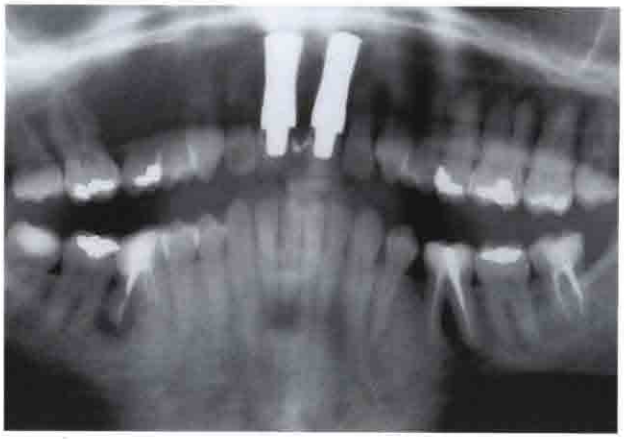

图17 临时冠粘结后的全景片

术后恢复期

术后15d复诊，软组织外形良好，仅可见轻度炎症（图18～20）。因未感觉疼痛不适，伤口无出血，患者满意度高。患者每2周复诊一次，进行拍照、X线片检查和临床评估。术后3个月恢复期间未发现异常。

最终修复

术后三个月，氧化锆种植体及临时修复体周围软组织恢复良好（图21～24），种植体周围无炎症及出血。两颗种植体之间的牙间乳头完整，牙龈颜色与邻牙相同，呈现出自然的外观。用高频电刀（Martin）切除种植体肩台周围多余的软组织，不使用排龈线，聚醚印模材（Impregum，3M ESPE）制取最终修复体印模。全瓷系统（Empress Ⅱ，Ivoclar-Vivadent）

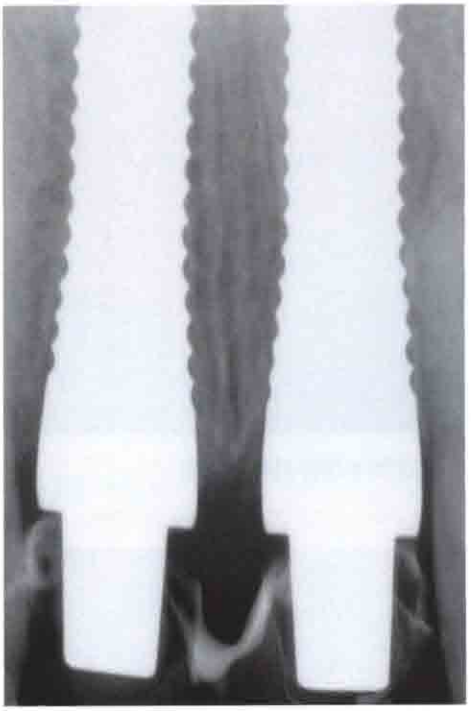

图18 术后15d的根尖片

图21～22 术后3个月去除临时修复体并制取终印模。软组织得到最大程度的保留

图19～20 术后15d，呈现出理想的软组织改建

图23～24 咬合时的正面和侧面观，种植体已为最终修复体预留了足够空间

制作最终修复体，术后4个月用树脂加强型玻璃离子水门汀完成最终粘结（GC FujiCEM，GC America）（图25～27）。调𬌗时特别注意要避免修复体正中及前伸咬合时的过度接触，用轻微的低𬌗补偿邻牙的牙周韧带。拍根尖片及全景片以确认修复体的密合度（图25～26）。

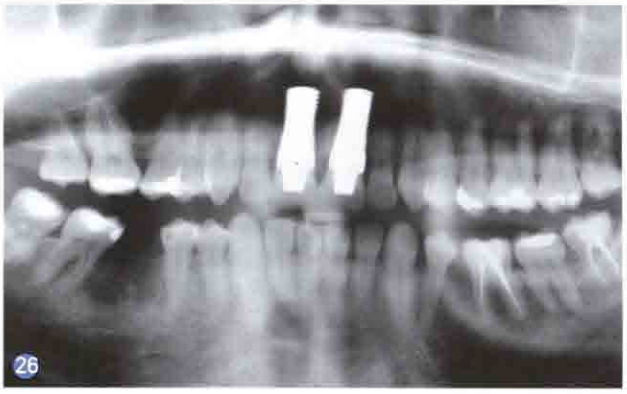

图25～26 根尖片及全景片摄像以确认全瓷修复体的密合度及氧化锆种植体的最佳位置

图27 最终修复体粘结，牙龈仍需要时间适应新的修复体

随访

术后一年的回访检查显示了种植体及牙龈良好的稳定性（图28），患者无不良症状或主诉。美学效果得到明显改善，患者非常满意最终的修复效果（图29～30）。

图28 术后一年回访，注意完美的软组织形态和全瓷修复体

图29～30 术前及术后照片，种植体的植入处牙龈颜色与邻牙相同，全瓷修复体自然美观

讨论

当采用氧化锆种植体进行缺牙修复时，应参考最新的种植相关研究。氧化锆的生物相容性已在众多动物实验中得到证明，同时体外模拟实验也表明氧化锆能承受长期的压力加载，然而其机械性能似乎受到机械加工方式的影响。有报道称氧化锆种植体暴露于仿真口腔中对其抗折强度的均值并无显著影响，此外，现代种植研究显示粗糙的表面形貌对于提高种植体的骨结合是必要的，但是氧化锆机械加工后所形成的表面却相对光滑。Sennerby 等进行的动物实验（兔子）显示表面多孔氧化锆种植体具有较好的抗扭矩能力。最近发表的一篇文献中，Oliva 等研究了100颗表面粗化的氧化锆种植体一年临床生存率，结果显示氧化锆的成功率与钛种植体相似。本文采用的一段式氧化锆种植体（CeraRoot），具有粗化的表面，以及非机械加工的基台。

使用氧化锆种植体需要非常谨慎地选择适合的临床病例。由于修复体只能采用水门汀粘结，对种植体的植入位置及倾斜度要求都较高，因此外科手术指引是非常必要的。同时也要求良好、稳定的咬合接触，以避免种植体载荷过大。

结论

氧化锆种植体是缺牙修复一个很好的选择，尤其是运用于对美观要求较高的病例。不同表面形貌的二氧化锆种植体的长期效果仍需要更多的研究评价。

《唇腭裂手术图谱》

作者Kenneth E.Salyer，医学博士，国际公认的颌面外科专家和学术带头人，国际颌面外科学院和达拉斯医院唇腭裂治疗中心的创始主席。主译者为石冰教授，医学博士。现任四川大学华西口腔医院唇腭裂外科教授、博士研究生导师，唇腭裂外科主任，华西口腔医学院及口腔医院副院长，美国微笑列车西南西北片区专家组组长、全国唇腭裂学组组长。

书中共分七个章节，分别介绍了单侧唇裂唇鼻畸形的初期修复、单侧唇裂术后继发唇鼻畸形的二期修复、双侧唇裂唇鼻畸形的初期修复、双侧唇裂修复术后唇鼻畸形的二期整复、腭裂整复术、咽成形术以及单、双侧唇腭裂伴发骨性畸形的矫正。书中图文并茂，详细呈现了唇腭裂整复的治疗过程。希望这本书为我国广大从事唇腭裂临床治疗的医师提供有益的参考，丰富广大同仁对唇腭裂的认识，使大家结合各自的经验与理论，从本地、本单位的实际情况出发，不断提高唇腭裂治疗水平。

本书60万字，大16开，精装，定价288元，策划编辑：张怡泓。

《复制义齿》

16开，全彩铜版纸印刷，定价：120元。由中日两国知名的口腔临床专家联合编撰而成的实用专著，已经在全国出版发行。作者从“义齿与习惯”的观点论述了义齿和口腔状况的关系，复制义齿的意义、用途及要点，设计和制作中的关键，以及复制义齿的保养和义齿上菌斑的控制等方面的内容，并通过对典型病例分析，结合大量精美图片，使口腔医师和医学生全面深入地了解复制义齿在口腔治疗中的应用。本书实用性、指导性强，适合口腔医师、技师和医学生阅读。

欲购者请与人民军医出版社函购部联系。电话：010-51927252；联系人：王兰。