译文

牙源性癌分化成横纹肌肉瘤：一罕见病例报告

Odontogenic carcinoma differentiation into rhabdomyosarcoma: Report of a rare case

King Kim; Ines Velez; Steven I. Kaltman; Eustorgio Lopez; Diane Stern

原载 Quintessence Int 2009; 40: 837-842(英文)

陈薪伊 译 傅开元 审

摘 要

就作者已知，这是第一个病例报告表明牙源性癌向骨骼肌分化（横纹肌肉瘤）。本文将描述这种侵袭性牙源性肿瘤的组织学和临床特征。在英文文献中，仅报告有2例牙源性肿瘤伴肌分化：分别是良性牙源性肿瘤（成釉细胞瘤）分化成横纹肌肉瘤和牙源性肉瘤伴平滑肌分化。普通开业医师应该了解，牙源性病变可能为恶性，即使这种情况极为少见，并且所有取自口腔的组织标本都应送病理活检。

关键词 肿瘤；牙源性癌；牙源性肿瘤；横纹肌肉瘤

引言

恶性牙源性肿瘤极为少见。它们可源自牙源性囊肿、良性牙源性肿瘤或牙发生相关的组织剩余如Serres上皮剩余。恶性肿瘤可通过组织学和（或）转移扩散的表现来证实。由于转移癌是颌骨最常见的恶性肿瘤，因此在诊断原发性颌骨恶性肿瘤前，必须要排除转移癌的可能。

恶性牙源性肿瘤的分类参照良性肿瘤，即上皮来源的肿瘤（癌）、间叶来源的肿瘤（肉瘤）、混合来源的肿瘤（癌肉瘤）。尽管少见，其中相对高发的有成釉细胞纤维肉瘤和恶性成釉细胞瘤。前者通常是一种低度恶性肿瘤，极少远处转移，手术切除治疗后往往预后较好。而恶性成釉细胞瘤和多数牙源性癌的侵袭能力较强，且能远处转移，因此复发率高，预后相对较差。由于恶性牙源性肿瘤相对少见，其预后情况尚无可靠资料。只有通过对单个病例的收集来进一步了解它们的发生发展、治疗和预后。一般而言，它们多表现为一个边界不清的破坏性透射区，可能引起肿胀、牙齿吸收、感觉异常、邻牙移位和溃疡。通常需要一个多学科的治疗小组来制定合理完善的治疗方案，并且有必要长期随访。

本文介绍的是一例牙源性癌伴骨骼肌分化（横纹肌肉瘤）。

病例报告

在诺瓦东南大学的口颌面病理诊断中心，一名75岁男性患者要求诊治右上第二前磨牙远中龈处病损。邻近的第一磨牙已于6个月前拔除。据患者自诉，

译者 北京大学口腔医学院颞下颌关节病口颌面疼痛中心
北京海淀区中关村南大街22号 100081

相当多的组织附着在拔除的第一磨牙上。当时该组织未送病检。

患者的病史并无特别之处，口外检查亦未见明显异常。口内卫生状况良好，牙修复体质量优良。左上后牙区可见一红色、海绵状肿物，大小约2.0cm × 1.5cm × 1.5cm，质软，触诊轻微不适，易出血（图1a）。在全景片、根尖片和咬合片上均未见到明显影像学改变。临床诊断为化脓性肉芽肿／外周巨细胞肉芽肿，患者即转到颌面外科行切除活检术（图1b～1c）。

活检标本的组织学结果示：鳞状上皮表层糜烂，下层肿瘤上皮细胞密集，包括巢状聚集的梭形细胞以及条索状分布的基底细胞，提示牙源性肿瘤。胞浆颗粒样淡染，胞核形态各异，由小泡状到浓染多形。见大量非典型核分裂（图2a），肿瘤细胞向血管周侵犯（图2b）。肿瘤边缘未见明显包膜结构，边缘亦有瘤细胞分布。免疫组化结果示：AE1／AE3（上皮角蛋白标记物）阳性，S100（神经外胚层标记物）和PSA（前列腺特异抗原）阴性。确诊为牙源性癌。

三周后，患者接受进一步手术治疗。此时活检部位已完全愈合，粘膜外观正常，无任何复发或炎症表现。治疗包括手术完全切除肿瘤辅助激光消融深部组织深至骨膜。术区再次愈合良好，几乎看不出任何肿瘤或手术痕迹。手术标本镜下检查发现，浸润边缘的残余肿瘤细胞伴神经周侵犯（图3）。

两周后，患者再次手术。全麻下，大范围切除左上颌牙槽突。标本组织学示肿瘤上皮细胞大量增生，表现为基底上皮细胞条索状排列，这种以栅栏状为特点的排列方式提示肿瘤的牙源性（图4）。在部分区域，梭形细胞呈星形网状分布。同时可见到神经周侵犯、细胞深染、多形性以及核分裂像。该标本送武装部队病理研究所（AFIP）进行免疫组化。结果示：AE1／AE3阳性，S100、PSA和波形蛋白（间叶细胞标记物）均为阴性。最后，AFIP病理诊断为牙源性癌。

三个月后，患者因左上牙槽嵴出现一大小2cm病损而复诊（图5a）。行半侧上颌骨切除术（图5b～5c），放置上颌赝复体（图5d～5f）。标本再次送AFIP

图1a 病变的初期表现

图1b 拟切除范围

图1c 关闭缺损口

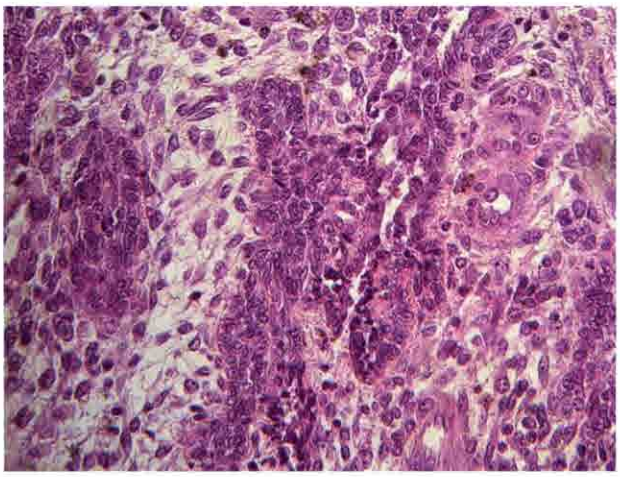

图2a 低倍镜下，苏木精－伊红染色示多种核分裂像

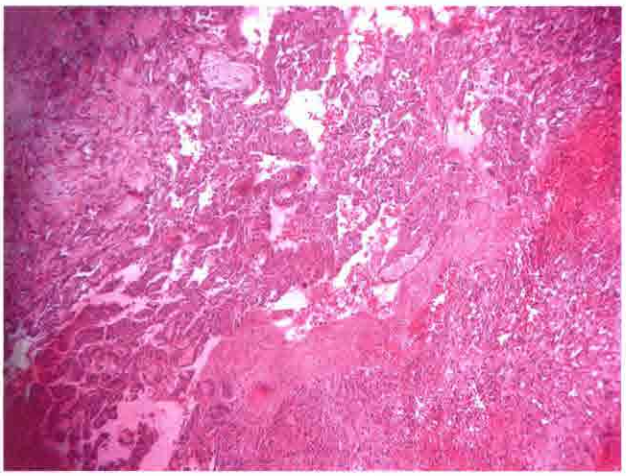

图2b 低倍镜下，苏木精－伊红染色示血管周侵犯

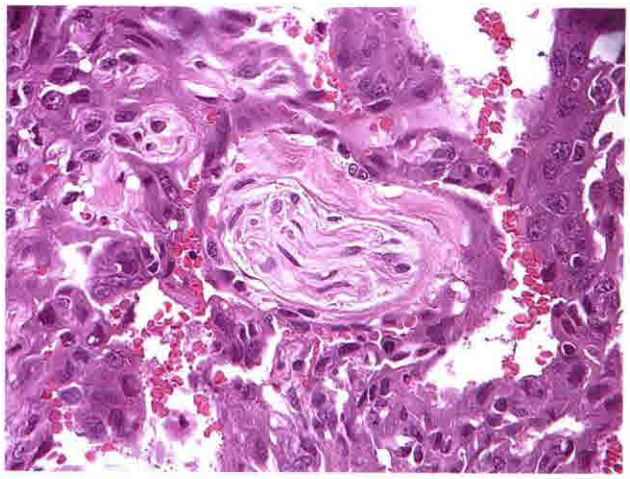

图3 低倍镜下苏木精－伊红染色示神经周侵犯

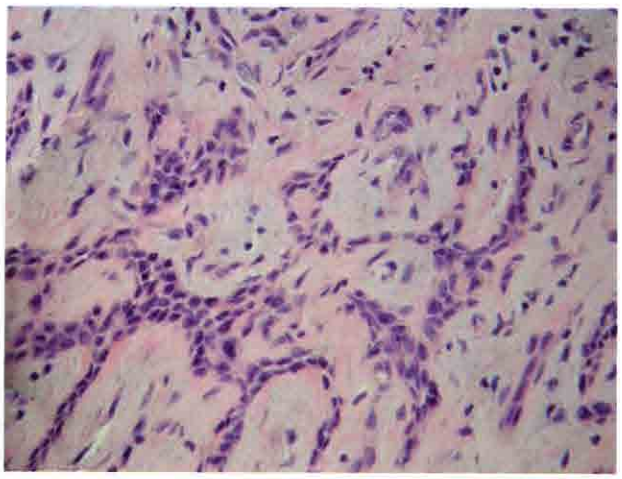

图4 低倍镜下苏木精－伊红染色示条索状排列的基底细胞，似栅栏状

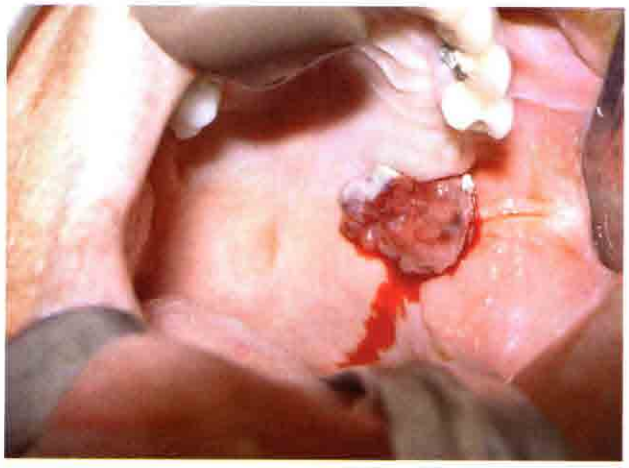

图5a 复发的病变，首次术后3个月

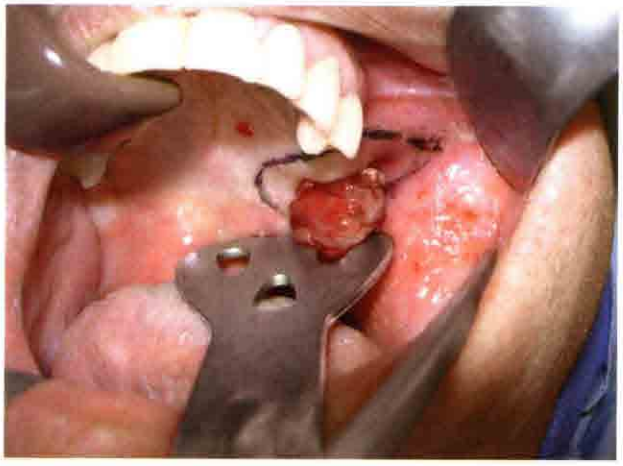

图5b 拟半侧上颌骨切除术，复发的病变

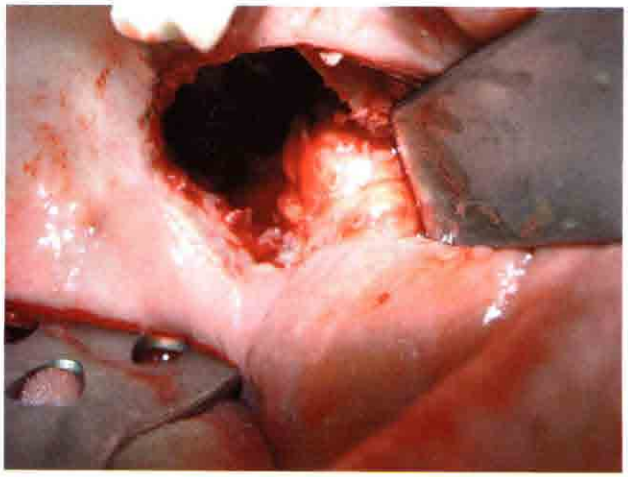

图5c 切除病变后的手术部位

图5d 切除的标本

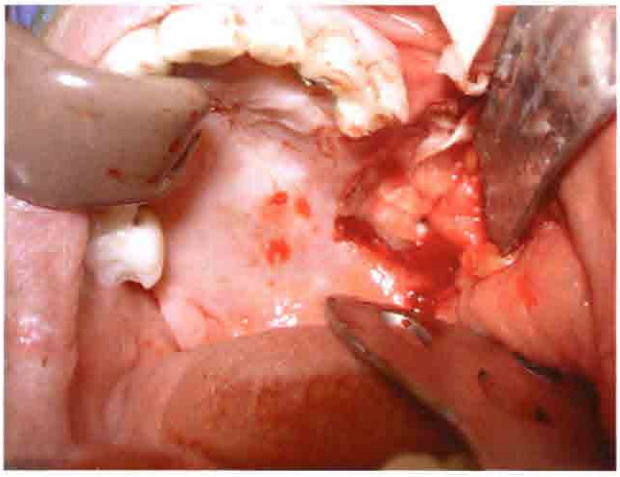

图5e 1/4英寸宽纱布打包法包扎的手术部位

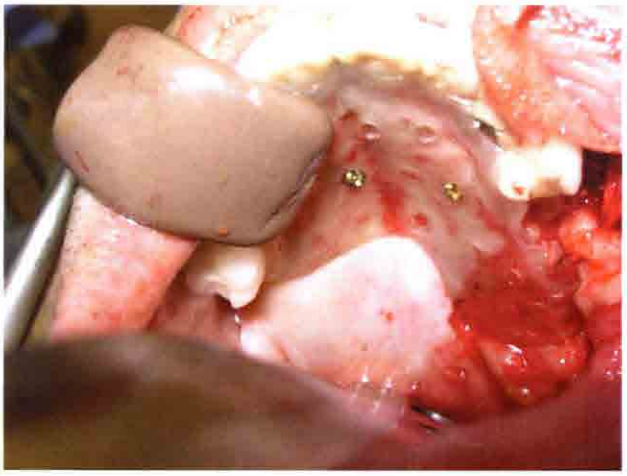

图5f 上颌充填体与颊脂垫移植体就位

病检。见基底上皮细胞异型性及核分裂像。同时可见到核异型的多形性细胞和一些嗜酸性胞浆、周边核的巨细胞（图6）。镜下可见明显骨侵蚀。一系列的免疫组化染色显示：上皮细胞膜抗原阴性；在恶性牙源上皮中出现Kermix 和CK19（上皮标记物）阳性（图7）；大的异型细胞结蛋白（肌肉标记物）强阳性。以上支持横纹肌肉瘤分化的诊断。AFIP的最后诊断是牙源性癌出现横纹肌肉瘤分化（图8）。

之后，由于与患者在随访中失去联系，后续治疗情况无法获知。

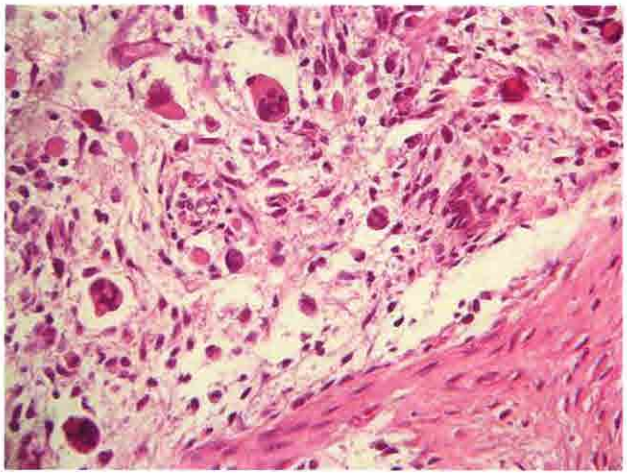

图7 中倍镜下苏木精-伊红染色示恶性间叶细胞分化

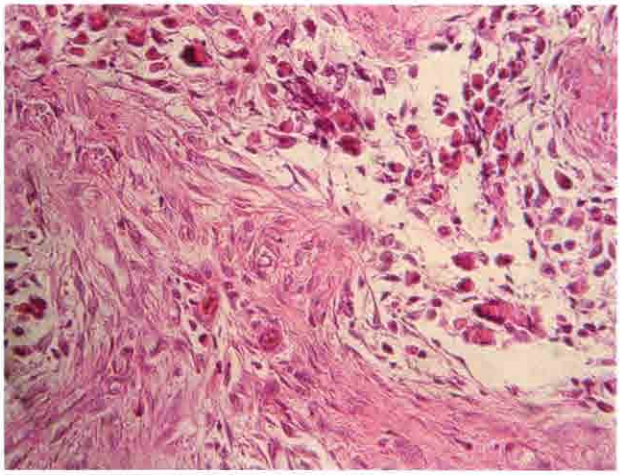

图6 中倍镜下示大的多形性细胞表现为横纹肌母细胞

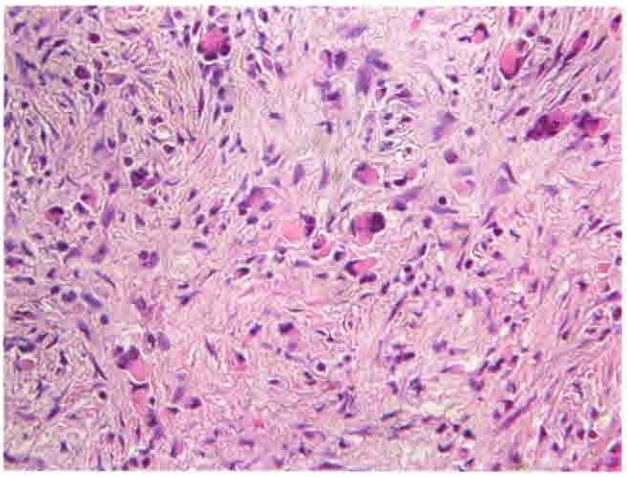

图8 进一步区分提示多形性横纹肌肉瘤。结蛋白、CK19、CD60、CD163和Kermix表达阳性。最后诊断为牙源性癌出现横纹肌分化的肉瘤样癌

讨论

本文报告的是一例牙源性癌伴横纹肌肉瘤分化。细胞异型性和侵润性的特点支持恶性肿瘤的诊断。病变早期，苏木精-伊红染色及免疫组化显示，增殖的细胞表现为上皮性。但是，它们的形态特征并不符合其它典型的牙源性癌如恶性成釉细胞瘤。

此外，没有任何证据来推测肿瘤细胞来自牙源性囊肿或良性肿瘤。

在第三次治疗中，尽管原始上皮成分仍然存在，但免疫组化证实了间叶成分，横纹肌母细胞分化（借助苏木精-伊红染色和免疫组化）。这两种组分的共存说明这已经是一个牙源性癌肉瘤。

尽管这种病非常少见，但在文献中可查及若干牙源性癌的病例报告。牙源性肉瘤更为罕见。其中大多是成釉细胞纤维肉瘤。就作者已知，仅有一篇文献报告了良性牙源性肿瘤分化成横纹肌肉瘤。另外有一篇报告了牙源性肉瘤伴平滑肌分化。尽管如此，这和本文报告的病例还是有重要区别。之前报告的病例涉及牙源性肉瘤，一种间叶肿瘤，向同为间叶成分的平滑肌肉瘤分化。而本文病例，是一种上皮性肿瘤向间叶肿瘤分化而产生的牙源性癌肉瘤。细胞从一种类型向另一种类型分化也可以是机体正常生长、发育和维持功能所需，但过度分化被认为是病理性的，尤其是在口颌面部组织。

本文病例表明，牙源性癌应尽早治疗，避免复发及向其它恶性肿瘤分化的可能。

总结

恶性牙源性肿瘤极为少见。只有通过对单个病例的收集来进一步了解其组织学、临床和影像特征、行为、以便进行合理的治疗和评估预后。

本文报告的是一种罕见病例：即恶性牙源上皮性肿瘤向间叶源性肿瘤分化，这是第二篇报告恶性牙源性肿瘤伴肌分化的病例。普通开业医师应该有认识，牙源性病变也可能是恶性的，尽管这种情况极为少见。

《唇腭裂手术图谱》

作者Kenneth E.Salyer，医学博士，国际公认的颌面外科专家和学术带头人，国际颌面外科学院和达拉斯医院唇腭裂治疗中心的创始主席。主译者为石冰教授，医学博士，现任四川大学华西口腔医院唇腭裂外科教授、博士研究生导师，唇腭裂外科主任、华西口腔医学院及口腔医院副院长，美国微笑列车西南西北片区专家组组长，全国唇腭裂学组组长。

书中共分七个章节，分别介绍了单侧唇裂唇鼻畸形的初期修复、单侧唇裂术后继发唇鼻畸形的二期修复、双侧唇裂唇鼻畸形的初期修复、双侧唇裂修复术后唇鼻畸形的二期整复、腭裂整复术、咽成形术以及单、双侧唇腭裂伴发骨性畸形的矫正。书中图文并茂，详细呈现了唇腭裂整复的治疗过程。希望这本书为我国广大从事唇腭裂临床治疗的医师提供有益的参考，丰富广大同仁对唇腭裂的认识，使大家结合各自的经验与理论，从本地、本单位的实际情况出发，不断提高唇腭裂治疗水平。

本书60万字，大16开，精装，定价288元，策划编辑：张怡泓。

《复制义齿》

16开，全彩铜版纸印刷，定价：120元。由中日两国知名的口腔临床专家联合编撰而成的实用专著，已经在全国出版发行。作者从"义齿与习惯"的观点论述了义齿和口腔状况的关系，复制义齿的意义，用途及要点，设计和制作中的关键，以及复制义齿的保养和义齿上菌斑的控制等方面的内容，并通过对典型病例分析，结合大量精美图片，使口腔医师和医学生全面深入地了解复制义齿在口腔治疗中的应用。本书实用性、指导性强，适合口腔医师、技师和医学生阅读。

欲购者请与人民军医出版社函购部联系。电话：010-51927252；联系人：王兰。