译文

一个种植体支持的两个单位冠桥——上颌前牙区种植修复的美学选择

Two prosthetic crowns supported by a single implant – An esthetic alternative for restoring the anterior maxilla

Mauricio Barreto; Carlos Eduardo Francischone; Hugo Nary Filho

原载 Quintessence Int 2008;39:717-725(英文)

李 率 译 陈 波 审

摘 要

在上颌前牙区进行种植时，由于种植体周围软组织形态不协调而带来的美学并发症很常见，特别是两个邻牙缺失植入两个种植体时。本文建议在上前牙两个邻牙缺失的情况下，仅植入一颗种植体，并通过两个临床病例阐述此治疗理念。其主要优势在于能更好地保存牙间乳头和龈缘轮廓，避免因植入两颗相邻种植体后出现种植体之间牙槽骨的吸收。

关键词 单端桥；牙龈乳头；美学区域；牙龈组织；种植体支持的修复体；钛种植体

过去15年，相邻天然牙、相邻种植体以及相邻天然牙与种植体之间的龈乳头是否存在是临床医生非常关注的问题。而龈乳头能否充满大部分邻间隙是获得美观的龈牙复合体的关键所在。

Tarnow等测量了两个相邻种植体的龈乳头高度，范围1～7mm，平均值是3.4mm。而相邻天然牙之间龈乳头高度为5.0mm，两者之间差距在1～2mm，在上颌前牙区这将带来一些美观问题。为克服这个问题，有些临床医生建议通过外科或修复的手段来保存或重建美学区域软组织的完整性。但这方面仍有待于进一步的科学研究。

本文探讨的是美学区域相邻两颗牙齿缺失的情况：即上颌中切牙和侧切牙缺失（图1）。治疗方案为仅在上颌中切牙位点植入一颗种植体。这一治疗理念基于对于种植体周围生物学宽度形成过程的理解。众所周知，当钛种植体暴露于口腔环境中，种植体肩台周围牙槽嵴会发生快速的骨吸收。如果在相邻中切牙和侧切牙缺失的情况下，仅植入一颗种植体，单端固定桥修复，可以避免因植入两颗种植体而出现的种植体之间的牙槽骨大量吸收，从而有可能保存邻间龈乳头高度和龈缘轮廓水平。所以，临床医生在进行牙列缺损的种植治疗设计时要非常谨慎：相邻位点植入两颗种植体会加大美学风险，因为这种情况下更难以获得美观的牙龈外形。

本文的目的是介绍在上颌前牙区相邻两个缺牙位点仅植入一颗种植体进行单端固定桥修复的相关外科和修复设计。

译者 北京大学口腔医学院种植科
北京海淀区中关村南大街22号 100081

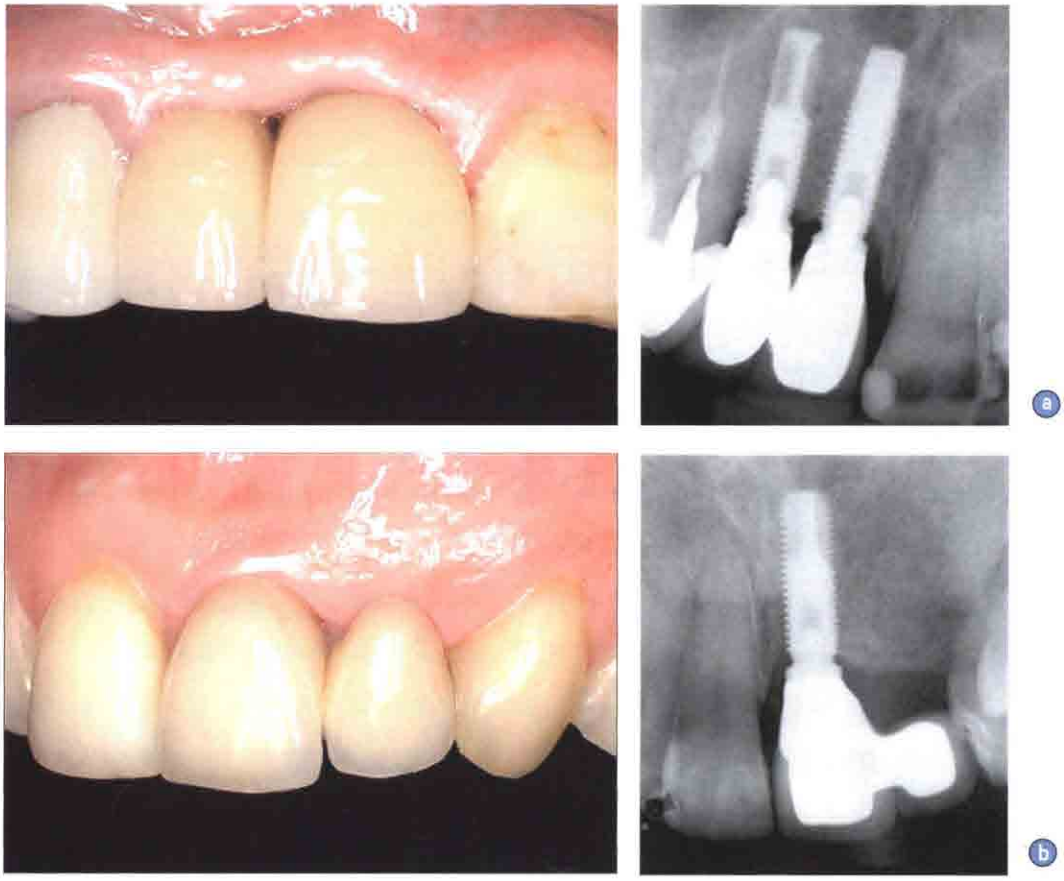

图1(a-b) 两颗相邻上前牙缺失后进行种植修复。第一个病例（a）植入两颗种植体，可见牙间乳头部分缺如。第二个病例（b）植入一颗种植体，牙间乳头丰满，龈缘轮廓美观协调

临床病例 1

25岁年轻女性患者，左侧上颌中切牙和侧切牙缺失（图2）。术前完成周密的种植外科和修复设计后，首先从下颌升支取骨行牙槽嵴水平向上置法骨增量手术（图3）。5个月后，在左上侧切牙位点植入种植体（Titanium Fix，AST Technology）（图4）。植入的种植体有以下特点：颈部肩台直径4.1mm，外六方基台连接，连接处宽度2.7mm，高度0.7mm。

6个月后，行二期手术及种植体支持悬臂梁式单端桥过渡修复（图5）。过渡义齿为钛基台（UCLA Titanium，Titanium Fix）和自凝丙烯酸树脂（Jet Classic，Clássico Odontológico）制作，采用纵向螺丝固位方式。上颌取模采用自凝树脂（Jet Classic）制作的个性化托盘和聚醚橡胶印模材（Impregum Soft，3M ESPE）。对颌印模采用不可逆性水胶体取模。灌制石膏模型。

戴入过渡义齿后，行上皮下结缔组织移植。在过渡义齿的颈部添加自凝丙烯酸树脂对软组织施加适当压力，进行种植体周围软组织塑形（图6）。可根据需要重复几次。

上皮下结缔组织移植术后90d，开始最终修复治疗程序。上颌采用聚醚印模材（Impregum Soft））和个性化转移杆重新取模。为了获得更加准确的种植体周围软组织形态，使用过渡义齿和自凝丙烯酸树脂（Duralay II，Reliance）制作个性化转移杆（图7）。

灌注石膏模型后，选择轴面平行的钛基台（CeraOne abutment，Titanium Fix）和氧化铝全瓷支架(Vita In-Ceram alumina，Vident）修复（图8）。

种植体植入术后5个月，完成粘结方式的最终修复（图9～10）。采用磷酸锌类粘结剂(Hy-Bond 磷酸锌粘结剂，松风)。调𬌗，保持牙尖交错位时咬合轻接触，下颌前伸时保持前牙切导，2个中切牙保持接触。侧方𬌗时避免左侧切牙的咬合接触（悬臂梁）。

图2 治疗前的上颌前牙区临床情况

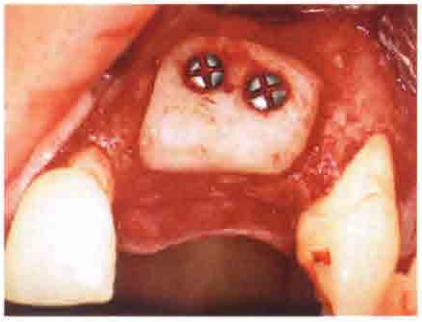

图3 术区骨移植的情况

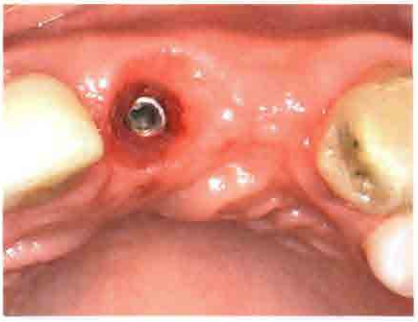

图4 上颌侧切牙位点植入一个种植体

图5(a-b) 种植体支持过渡单端桥的局部固定义齿就位后

图6(a-b) 上皮下结缔组织移植以获得更加和谐的穿龈轮廓

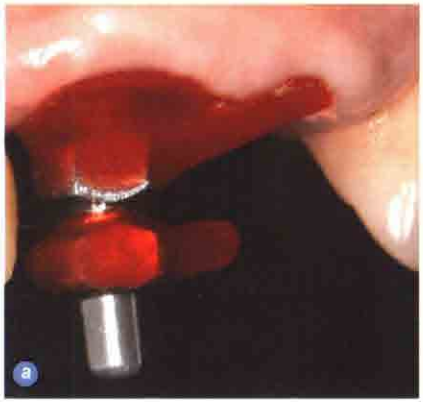

图7(a-b) 最终修复的印模。请注意通过个性化的转移杆来获得种植体周围软组织形态

图8 氧化铝全瓷支架就位

图9(a-b) 最终修复体戴入。上颌侧切牙区域唇侧牙龈缺陷，与对侧相比，牙尖乳头更加偏向冠方

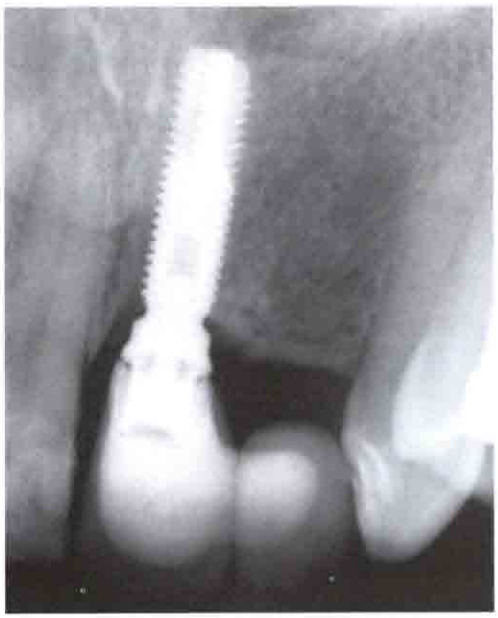

图10 最终修复1年后的根尖片。注意上颌侧切牙区域牙槽嵴顶部存在骨组织。基台和修复体之间的间隙是由于X线投照角度导致的伪影

临床病例2

第二个病例完成种植修复已有11年。患者35岁，左上尖牙和侧切牙牙根吸收（图11）。

经过外科和修复方面的设计后，拔除左上尖牙和侧切牙，2个月后在左上尖牙位点植入一颗种植体(Nobel Biocare)，术中采用了外科模板。6个月后二期暴露种植体，安放CeraOne修复基台（图12），制作种植体支持的临时单端固定桥。为获得美观自然的穿龈轮廓，通过在义齿颈部添加自凝树脂，对种植体周围软组织施加一定的压力来进行塑形，在整个过渡义齿修复期间可以重复数次，以达到最佳的软组织塑形效果。

制作最终修复体时取印模方法同病例1。然后在工作模型上制作贵金属支架，最终修复体通过磷酸锌水门汀粘固（图12c）。在咬合调整时要注意保持尖牙保护殆，避免左上侧切牙（单端桥体）咬合接触。

修复后11年，无任何诸如基台螺丝松动或崩瓷等修复并发症，种植体周围组织、龈乳头以及龈缘外形保持稳定（图13）。

图11(a-b) 治疗前口内像:左上尖牙和侧切牙拟拔除

图12(a-c) a. CeraOne修复基台口内就位;b. 贵金属支架;c. 最终修复体就位

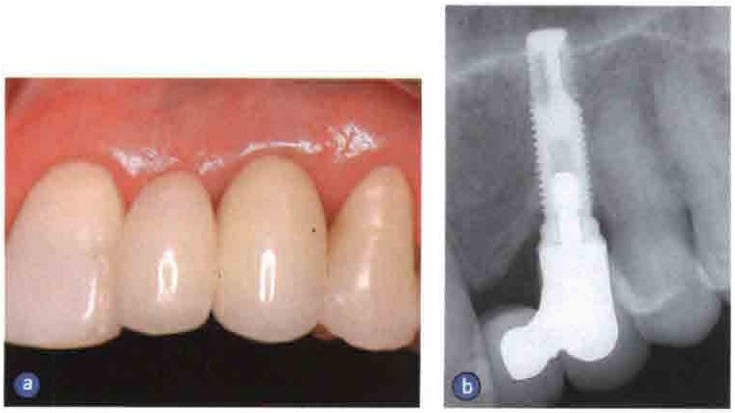

图13(a-b) 11年后口内像和X线片检查。注意在左上侧切牙处牙槽嵴高度得以保存。(临床病例来自于Carlos Eduardo Francischone)

讨论

软组织行为

软组织的形态是决定种植修复美学效果的基本要素。为什么在两个相邻前牙位点植入一颗种植体能够获得修复体周围美观而稳定的软组织形态呢?当我们对种植体周围生物学宽度的形成过程有了真正了解时,就可以明白答案所在。很多研究发现,在二期暴露后,种植体肩台周围牙槽骨会发生骨吸收。牙槽骨向根方及侧方吸收,骨吸收的程度取决于几个因素:如牙周生物型、修复负重设计、种植体类型以及种植体植入的三维位置等。

为什么在相邻位点植入两颗种植体难以维持牙龈形态呢?一般来说,相邻前牙缺失后,缺牙位点牙槽骨会发生水平向和垂直向骨吸收,而且在相当于龈乳头的部位牙槽间隔变平。这样,如果植入两个种植体,将会发生更多的侧方骨吸收,使得种植体之间牙槽骨的高度更加降低。而如果仅植入一颗种植体,将避免种植体侧方牙槽骨高度的进一步降低。

Cardoropoli等对上前牙区单牙缺失的位点植入Brånemark种植体,对11位患者进行评估,结果显示龈缘有0~6mm退缩。超过50%的患者存在龈乳头的不足,在最终修复体戴入时,龈乳头占据邻间隙的32%。

本文中的两个病例所表现出的软组织生物学改建行为和Cardoropoli等所描述的一致。植入一颗种植体修复两个相邻缺失上前牙可能与单个上前牙缺失种植后的效果相似。本文的治疗理念有待于进一步的研究证实其在获得和保持美学效果上的科学性。

缺牙位点近远中间隙

许多作者认为相邻种植体之间的间距至少应为3mm，而种植体与天然牙之间的距离应至少为2mm。目的是维持种植体之间的牙槽间隔，从而为邻间龈乳头提供骨性支持。Tarnow等认为如果种植体之间的间距大于3mm，牙槽间隔的吸收大约为0.45mm；而如果间距小于或等于3mm，牙槽间隔的吸收为1.04mm。所以，在相邻位点植入两个种植体，对于缺牙间隙近远中距的要求至少为15.2mm（图14）。

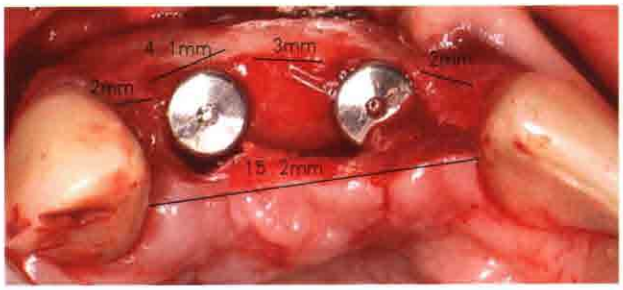

图14 种植体之间以及种植体与天然邻牙之间的理想间距

而在中切牙和侧切牙缺失的情况下，如果前牙拥挤或牙齿本身比较窄，那么，缺牙间隙近远中距离就不足15mm。这种情况下，从美学角度上讲，可以考虑只植入一颗种植体。如缺牙间隙大于15.2mm，可以考虑植入两个种植体。总之是要保证种植体间距大于3mm，以最大可能地保存牙槽间隔的高度，从而维持牙龈乳头的丰满度。当然，间隙足够的情况下植入两颗种植体可以为最终修复体提供更好的生物力学支持。

种植体-基台连接方式

在本文展示的两个病例的根尖片中，种植体肩台周围都可以看到环形透影区，来适应种植体周围生物学宽度形成的要求。目前种植体的形态有许多改进，包括种植体整体外形及微观解剖外形的改进，目的是尽可能维持种植体周围牙槽骨高度。

一些种植体生产厂家声称自己的产品在维持骨量方面具有明显优势，虽然新的设计有可能使得种植体肩台周围的骨水平维持在期望的高度水平，但目前尚缺乏足够的临床研究支持。在能够证实新的种植体设计在相邻上前牙缺失且间隙小于15mm的情况下植入两颗种植体仍可以有效维持牙槽间隔高度之前，临床医生可以考虑植入一颗种植体这种治疗方式。

支架

在过去10年中，关于支架材料的研发很多，全瓷材料是研究关注的重点。现在，新的全瓷材料既具备良好的美观特性，同时机械性能大大提高，而且具备优良的生物相容性和高度的密合性。近年来高强度全瓷材料在冠桥修复中的应用日益增多。我们用一个种植体支持单端固定桥修复时哪种支架材料最好？虽然从机械力学的角度来看，金属烤瓷可能更好一些，但在前牙固定桥修复中，出于美观考虑，建议使用全瓷材料。目前还没有采用全瓷材料进行单个种植体支持的单端桥修复的报道。对于全瓷材料在种植体支持的固定桥以及单端桥中的临床应用还需要进一步的细致研究。

生物力学风险

种植体的数目、长度、骨的质量、咬合以及修复体设计等都是种植修复体生物力学方面的基本构成要素。在上颌前牙区植入一颗种植体进行单端桥修复，从生物力学的角度来看，是否存在风险？尽管目前还缺乏足够的科学研究证实，这种治疗选择的可行性基于以下一些因素的考虑：①前牙的咬合力不到后牙的一半；②种植体设计在不断改善，以获得更多的种植体-骨接触面积；③通过咬合调整，使得修复体在最大牙尖交错位时轻微接触，而在前伸殆和侧方殆时无接触；④排除口腔副功能患者以及Ⅱ类或Ⅲ类错殆患者。对以上因素全面考虑后，可以减少机械力学风险，使得种植体支持单端桥获得长久的修复效果。

结论

植入一个种植体修复两颗相邻上前牙可以获得更好的种植体周软组织形态。但对于这种治疗方式，仍有待于进一步对照研究来评估软硬组织的长期稳定性。