译文

采用正畸增加软硬组织后种植修复重度牙周炎患者的美学重建——两例复杂病例的多学科联合治疗

Rehabilitation of Esthetics in Advanced Periodontal Cases Using Orthodontics for Vertical Hard and Soft Tissue Regeneration Prior to Implants – A Report of 2 Challenging Cases Treated with an Interdisciplinary Approach

Tidu Mankoo, Laura Frost

原载 Eur J Esthet Dent, 2011, 6(4): 376-404.（英文）

曹 甜 译 徐 莉 审

摘 要

尽管牙周炎患者的再生性治疗已经取得长足进展，但是对于侵袭性牙周炎患者如何更好地恢复其美观仍然面临很多挑战。随着细胞生物学、细胞信号传导以及基因学研究的进步，我们已经更深入地了解了牙周病的发生和发展。即便如此，对于侵袭性牙周炎患者来说，将他们退缩的软组织恢复到解剖水平依旧是一个挑战。诊断和治疗水平的提高无疑可促进患牙的恢复以及稳定。但是，侵袭性牙周炎患者的前牙美学区往往出现严重的不对称性骨丧失以及龈退缩，这些受累牙齿的美观恢复还是一个难题。

对于前牙美学区存在不对称性骨吸收及龈退缩的侵袭性牙周炎患者来说，多学科联合治疗可能是一个不错的选择。首先采用正畸治疗牵引重度牙周炎患牙，以增加垂直向骨量及软组织高度，达到理想位置后拔除，然后进行即刻种植修复。本文将通过2例复杂病例报告来阐述这一联合治疗的理念。

1 引言

如今采取种植修复缺失牙以获得美学及功能成为主流趋势。种植牙常常成为缺失牙或无保留价值牙的治疗首选。对于前牙美学区的修复来说，软组织形态的恢复，尤其是种植牙唇侧软组织的稳定性以及种植牙间的龈乳头修复是关键。尽管对于修复那些严重骨缺损及多牙缺失的复杂病例困难及问题依旧存在，但是，随着我们对美学区修复条件的更深入了解，使得美学区种植修复预后的可预见性得以提高，尤其是单颗牙修复。采取种植修复来重建

译者单位 北京大学口腔医学院牙周科
北京市中关村南大街22号 100081

多个相邻牙缺失的软、硬组织形态，依然是现在很难达到的治疗目标。下面将描述现在较广泛应用的3个治疗策略。

1.1 策略1（S1）

策略1重点在保留，即尽量保留剩余牙槽骨及软组织（例如，通过即刻种植方案）。这个策略仅针对那些治疗前牙龈形态可接受的并且牙周组织健康的病例，尤其适用于单颗牙的即刻种植修复。

1.2 策略2（S2）

通过手术重塑软、硬组织形态，即进行骨和牙龈移植术，手术在种植前或同时进行。对于多个牙齿伴骨缺损的患者，有一些病例通过这个策略能够得到较好的疗效，然而维持长期的美观疗效，却是很难达到的，常常需要进行多次有效的手术才行。

1.3 策略3（S3）

第3种选择是用组织替代物进行美学修复，即选取粉色丙烯酸复合树脂或瓷进行软组织形态恢复。当然，这个方法能够很好地解决美观问题，但是长期看来，却不利于口腔卫生的维护，并且会影响患者发音。

如果侵袭性牙周炎患者其前牙美学区牙齿受累，其缺损形态基本都不利于治疗，因为随着骨量丧失及牙龈退缩，会危害到牙龈乳头及唇侧龈组织。这些连同牙齿病理性移位、松动以及临床附着水平丧失，都会使得患牙的美观、功能及卫生维护变得更加糟糕。对于那些软、硬组织不对称破坏的患牙，其预后更差。当然，如果能够进行恰当的治疗，是可以控制炎症及进一步保存患牙功能的，但是患牙的美观无法改善，会出现临床冠变长及黑三角间隙。

1.4 治疗理念和方法

牙周炎易感者骨结合种植体的5年存活率与非牙周炎患者没有明显差别。尽管牙周炎患者I期种植体的10年存活率要比非牙周炎患者低一些，但是种植修复仍然是牙周患者缺牙修复的一种可行选择。无论是慢性还是侵袭性牙周病患者，甚或顽固性牙周炎患者，都可通过种植进行缺牙修复。

牙齿的被动萌出和正畸牵引都可用于种植区拟拔除的牙齿，尤其对于侵袭性牙周患者前牙美学区的修复来说，牵引牙齿可以在垂直向增加骨量以及软组织高度。

本文的主要目的是针对前牙美学区严重软、硬组织丧失的侵袭性牙周炎患者，介绍一种预测性强，并能够垂直向增加软和硬（骨）组织量的系统治疗方法，从而使得适用S3或S2的病例都能够使用S1的方法，进行如下的治疗。

1.5 策略4（S4）

策略4的理念就是采用系统的多学科联合治疗以增加前牙美学区软、硬组织量，使得原来应该采用S2或S3的病例转变为S1的治疗范围，从而达到非手术软、硬组织再生。

1.5.1 第1治疗阶段

第1阶段的治疗包括：拔除无保留价值的患牙（非美学区），必要的牙体治疗，以消除或控制炎症为目的的手术治疗，前牙美学区待拔牙齿的保守治疗。牙周治疗，包括常规的机械性治疗（洁治、刮治和根面平整），口腔卫生指导以及抗生素治疗。

1.5.2 第2治疗阶段

这个阶段包括了正畸牵引美学区牙周受累的无保留价值牙齿，通过临床附着水平位置的冠向移动来增加垂直向软、硬组织量。牵引拔牙前需要颊舌向以及近远中向排齐受累牙齿（根据需要辅助进行相应牙齿的根管治疗以及后牙区段种植来提供前牙排齐的支抗）。第2阶段治疗还包括正畸牵引后的保持（这个阶段仍然需要牙周支持治疗）。保持时间一般最少3个月，这样才能使得受累牙齿新形成的骨组织充分的矿化成熟，软组织水平充分稳定。这些都是为下一个阶段拔除牙齿做准备。

1.5.3 第3治疗阶段

这个阶段的治疗包括了牙齿的拔除以及具体的系统性即刻种植牙冠或桥修复计划，即采取手术或非手术的方法来维持骨组织量以及增加唇侧软组织厚度，从而达到美学区软组织量的稳定。

1.5.4 第4治疗阶段

第4阶段的治疗是缺失牙的牙冠或桥修复，这一治疗要遵循尽可能简单设计的生物学原则，这样患者才能采取很好的维护措施。这个阶段还包含了种植前常规的牙周维护治疗。

这种治疗方法的基本概念就是，希望患牙的种

植修复或种植支持式桥修复，能够有基本正常的牙龈形态。这一理念贯穿于整个策略4（S4）的治疗当中，这需要多学科联合治疗，并进行仔细的系统的治疗计划和病例分析。这一理念无疑给前牙美学区不对称性软、硬组织破坏的患者带来了福音（下文将通过2例病例来展示）。

这种治疗方法的实际优势是：

• 减少了手术侵入性治疗。此方法患者经历的手术大为减少，尤其是避免了复杂的植骨术，采取保留组织来替代重建或移植组织。

• 使得修复治疗的设计变得更为简单和易行。这样治疗之后的修复体仅仅需要恢复临床冠的外形，减少了修复体制作的技术难度。

• 生物力学方面。这样治疗后的种植修复体的冠根比是最优的，并且避免了悬臂式大型复杂修复重建。

• 利于口腔卫生的维护。最终修复体的设计（如单冠或采用卵圆桥体的短跨度桥修复体）以及对称的软组织外形，使得患者口腔卫生的维护变得更加简单易行，在维护种植体周围组织健康方面更有益处。

• 发音方面。严重骨丧失的患者采取种植支持式长桥修复，往往会出现发音问题，而重建患牙与其软组织的“正常”或“理想”关系，则可以避免或减少这一问题的发生。

• 生物学方面。采用外科手术及植骨术来重建患者软、硬组织，与诸如此类的复杂植骨术程序相比，新的治疗方法则可以得到一个更为理想的生物学修复骨及软组织外形的方法。

• 稳定性。对于重建多个患牙大量组织形态来说，很多时候植骨手术技术常常不能避免植入组织的吸收及丧失的风险。下文的2例临床病例，尽管很复杂，但是重建的软、硬组织仍然显示了很好的稳定性。

然而，这一治疗理念也有其限制性，最为明显的就是它要求感染区（如美学区）患牙必须还有临床附着。此外，这一方法还要求多学科之间很好的协作，充分的沟通，以及整个团队对病例的全面分析。优势性／局限性详见方框1。

下文将详细阐述采用策略4对2例复杂病例的治疗过程及产生的疗效。这2例病例均是较为严重的侵袭性牙周炎患者，上前牙区的不对称性骨丧失使得美观和功能的恢复变得更加困难。

方框1

优势性

· 使大量的垂直向及水平向软、硬组织再生变为可能。

· 侵入性的手术治疗减少，简化患者原本复杂的治疗程序。

· 能够在理想的条件及位置上行种植修复，并且获得更为符合生物力学原则的种植体（理想的冠根比）。

· 简化了修复体的设计及制作。

· 获得最佳的软组织美学效果及良好的稳定性。

· 因采用了正常牙齿外形和简单的卵圆形桥体，更便于患者口腔清洁和口腔卫生的维护。

· 增强了治疗结果的预测性，也增强了再生软、硬组织的稳定性。

· 因再生组织是患者自身正常组织（并非移植），因此很少或几乎不发生植入材料类的吸收问题。

· 治疗的疗程几无差异。

局限性

· 患牙必须仍然有临床附着，且患者必须进行相应的正畸治疗及保持。

· 正畸牵引伸长前，必须要控制所有的牙周及牙体炎症。

· 必须有稳定牙或种植牙来作为牵引伸长的充足支抗。

· 牙间乳头很难做到“完美”（难于达到患病前水平），但是软组织修复效果至少不亚于或高于手术重建效果。

· 治疗区必须还有牙才能行牵引治疗。

2 病例1

35岁女性患者，广泛侵袭性牙周炎，2005年5月就诊。患者之前经历了一些不恰当的牙科治疗，即从1999年到现在，原来的牙科医师都在试图采取正畸的方法纠正牙齿移位并试图关闭牙间隙，但是却没有给予患者正确的牙周诊断和治疗。正畸治疗结束后，她发现牙齿开始脱落，牙龈退缩以及上前牙区牙龈乳头丧失，随即她开始去其他地方寻求

医治，才被诊断为牙周炎。患者有吸烟史，自述18个月前戒烟，没有其他系统疾病。现在不能确定患者之前针对牙周炎做过哪些治疗（如果确有做过），但是可以确定的是患者牙周病的进展致使大部分患牙的牙周支持组织被严重破坏（图1～图7）。

患者于1999年拍摄的曲面断层片（图8）显示，在上前牙区及后牙的某些区域已有明显的牙槽骨丧失；而2005年5月的曲面断层片（图5）则显示了患者牙列大量严重的骨丧失，将1999年和2005年两张片子对比，发现病变明显加重。在上颌前牙区的切牙之间出现了不对称性牙龈退缩，龈乳头退缩形成的三角形间隙称为“黑三角”。切牙的牙间乳

图3 治疗前上前牙咬合面观

图1 病例1，微笑像。患者微笑时上唇位置能够掩饰其不美观牙齿以及“黑三角”

图4 治疗前下前牙咬合面观

图2 正位像显示11牙周脓肿，广泛性牙龈炎症及龈退缩，牙龈缘外形不对称

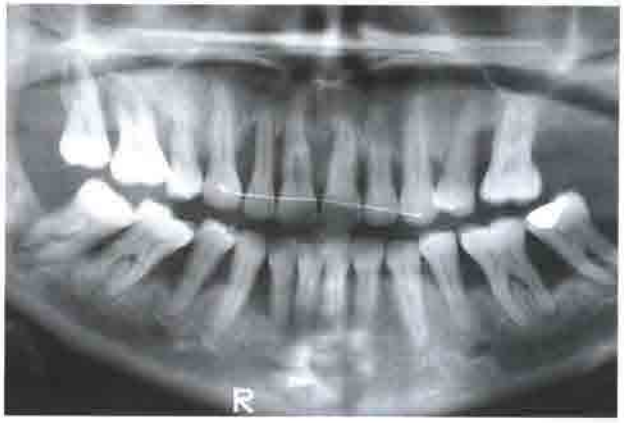

图5 曲面断层片显示了重度的牙槽骨丧失

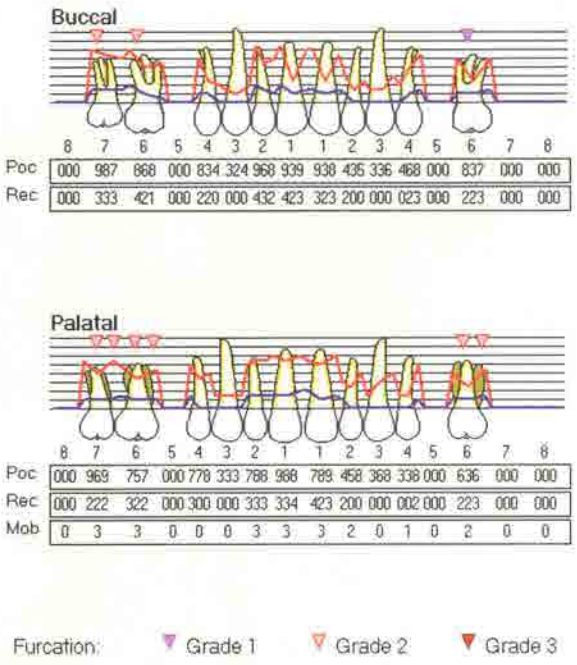

图 6 上牙列牙周检查表

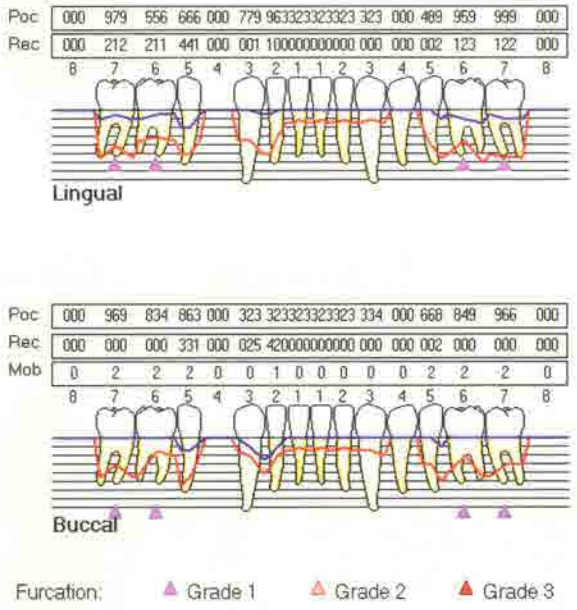

图 7 下牙列牙周检查表

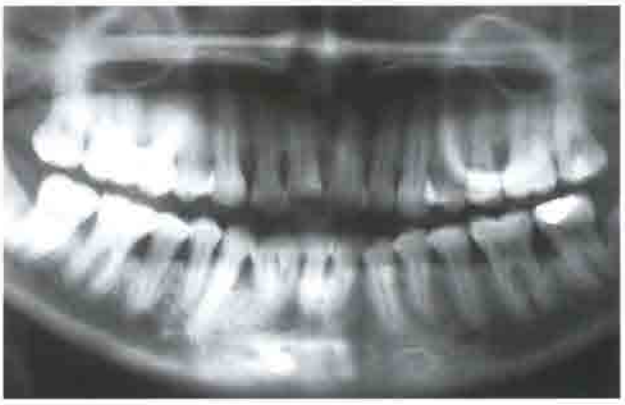

图 8 由前医师提供的 1999 年曲面断层片，示当时牙槽骨丧失程度

头丧失严重，但是两侧尖牙的近中龈乳头仍存有，并且与尖牙相比，12 至 21 的唇侧牙龈更严重，切牙的临床附着水平也比尖牙明显偏根方。

当然，这个病例要完全恢复患者的口腔健康、功能和美学效果，无疑是很复杂和具有挑战性的。从美学的角度考虑，前牙骨和软组织形态的不对称性导致了很难选择理想的治疗方法，需要谨慎考虑，如：

- 是否有方法保留严重受累的前牙并且得到很好的美学效果？用这种方法能够取得协调的牙龈外形吗？如果患区的炎症以及牙周袋得到了根治，是否会造成更为严重的牙龈退缩？要想做到以上，除非我们能够接受整个上前牙区永久性使用牙周夹板以稳定牙齿的松动度。
- 是否考虑进行完全的种植修复，通过牙槽外科的方法彻底修整骨外形，改善不规则的上颌牙槽嵴高度，人工修复牙龈外形。即便这是一个选择，但也要注意，患者才 35 岁，我们不能不考虑如果患者失去全部牙齿，对于其心理的影响。另外，对于垂直向组织丧失的患者采取完全种植支持式修复这一方法，其长期稳定性以及口腔卫生维护方面都还是有争议的。再者，患者口腔内仍然存在有保留价值的牙齿，如果对其进行适当的治疗，也会取得较好的长期疗效的，难道要将这些牙齿也拔除吗？
- 是否考虑拔除上切牙，重塑牙槽嵴外形，通过桥体或种植支持式桥修复缺失牙以获得理想的美学效果？软组织的长期美观是很重要的，尤其对于一个相对年轻的患者来说，而垂直增高的稳定性究竟怎样？

当然，我们可以依据医师的倾向性、经验和技术，以及患者的期望值和接受度，部分选择以上治疗方法，来达到修复牙列的目的。然而，下文中将介绍一种方法，不仅能达到恢复患者美观的效果，还能同时使得有保留价值的患牙不被拔除，这样，我们就能“赢回患者微笑了”。此外，这一方法不仅能够成功地恢复垂直向软、硬组织高度，还能够达到更理想及稳定的生物学和美学效果。下文将详细阐述治疗计划以及方法。

2.1 第1治疗阶段

首先，拔除后牙区预后差的患牙，其余牙齿进行洁治、刮治和根面平整及口腔卫生宣教，并配合抗生素治疗。经过治疗后，尽管不可避免地出现了一些牙龈退缩，但是牙周袋变浅，炎症也得到了很好的控制。后牙区的一些患牙被暂时保留下来，通过牙周治疗以求控制炎症和稳定患牙，并作为正畸治疗的支抗牙。但在后续治疗中，这些牙齿将被拔除。

2.2 第2治疗阶段

正畸治疗的目的是使上前牙区的软、硬组织伸长，通过重建龈缘（不对称）的垂直向位置、恢复临床附着水平，以改善牙龈退缩，建立切牙区对称的牙龈解剖外形。我们期望伸长12牙到21牙的唇侧牙龈水平，使得切牙的龈缘水平比尖牙更偏冠方，从而有效地增加垂直骨量和软组织量，而避免了外科手术的方法。这样为即刻种植创造了条件，并保存了软、硬组织水平。

尽管对于牵引伸长牙齿来说，唇侧矫治器更利于控制力矩，且较少出现托槽本身问题，并能够避免牙齿冠向移动中的干扰，但是根据患者要求，我们还是选择了舌侧矫治器。采用间接粘接技术粘结了STb矫治器（Ormco公司，Orange，CA，USA）。相对支抗牙（尖牙和前磨牙）来说，目标牙（被伸长牙）上的托槽粘接的更加靠根向。因为切牙松动严重，在为期8周的伸长牙齿的治疗中，11牙到21牙采取舌侧丝固定，并且正畸治疗初始弓丝为0.012″的镍钛片段弓（图9）。我们将尖牙和前磨牙连扎来加强支抗，采用垂直弯曲来进行上切牙的进一步伸长。上切牙需要定期的截短，为了掩饰其造成的“黑三角”采取了粘接复合树脂的方法。在这个治疗阶段，要注意转矩的控制以避免在伸长过程中的唇倾，否则可能会面临牙槽嵴宽度丧失的危险（图10、图11）。牙齿伸长移动的整个过程都是缓慢连续的，采用十分轻柔的矫治力进行矫治。治疗全程的牙周维护也是必不可少的。几个月后开始下牙列的排齐整平。

图9 上颌牙列初始粘接状况，前磨牙为支抗牙，工作弓丝为0.012英寸镍钛丝。因为切牙松动严重，采用舌侧固定丝来维持

图10 牙齿冠向移动治疗中，磨除切端和殆面，为了控制伸长牙齿时的转矩，采取了弹性结扎

图11 牙齿和龈缘产生了冠向移动的效果，采用复合树脂粘接来掩饰“黑三角”

在4～5个月的正畸治疗后，种植体被安放在后牙已愈合拔牙窝处，并且进行了进一步的牙周治疗（局麻下的刮治和根面平整）。愈合区进行Ⅰ期种植，并采取翻瓣增加颊侧软组织。上后牙区，在种植的同时进行上颌窦提升，且无需翻瓣和植骨。

随着切牙的磨除，牙齿开始出现敏感，这时需要进行牙髓治疗以防止进一步的牙齿敏感以及髓腔暴露。如果这些牙齿预期就是要拔除的，那么氢氧化钙充填或简单的牙髓摘除就足够了。

在正畸治疗6个月后，完成下颌后部的种植体上的临时桥修复，12牙到21牙仍然需要进一步伸长，然而到了这个阶段，维持美观则变得十分困难了。于是我们决定去除托槽，并通过在牙根中安放磁体（American Dental Systems，Vaterstetten，Germany）来继续牵引伸长牙齿。磁体通过光固化的玻璃离子水门汀（Fuji 2LC，GC，Tokyo，Japan）粘接到牙根上，并用此粘接剂粘接以尖牙为基牙的临时桥，临时桥延续到后牙种植体的愈合基台处（图12～图15）。与此同时，拔除剩余的前磨牙，并进行即刻种植。根据现在公认的植入方法，将种植体放置在拔牙窝的腭侧并在唇侧植入无机矿物骨（Bio-Oss，Geistlich AG，Wolhusen，Switzerland），并且在颊侧牙龈以及愈合基台中间放置结缔组织植入物（图16）。临时冠和牙根间的间隙可以允许牙根继续冠向移动（图17），随着牙根持续伸长（图18），变小的间隙可以通过磨除牙

图13 上颌模型上的临时桥

图14 磁体放置在12牙到21牙的临时桥体内，以用作牵引伸长牙齿

图12 临时桥修复前，上切牙及尖牙的牙体预备

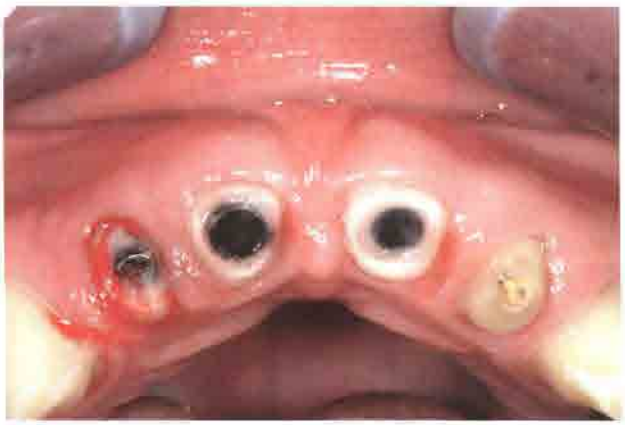

图15 用改良的光固化玻璃离子水门汀将磁体粘接在牙根内

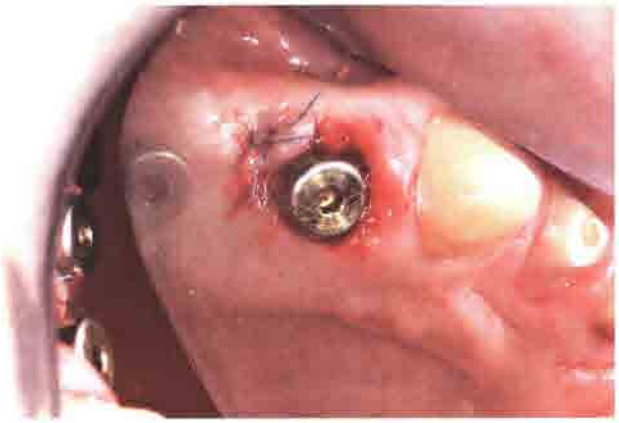

图16 拔除上颌第一前磨牙后，拔牙窝唇侧进行结缔组织移植，腭侧进行种植和放置愈合基台

根和磁体再产生，以进一步允许牙根冠向移动。调适每2～4周进行一次，直到2个月之后完成了伸长移动。为了使得伸长牙齿周围的骨组织充分矿化以及骨和软组织的充分成熟，需要进行为期3个月的保持。下牙列进行了牙齿的排齐，对于由于骨丧失造成的右下侧切牙与尖牙间的宽大黑三角，采取了邻面去釉关闭间隙的方法来减小黑三角（图19、图20）。

2.3 第3治疗阶段

这个阶段的治疗目标是维持上一阶段通过伸长牙齿而增加的骨和软组织外形（图21～图23）。无需翻瓣的即刻种植技术已经成为治疗的主流，因为

图17 伸长牙齿和关闭磁体与临时桥之间的间隙

图19 由于牙槽骨丧失造成右下切牙与尖牙间的黑三角

图18 牙齿及其组织冠向移动

图20 通过片切降低右下侧切牙与尖牙的邻面接触点，从而减小黑三角

图21 保持阶段。可以看出相对尖牙龈缘高度来说，前牙的龈缘高度明显偏向冠方

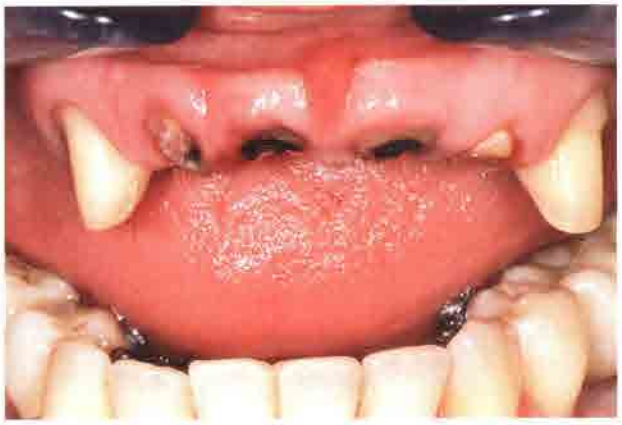

图22 拔除前牙残根前正面像

图23 X线示牵引牙根周的骨组织稳定

其基本做到了微创。尽管这一治疗会出现唇侧龈退缩以及唇侧组织塌陷的风险，但是毕竟其可以让患者少经历一次手术，让患者对治疗的接受度大为增加。为了提高软组织的疗效，许多临床医师主张进行一系列辅助的手术，比如生物材料或软组织移植，或通过修复学方法来提高组织外形的稳定。这些辅助手段需要很高的手术技巧以及很多细节工作。

对于美学区的即刻种植，当代技术要求建立一个稳定的骨外形，以及有足够的软组织厚度，这样才能达到稳定健康的生物学宽度以及种植周组织。

概括起来，关键点如下：

• 种植体三维位置的确定，比如，种植体需位于拔牙窝的偏腭侧。种植体顶部应该距离最终期望的牙龈边缘偏根向3mm，腭向至少2mm，种植体的唇侧缘应该距离拔牙窝的唇侧骨板大约2mm。

• 为了维持软组织外形避免其量的丧失，需要在种植体唇侧植入无机牛骨或骨替代物，起到支持软组织的作用。尽管我们明白无论我们做什么，都不能避免骨外形的改变，但是我们应该将这样的改变尽可能地减少。

• 为了补偿骨量的改变，我们可以通过增厚软组织的方法，将结缔组织植入到基台和唇侧龈缘之间的拔牙窝内或“隧道”内，这样使得唇侧组织增厚，外形更加稳定，同时为“生物学愈合”创造了组织生长的空间。

• 基台和修复体的唇侧在跨黏膜区应该将外形缩窄，可以通过把跨黏膜部件制作成平或凹的外形，或通过平台转换，从而为更厚的软组织创造最大的修复空间。

该患者的12牙到21牙被拔除后，采取非翻瓣的即刻种植修复（NobelReplace Groovy，Nobel，Biocare，Göteborg，Sweden）（图24～图26），3个月后22牙以同样的方法修复。安放临时桥体于愈合基台，使其进一步稳定（图27～图30）。与此同时13牙进行了杀髓治疗。

2.4 第4治疗阶段

又过3个月，取终印模，制作永久修复用的冠和桥，例如，咬合记录，借助导模在工作模型上确认种植体修复后的位置，试排牙，金属试戴，瓷坯试戴，并在最终粘结前利用暂时冠粘结试戴3个月。单个的金属烤瓷冠粘接在商品化的钛基台上（Procera®，Nobel Biocare）用来修复后牙，上

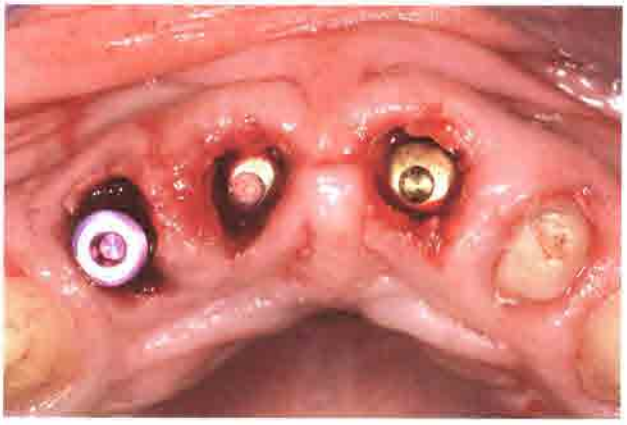

图24 种植体放置在唇侧龈缘根方3mm腭向2mm处。种植体的覆盖螺丝应在植入无机牛骨矿化物之前拧紧，避免植骨颗粒进入种植体的孔内

图25 将结缔组织植入唇侧牙龈和愈合基台间

图26 种植体上放置了愈合基台，唇侧为移植的结缔组织

图27 临时桥粘接后1周

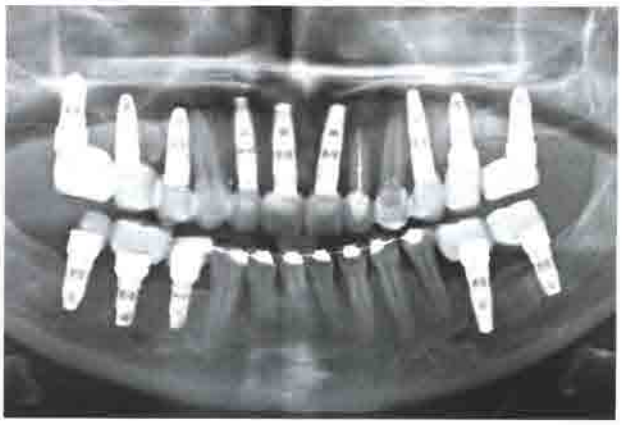

图28 植入种植体和带有临时桥的全口曲面断层片

图29 根尖片示在牵引伸长后的牙槽骨上的种植体

图30 3个月后22牙也进行了种植及临时桥修复

图32 冠粘结时放置排龈线以防止粘结剂进入种植体周组织

颌尖牙氧化铝全瓷冠修复，切牙氧化锆全瓷冠修复。基台跨黏膜区的形状如图31所示。

在粘接时，放置排龈线防止粘接剂进入种植体周组织（图32）。所有基台参照制造商推荐的扭矩值进行固定，钉口采用临时粘接剂密封。先粘接临时修复体大约6周余，这样可以进行微小改形以使软组织形态最优，然后再用玻璃离子水门汀（Fuji 1，GC）粘接永久修复体。最初每3个月进行一次定期回访和口腔卫生宣教，在观察2年基本稳定后，改为每4个月回访。

图33显示了随访2年的情况，图34～图37展示了随访4年的情况，结果显示患者仍然具有很好的生物学功能，稳定的垂直向再生骨和软组织也很好地维持了上前牙的美学效果。

图33 2年随访显示牙龈外形对称而且美学效果极佳

图31 模型上最终冠和桥修复体显示跨膜区域的基台呈窄凹形

图34 4年随访时可见软组织外形稳定且维持良好

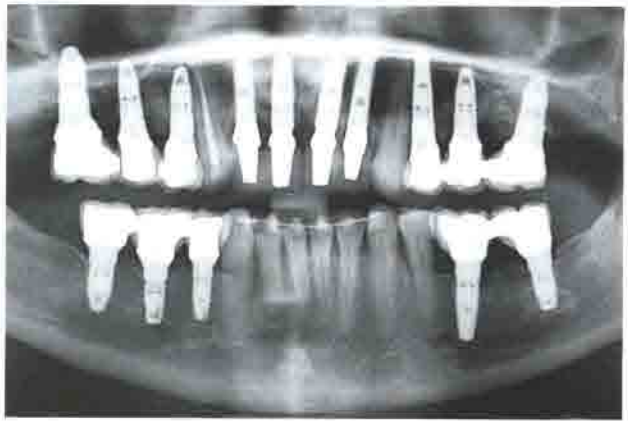

图35 4年随访时的曲面断层图像

图36 上前牙特写可见种植修复体周围软组织健康且美学效果极佳

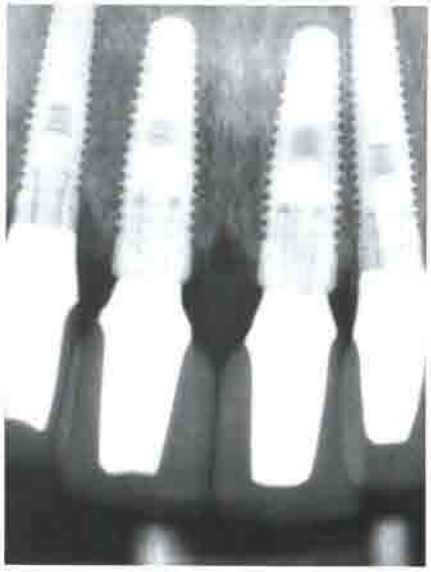

图37 4年随访时根尖X线片显示种植体周骨水平维持良好

3 病例2

2006年3月，一名53岁的女性患者因慢性广泛型重度牙周炎就诊，患者口内牙齿广泛的骨吸收，深牙周袋，牙龈退缩，牙齿松动且出现不同程度牙齿倾斜和移位（图38～图42）。患者有吸烟嗜好25年，25支／日，但于2001年戒烟，余无其他相关病史。检查显示多数牙齿的牙体组织和牙髓受累。此外，牙槽骨吸收方式不同，多数牙齿已无保留希望，尽管下前牙无保留价值，但令人诧异的是其右上第二前磨牙未受累，临床附着水平仍保持正常。上前牙处可见明显的“喇叭口状”骨吸收。

该患者的治疗方案较上一例更为明确。显然，牙齿拔除后种植修复、结合牙龈重建是切实可行的治疗方案，且该方案获得多数专家认可。尽管如此，S4治疗法对于此类患者也很有益处。其目的是为实施S1型修复体创造条件，实际上临床冠修复时已具有或多或少的正常组织和牙槽骨高度(ie, Misch FP-1 classification)。方框1中已罗列出了该方法的诸多优点，其中尤为显著的是：治疗后可采用简单的修复设计并制作小单位的冠和卵圆形桥体，以利于天然组织重建时形成适当的外形，并有助于患者口腔维护，如此可大大改善冠－种植体比，最大程度减小制作悬臂修复体的可能，并且与大的一体的修复体相比，可获得更为良好的语音恢复效果。

3.1 第1治疗阶段

再次强调，严重受累且牙体组织大面积缺损的牙齿应予以拔除，保留牙齿通过洁治、刮治和根面平整，以及口腔卫生宣教的方式控制炎症和予以治疗。

最终多数牙齿采用“策略性”拔除的方式，以便达到牵引和改善牙槽嵴高度的目的。

3.2 第2治疗阶段

对于该患者而言，正畸的主要目的是内收并排齐牙齿，从而使牙槽嵴恢复到恰当的唇－腭向位置，同时以右上第二前磨牙，左上前磨牙和磨牙为支抗，以便冠向延伸上前牙区剩余牙齿周围的软、硬组织。这样，可使上颌形成凸面骨形态，而非凹面骨外形。

一般牙周健康者的牙齿较牢固，托槽放置时相对靠切缘处，其目的通常是排齐牙齿，而本患者则需调整骨水平。在S4案例中，托槽的位置取决于骨水平。当然，在正畸治疗中，需要缩短牙齿临床

图38 病例2就诊时的微笑像

图39 治疗前患者正位像，牙周条件差，牙齿已发生倾斜和移位

冠并使其与根部比例相称。和前述病例一样，口腔卫生的保持和牙周健康的维护，对于正畸治疗过程中有效地移动骨和软组织至关重要。

采用BEST技术，在上前牙区，将STb托槽放置在距牙龈1mm处（预留牵引空间并在咬合时防止对颌牙干扰），后牙区则尽可能靠近冠方，以便在6个月内实现排齐牙齿和缓慢正畸牵引的目的。最初采用0.012"的Ni–Ti丝，并借助链状圈缓慢关闭间隙。患者每4个月复诊一次，必要时予以调整，同时调磨已牵引出牙齿的冠高度。最后用0.014"和0.016"的Ni–Ti弓丝排齐，且必要时可弯制垂直曲。最终垂直向排齐牙齿后，进行邻面去釉并采用0.016"×0.016"Elgiloy弓丝（Rocky Mountain Orthodontics，Denver，CO，USA）和弹性圈关闭余留间隙（图43）。

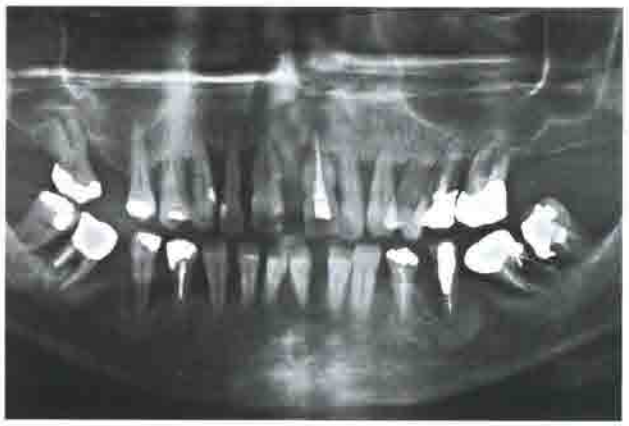

图40 术前OPG结果显示有广泛骨组织丧失

图41～图43 上前牙根尖X线片，显示大面积骨丧失

下颌在5个月内，内收和排齐牙齿，并关闭间隙，而后从左尖牙至右尖牙的牙齿粘接固定保持丝（图44）。上牙弓内，前牙治疗6个月后，已牵引出足够长度，但是由于牙齿的松动度大，OPG 示上前牙均有不同程度的近中倾斜，由于这些牙齿均需拔除，因此勿需考虑该问题。上述牙齿拔除前需额外保持3个月，以便使骨组织和软组织稳定（图45～图48）。

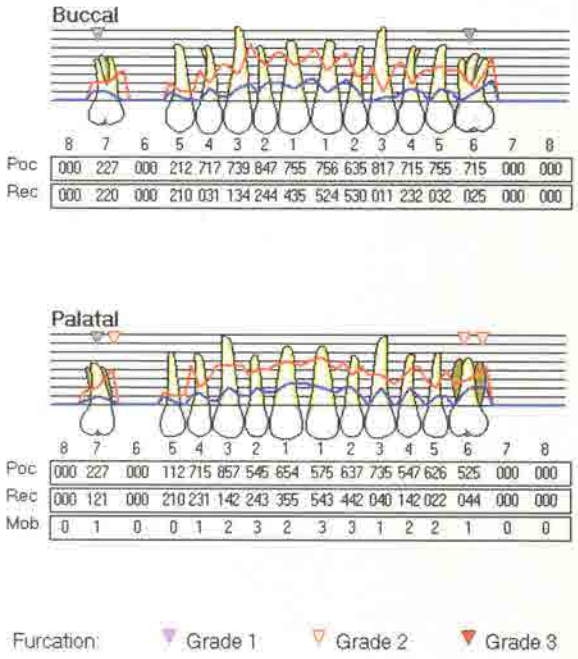

图 44 上颌牙齿的牙周记录表

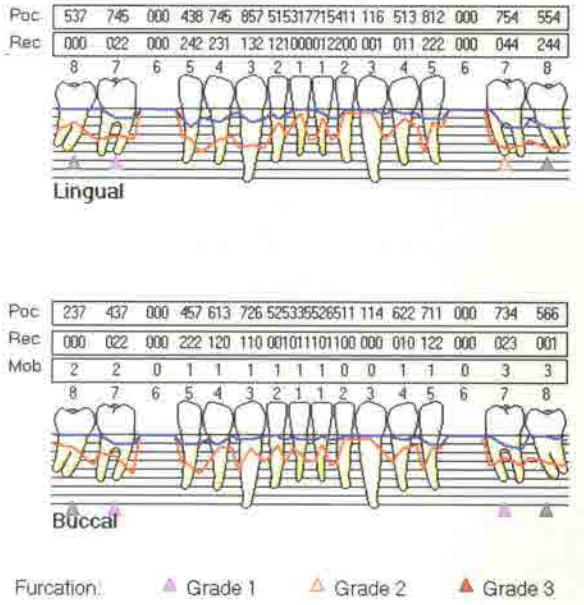

图 45 下颌牙齿的牙周记录表

图 46 上牙弓矫治器的咬合面观

图 47 下牙弓舌侧矫治器

图 48 上牙列牵引和下牙弓排齐的最终结果

3.3 第 3 治疗阶段

由于下颌牙列正畸治疗先于上颌完成，因此可先在下颌后牙区植入种植体。将下颌余留前磨牙拔除后即刻在拔牙窝植入种植体，植入方法与前述病例 1 步骤相同，但本病例无需采用结缔组织移植（图 49、图 50）。

上颌右上第二前磨牙预备后制取印模，以便制作即刻暂时桥，该固定桥以 15 处牙体和 24 处种植体为固位体，其他种植体上的愈合基台予以支持。在技工中心制作金属－树脂暂时桥，制作时将模型上的牙齿去除，并在 24 牙位点处放置种植体替代体或复型，种植位置要求距牙齿龈边缘根方 3mm，腭侧 2mm。暂时桥采用悬空桥体、24 种植牙处制备导板和应用 3mm 美学基台，如此，便可确保穿龈区采用生物特性极佳的材料，如钛，而非复合材料或丙烯酸树脂，这样也避免了多余粘接剂对种植位点处创口愈合的干扰。技工中心定制基台时需去除其抗旋转附件，以便基台与种植体衔接，同时，预备和粗化冠方结构以便复合材料暂时桥的粘接固位。制作和修整桥修复体的复模，并将其作为外科手术模板（图 51）。

随后，拔除 15 牙位处以外的余留牙，在 24 位点处植入种植体并安装基台，安装时借助一小的塑料杆，使螺丝入口保持开放状态（图 52）。借助导板，使桥修复体在基台上就位（图 53）并去除，利用可流动复合树脂精修后，塑形并抛光。将种植体（Nobel-Replace Groovy，Nobel Biocare）植入 14，13，11，21，23 和 24 处的拔牙窝以及 16 和 26 处已愈合的牙槽嵴中，并安置愈合基台。参照病例 1 中罗列的方法步骤，如在距牙龈缘根向 3mm 和腭侧 2mm 处种植，并在拔牙窝内填充牛骨无机物并移植结缔组织以增强前牙种植体和牙齿唇侧牙龈。此外，还需进行系带修整术。而后，将暂时桥修复体粘结固定在 15 处牙体和 24 处螺丝固位式种

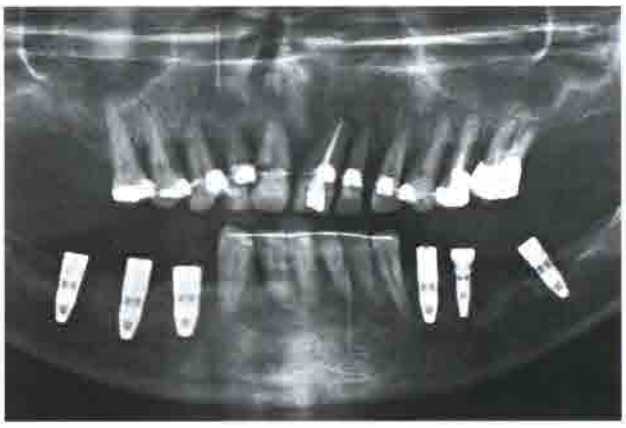

图 50 正畸结束后的 OPG 图像

图 51 正畸结束后上颌切牙的根尖片

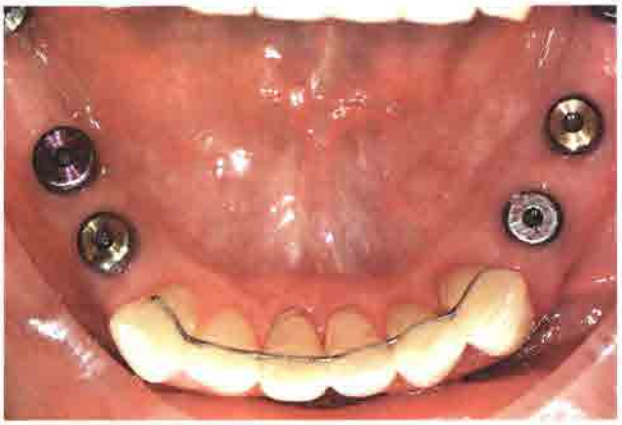

图 49 正畸结束后的下牙弓图像

图 52 24 牙位牙齿拔除且即刻种植，放置愈合基台

植体上，同时对修复体进行重衬以使其与愈合基台相适应，确保后者在垂直向加载时能够为整个修复体提供支持力（图54、图55）。该方法简化了临床即刻暂时修复。整个愈合过程未见异常。

图53 种植体基台和暂时桥

图54 暂时桥重衬放置在愈合基台上，精磨和抛光

图55 上颌术后，暂时桥已在种植体愈合基台上就位，还可见移植的结缔组织和系带成形像

3.4 第4治疗阶段

愈合期间，对下颌部分前牙漂白，并分别在上下颌愈合3个月后取印模以备最终桥修复体制作。其中涉及如下操作：

▪咬合记录，面弓转移并试排牙。

▪螺丝固位式树脂导板试戴，如有必要可进行切割并在口内用GC树脂重连，以确保印模精确性。在工作模上校正种植体同型物位点。

▪瓷坯试戴并制取印模以利软组织解剖形态的转移。

▪美容区基台采用凹窄的穿龈外形，美容区修复体和后牙螺丝固位式修复体采用适当外形以实现最佳外观。

▪最终戴入／粘结：在基台周围放置排龈线，以防止修复体粘结时粘结剂进入种植体周围的穿龈区域。参照厂商推荐的扭矩值，固定就位螺丝固位式修复体并用硅橡胶印模材料(AlgiNot，Kerr Sybron，Orange，CA，USA)和玻璃离子(Fuji IX，GC)或复合树脂封闭螺钉入口。

下颌和上颌的修复接连完成。我们决定保留结实的右上第二前磨牙（无充分的拔牙理由）并以二氧化锆冠和桥修复体实现种植体最终修复。其中包括下颌后牙区螺丝固位式单冠，以及上颌14和16位点处的种植体。15处牙齿则采用传统冠修复。上前牙区种植体采用2个3-单位粘结固位式二氧化锆固定桥修复，修复时以定制二氧化锆基台作为基牙，左上区域则采用3-单位螺钉固位式桥修复。嘱患者进行良好的口腔清洁和维护，每3个月复诊一次（图56～图59）。

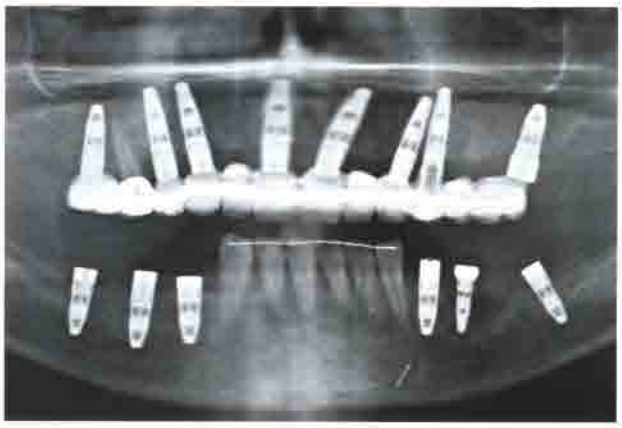

图56 术后暂时桥和种植体的曲面断层像

图 57 模型上最终的修复体（固定桥），修复体的穿龈形态

图 58 下颌模型，后牙区的螺丝固位式二氧化锆冠修复

图 59 上牙弓种植修复体，螺丝固位和粘结固位式的二氧化锆冠和桥

鉴于患者治疗前的口腔状况，治疗已达到预期的理想效果（图 60 ~图 63），且 2 年随访结果（图 64 ~图 66）显示患者口腔卫生良好，义齿功能完好，软组织和牙龈外形稳定且美学效果极佳。

图 60 治疗结束后的正位像，上颌垂直向距离增加，牙龈外形协调和牙齿大小正常

图 61 上牙弓修复完成后的咬合面观

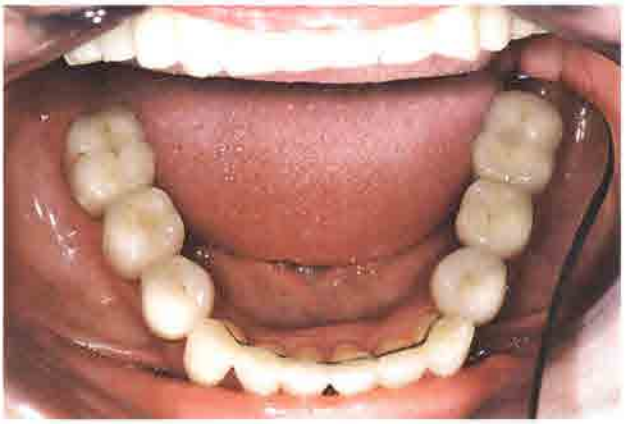

图 62 下牙弓修复完成后的咬合面观

图63 最终修复后患者的微笑像

图65 2年随访：软组织水平维持良好，美学效果极佳

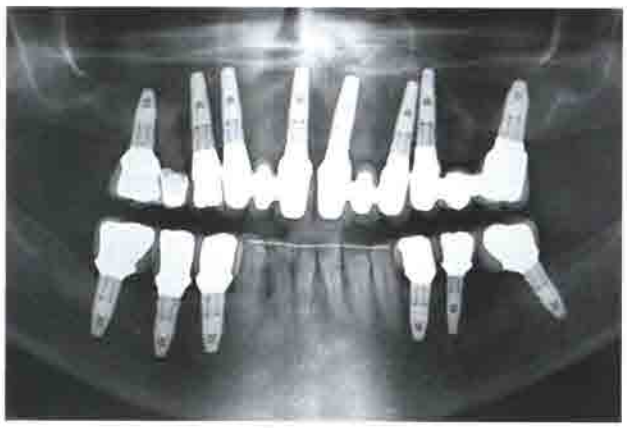

图64 2年随访 曲面断层显示种植体周围骨水平维持良好

图66 2年随访放大像：软组织外形对称，疗效极佳且稳定

4 结论

重度牙周炎患者骨和软组织广泛丧失，在拔牙和种植修复前，可对其进行牙周治疗并对受累或待拔除牙齿行正畸牵引，这种跨学科治疗可作为一种美学重建，尤其是骨和软组织垂直向增加及再生的有效方案。采用此法，能够改善种植体支持式义齿修复后的生物学功能以及美学效果。在这一过程中，精确的外科和修复处理，结合良好的口腔清洁和维护是治疗成功的必要条件。