临床病例报告

颊黏膜复发性腺泡细胞癌：病例报告

Recurring acinic cell carcinoma of the buccal mucosa: A case report

Silvio Kenji Hirota, Filipe Modolo, Marco Antonio Portela de Albuquerque, Carlos Neutzling Lehn, Norberto Nobuo Sugaya, Sozana Orsini Machodo de Sousa, Marcelo Gusmão Paraiso Caralcanti

原载 Quintessence Int 2007;38: 289-294(英文)

张 睿 译 梁 成 审

摘 要

本病例报道了1例病程长达10年的罹患左面部腺泡细胞腺癌的29岁男性患者。患者自述8年前于外院行左颊部黏膜结节状病损切除术。此后，病损在2年内出现3次复发。原发病损和2次复发的病损均已手术切除。病损第3次复发后，患者未尽早复诊，6年后被建议来我院治疗。本文对患者的临床检查、X线检查、免疫组织化学检查和治疗方法进行了分析。

关键词 腺泡细胞癌；细胞角蛋白；免疫组织化学；Ki-67；涎腺肿瘤；波形蛋白

腺泡细胞癌是一种罕见的涎腺上皮性恶性肿瘤，肿瘤细胞呈现出浆液性腺泡细胞分化，其特征性表现为细胞质内含有分泌性酶原颗粒。肿瘤内同时可见移行细胞和管样细胞。

腺泡细胞癌好发于腮腺，占涎腺肿瘤的2.5%～6.0%，发生于小涎腺的非常少见（仅占腺泡细胞癌的3%～15%），几乎都发生在腭部。女性患者约为男性患者的2倍，虽然肿瘤可发生于任何年龄，但以50～60岁最为常见。腺泡细胞癌被认为是一种无痛性缓慢生长的低度恶性肿瘤，极少复发；肿瘤呈结节状，可发生远位转移。

本文报道了1例发生在小涎腺的腺泡细胞癌。肿物位于左侧面部，生长缓慢伴轻度疼痛，曾有术后复发病史。本文对临床检查、放射检查、免疫组织化学检查和治疗方面进行了分析。

译者 北京大学口腔医院口腔颌面外科
北京海淀区中关村南大街22号 100081

病例报告

患者为29岁男性白人，因左面部肿物10年就诊于我院。患者自述8年前行左颊黏膜肿物切除术。此后该肿物在2年内出现3次复发。前2次复发患者均接受了手术切除治疗。第3次复发后，医院建议患者手术切除并进行放射治疗，但患者未到该院继续治疗。患者在第1次肿物复发时，可能由于病变已经累及到了腮腺，手术过程中摘除了左侧腮腺。

口外检查可见左面部一10cm × 15cm结节状肿块。表面皮肤微红，肿物有弹性，不活动，边界清楚，造成面部严重不对称。病变范围从左耳廓至鼻翼，由眶下缘至下颌骨体(图1a)。口内检查可见左颊黏膜两处结节状肿块，不活动，有弹性，表面黏膜充血(图1b)。

除肿瘤外，患者既往史无特殊记录。其母亲的外祖母曾患恶性肿瘤，但肿瘤发生部位不详。患者

图1 临床表现：(a)左面部口外结节状肿块造成严重的面部不对称；(b)口内左侧颊黏膜具有2个分叶的结节状病变

否认吸烟和饮酒等不良嗜好。

此后患者进行了颌面部CT检查，观察肿瘤与周围软硬组织的关系。软组织窗显示肿物位于颊间隙并累及咬肌间隙和腮腺间隙。病变范围广泛，呈高密度软组织影像，质地不均匀，中心区为组织坏死形成的低密度影像。肿物侵及咬肌(图2a和2b)。双侧颌下及颏下淋巴结肿大。左侧腮腺缺失。骨组织窗显示肿物破坏了左上颌窦侧壁。

于左颊部黏膜病变中心区行切取活检并送病理科进行组织学检查。临床初步印象为黏液表皮样癌、腺样囊性癌或腺泡细胞癌。

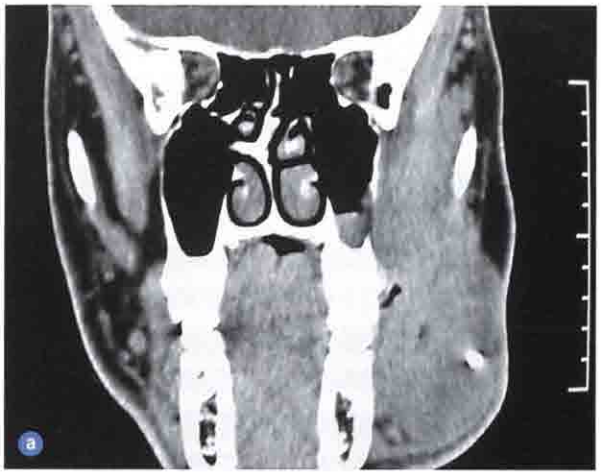

图2 颌面部CT显示：(a)颞肌和颊间隙被肿瘤侵犯 (b)咬肌被肿瘤侵犯并且腮腺结构缺失

光镜检查

标本用10%福尔马林溶液固定24h后进行石蜡包埋，制备成厚度为5μm的切片并用苏木精伊红染色。

镜下观察可见肿瘤由多层大而圆或多边形的细胞构成。胞浆轻度嗜碱性，内含分泌颗粒。细胞核深染，质地均匀，圆形，远离细胞中心，呈现出明显的浆液性腺泡细胞的特点。病灶中心偶见立方状管样细胞，其细胞核位于中央，无胞浆颗粒，体积小于腺样细胞。肿瘤生长方式包括实体型（图3a）、微囊型（图3b）、乳头状囊型。肿瘤细胞中可见大量透明细胞。微囊结构的特征是具有许多细小的间

隙，表面覆盖管样细胞，肿瘤细胞呈多层或团状排列。间隙内有时可见一种不定形的嗜酸性物质。乳头状囊腔结构的特征是具有明显的囊状间隙，比微囊结构的间隙大，其内可见乳头状突起。基质为细小的管状纤维结缔组织间隔。

免疫组织化学检查

应用肌肉特异性肌动蛋白，波形蛋白，S-100蛋白，Ki-67，细胞角蛋白（CK）7，CK8，CK13，CK14和CK19的特异性抗体（表1）对石蜡切片（3 μm）进行聚合物标记的免疫组织化学染色。对一抗孵育40min，不同抗体的克隆和稀释方法见表1。辣根过氧化物酶标记的聚合物与二抗螯合，应用EnVision系统（Dako）的一步法技术孵育30min。以二氨基联苯作为色原体，进行Mayer苏木精复染，并在显微镜下观察。包括适当的阳性与阴性对照组。

肿瘤细胞对CK7呈现轻度至中度着色，主要表现在囊性及透明细胞区(图3c)；对CK8呈现中度染色，在某些切除活检的毛囊区表现为细胞浆内的单颗粒形态，主要存在于乳头状囊型区（图3d）。细胞对CK13，14，19显示为阴性染色。对平滑肌肌蛋白和S-100蛋白也呈现阴性染色，对波形蛋白和Ki-67呈现阳性的细胞稀疏地分布在整个样本中。

病理诊断为腺泡细胞癌。患者被转往头颈外科进行治疗。

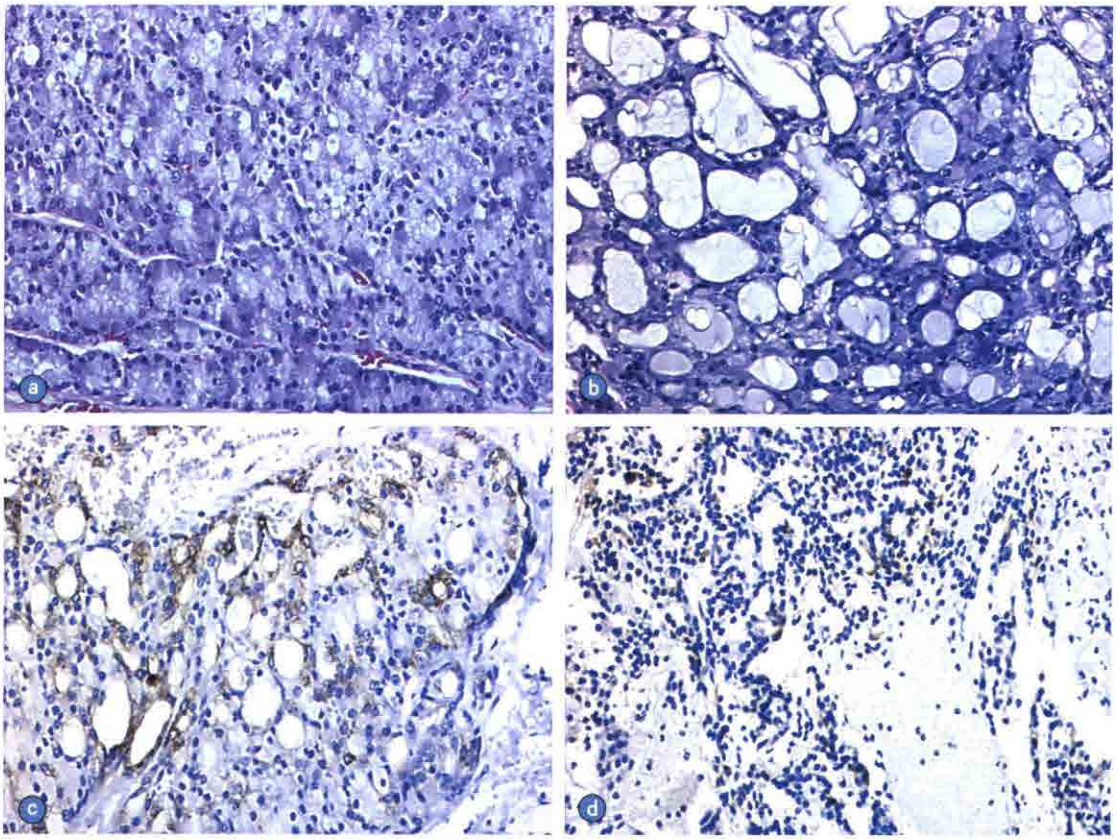

图3 组织病理学和免疫组织化学检查（×100）。(a)肿瘤为实体型，细胞较大，圆形至多边形，胞浆中可见轻度嗜碱性颗粒以及深染的规则圆形离心排列的细胞核（苏木精-伊红染色）；(b)微囊型区域可见多边形细胞排列形成囊性空隙（苏木精-伊红染色）；(c)囊性区域的肿瘤细胞对CK7呈现轻度至中度免疫着色（EnVision系统）；(d)乳头状囊型区域的少量肿瘤细胞对CK8呈现中度免疫着色（EnVision系统）

表1 抗体、克隆和方法

抗体	克隆	稀释方法	孵育时间（分钟）	抗原修补处理
CK7	OV-TL 12/30	1：75	40	微波炉，10min*
CK8	C 51	1：80	40	微波炉，10min*
CK13	AE 8	1：100	40	微波炉，10min*
CK14	LL002	1：1 000	40	微波炉，10min*
CK19	BA 17	1：100	40	微波炉，10min*
Vimentin	V 9	1：800	40	微波炉，10min*
MSA	HHF-35	1：200	40	微波炉，10min*
S-100	Polyclonal	1：700	40	不处理
Ki-I67	MIB-1	1：75	40	EDTA pH8.0

MSA：肌肉特异性肌动蛋白；EDTA：乙二胺四乙酸
* 置于浓度为10mmol/L，pH值6.0的柠檬酸溶液中

治疗

患者进行了肿物扩大切除手术。切除范围包括部分颊部黏膜以及咬肌和翼肌。由于此前的手术造成了大量瘢痕，术者选择了Weber Ferguson切口伴大范围皮瓣以使手术区域充分暴露。术中可见上颌窦侧壁和部分窦底的骨质轻度破坏，此部分骨质被一并切除。肿物未侵入上颌窦腔。肿物如同被“吹入”该病变区域，局部骨质破坏形式以压迫吸收为主，而不是被肿物侵蚀。

肿物充满左侧颞下凹。切除左侧下颌骨喙突后将此区域肿物切除。由于严重的纤维变性和瘢痕的影响，在面神经的正常解剖位置没有发现面神经。肿物切除后，术区以大的皮瓣进行即刻修复。患者进行了颈淋巴清扫，清除了颌下三角区和颏下的淋巴结及颈上淋巴结，未发现阳性淋巴结。患者术后4d出院，无局部或全身并发症发生。标本进行组织学检查。病理诊断与术前活检的诊断一致。切除的肿物体积为12cm × 10cm × 8cm。由于病变范围广泛、病变区域纤维变性严重以及以往3次手术的复发，患者术后进行了外部的放射治疗（57 Gy）。

讨论

腺泡细胞癌被认为是低度恶性的肿瘤，大多数病例具有良性肿瘤的组织学表现，只有少数病例具有恶性肿瘤的特征表现。根据组织形态学分类，大多数腺泡细胞癌的恶性程度介于低度恶性与高度恶性之间。低度恶性的腺泡细胞癌表现为分化良好的病变，组织形态学表现与正常唾液腺小叶结构非常相似。高度恶性的腺泡细胞癌表现为分化程度很低的病变，与腺体在胚胎发育早期时的组织学形态相似。

来源于小涎腺的腺泡细胞癌在组织学上与发生在大涎腺上的相似。依据其结构上的不同被分为4个亚型：实体型、微囊型、乳头状囊型和滤泡型。他们均由腺泡、闰管、空泡、透明细胞和非特异性腺样细胞构成。腺泡细胞癌即根据肿瘤中所占比例最多的结构类型和细胞种类进行分类。临床上实体小叶型和微囊型更为常见，这两型为本病例中的主要肿瘤成份。

免疫组织化学对鉴别涎腺肿瘤的组织病理来源非常有效，因为有时根据肿瘤细胞的种类及排列结构不易进行诊断。对于某些肿瘤，例如腺泡细胞癌和黏液表皮样癌，两者均具有相同的透明立方形细胞。此外，免疫组织化学研究已证实不同的角蛋白分布反映了腺泡细胞分化的不同时期。分化良好的腺泡细胞对CK7呈现轻度至中度的着色，大多数肿瘤细胞对CK8的抗体呈现重度着色，以及此前描述的某些细胞胞质中波形蛋白的集聚现象。本病例中，CK7呈现轻度至中度的着色，提示了肿瘤细胞分化良好，此外还可观察到分化不良的肿瘤细胞和偶尔可见的波形蛋白着色。与文献报道不同，本病例中仅有少量散在的肿瘤细胞对CK8呈现阳性反应。目前已知某些肿瘤的复发与免疫状态的改变有关。这一事实或许可以解释在本病例中上皮细胞中波形蛋

白的表达以及CK8的表达不足。

本病例的CT显示肿瘤中心区的坏死可能是由于肿瘤的体积过大，中心区域缺乏血液供应所致。虽然影像学显示肿瘤破坏了上颌窦侧壁，但在术中没有见到该结构的破坏。然而上颌窦存在受压变形。此现象显示了非侵袭性的肿瘤长期作用的结果。

本病例的治疗主要包括手术切除和放射治疗。很多临床研究指出局部充分切除是最佳的治疗方法。虽然常规治疗计划包括手术边界清晰的大范围局部切除和长期随诊，但目前最佳的治疗方法倾向于积极的充分的手术切除。根据肿瘤侵袭范围进行扩大切除对预后非常重要。颈淋巴清扫用于治疗临床上存在阳性淋巴结的患者。放射治疗被证明对于侵袭性强的腺泡细胞癌非常有效，特别是对晚期肿瘤、恶性程度高的肿瘤和术后有肿瘤残余的患者。对于体积小的肿瘤或恶性程度低的肿瘤以及肿瘤手术边界呈阴性的患者我们不建议放射治疗，因为单纯手术治疗即可取得良好的治疗效果。在本病例中，尽管肿瘤的组织学分化良好，影像学和临床表现显示其侵袭性小，但患者仍然进行了放射治疗。其原因是由于患者病变范围广泛、局部严重的纤维变性以前及过去的3次手术均出现了复发。

与腺泡细胞癌患者的预后判断相关的生物学可预见因素包括：肿瘤主要成份的组织学分级、症状持续的时间、原发肿瘤的大小和充分的手术治疗。局部的复发和结节病的发生与肿瘤的分化程度及手术范围有关。在文献报道中，腺泡细胞癌的复发率在35%左右，多次复发的病例预后不良。本病例中的肿瘤可能起源于小涎腺，符合既往文献描述的低侵袭性的肿瘤，但却出现3次复发。为了解释这个矛盾，我们使用细胞增值标记物Ki-67作为生物学行为的探测物。结果只有很少的细胞对Ki-67呈现阳性反应，显示肿瘤细胞具有低增值率。但免疫组织化学研究显示肿瘤上皮细胞内存在波形蛋白，此现象在腺泡细胞癌中不常出现，可能是细胞分化程度不良的表现，而且3次术后复发也可能是手术切除范围不足的结果。

腺泡细胞癌的发展过程同样可以反应病变的生物学行为。接受治疗的患者中，病程短的预后明显比病程长的差，这也许和侵袭性强的肿瘤更早产生症状这样的事实有关。

本文报告了1例病变范围广泛、病程长并有3次手术治疗复发病史的临床病例。本病例提示即使是低度恶性的腺泡细胞癌，长期的随访也是必要的。目前经过术后1年的随访，本文中的患者身体健康，没有病变复发或转移的征象。

告读者信

尊敬的读者朋友们

大家好！

由于《中国口腔医学继续教育杂志》申请双月刊的要求于2009年1月经北京新闻出版局审批通过，因此，2009年1～4期杂志仍然按照季刊的时间通过邮局统一发行。需要征订2009年5～6期杂志的读者，请直接与《中国口腔医学继续教育杂志》编辑部联系订阅。

联系方式：

编辑部电话：010-51927300-8013

联系人：王海燕

QQ：517183798

E-mail：why2005@126.com

来信请寄：北京市复兴路22号甲3号人民军医出版社国际口腔医学出版中心《中国口腔医学继续教育杂志》编辑部　王海燕　收　100842

敬请关注！

《中国口腔医学继续教育杂志》编辑部