译文

口腔美学的生物界面 第一部分：牙周／修复界面

Biologic Interfaces in Esthetic Dentistry. Part I : The Perio/Restorative Interface

Gerd Körner, Arndt Happe

原载 Eur J Esthet Dent, 2011, 6(2): 206-224.（英文）

刘若宇 译 邵龙泉 审

专家点评

邵龙泉教授点评：在前牙美学的构成要素中，牙周组织占据重要地位。牙周组织围绕着天然牙齿或修复体，它们与口唇、颜面组织的动静态协调关系是体现前牙美学的主要内容之一。基于健康、功能、舒适、美观的治疗总目标，其成功实现取决于一整套全面的、多学科合作的综合性治疗计划。牙周美学治疗涉及各个部位的相互协调。牙周组织，作为牙齿的一个支持组织，决定美观修复体的环境，牙周手术应视为任何美学治疗计划的一个重要部分。口腔医师近年来对口腔临床美学治疗理想境界的追求被概括为“红白美学”，其中“白”是指天然牙齿或天然牙的修复体；“红”则代表牙龈乳头、附着龈和牙槽黏膜等软组织。本文第一部分着重介绍了口腔美学中涉及牙周领域的“红色问题”及牙周治疗技术与修复治疗之间的关联，通过牙周外科手术与修复相结合的治疗方法来恢复患者外形的美观、功能的稳定。

1 学术委员会主席序言

组织的美观、健康、健全相互协调配合，构成了人体内的美。为使患者的治疗更具个性化，口腔美容学也同样要求包含了所有上述的三条原则。在美容修复临床操作过程中，导致最终修复效果好坏的关键因素就是多数修复体在该重要区域，即本文要讨论的主题——界面区域的边缘位置不正确。

在牙列缺损修复过程中，修复材料已经能达到良好的临床相容性。那么，限制临床修复效果的因素是什么？循证医学证实，随着临床技能的进步及现代技术和齿科材料的发展，我们能预测为获得最终美学效果所发生的生物学反应。然而，从跨学科的学术观点来看，仍然缺乏关于该限制的明确说明、定义和阐释。

译者单位 南方医科大学口腔医学院
广州市广州大道北 1838 号 510515

EAED的一个主要职能就是通过出版物和教育报告为定义最高美学标准、促进跨学科的交流和研究提供专业引导。基于此，2010年以学术研讨会的形式召开了旨在为美容修复学中关于特定生物界面的现存科学证据提供临床解释的学术会议。此次会议的目的在于进行彻底、严谨的讨论，并得出一些结论。为此，讨论将会刊登在特定的刊物上，分为如下两部分：

第一部分：牙周／修复界面

第二部分：牙周－种植／修复界面

因此，此次会议的学术委员会主席谨向两位著者——Gerd Körner博士和Arndt Happe博士表达最真诚的感谢，同时感谢两位主持人——Giano Ricci博士和Jörg Strub教授竭力投入时间和辛勤劳动，成功举办了此次高水准的研讨会。此外，热诚感谢所有到会人员对此次研讨会的支持与参与。

2 主持人介绍

如今，人们仅要求保存天然牙而不考虑美观问题的时代已经过去。现代牙周治疗需要充分考虑治疗后的美观效果。在多数病例中，为了彻底解决牙周疾病或牙周治疗过程中的功能及美观问题，通常需要联合利用外科手术和修复的方法，特别是那些需要重新恢复牙齿的形态和大小以改善美容的患者，应与患者总体的外观相协调。然而，当必须进行牙周治疗时，特别是牙周疾病易感患者，往往会出现许多问题。

外科手术与修复体冠高度的调改，外科手术与龈缘的正畸水平，附着龈质地及附着面积的改善，牙周成形手术过程中如根面覆盖术、牙槽嵴增高术、龈乳头高度的恢复，这些都是临床医师每天面临的且必须解决的问题。需要采用适当的方法来控制软硬组织。对经验丰富的术者来说，龈缘水平的稳定，而不是牙周袋深度，以及功能性和美观性的远期疗效是至关重要的。

修复体边缘线的位置是决定最终美学效果的重要方面。良好的远期效果取决于诸多因素，如牙齿位置、牙周生物类型、牙周疾病易感性、炎症的控制及良好的口腔物理治疗。为了保持边缘软组织的稳定性，在规范的修复治疗过程中必须严格控制以上所有因素。谨慎操作防止破坏生物学宽度。科学研究已经证实：修复材料能制作精确、光滑、抛光度高且无牙菌斑附着的修复体。

在曾接受使用附着器进行牙周手术的患者中，在行牙周成形术或冠延长术时，须强制等待一段时期，通常比预期治疗时间长，尤其是进行美容修复的病例。为了防止组织化脓，即患者出现大范围的炎性反应，必须采取恰当的预防措施。

重新恢复天然牙或种植体周围龈乳头高度是美容修复面临的一项严峻挑战。建议采用不同的外科技术，但是其疗效并不确切，且技术敏感性高。在该区域内，需要联合采用手术治疗和修复治疗以获得最终修复效果。只有当患者维持良好的口腔卫生习惯以及严格进行牙周维持治疗，才能达到预期效果并得以长期维持。

关于上述问题的讨论结果将按以下章节进行阐述：

- 界面边缘位置和修复材料对其美观和稳定性的影响
- 外科手术对边缘稳定性的长期效果的干预作用：冠延长术，引导组织再生术及软组织的移植术
- 重建基牙和桥体区域邻面龈乳头的预期效果及长期稳定性

3 正文

Wunderlich和Cafesse提到："光滑的天然牙表面生物相容性很高，目前人工修复体尚无法达到，这是不容置疑的"，这种说法在将来也是正确的。理论上讲，修复体不能与龈组织接触。然而，限于病例要求通常违背了这一原则，这篇文章的主旨在于阐明不同因素对牙周组织及界面修复体位置两者之间关系的影响。

3.1 第一章：界面边缘位置和修复材料对其美观和稳定性的影响

3.1.1 牙周软组织

牙齿依靠结缔组织和上皮附着固定在牙槽骨内。结缔组织附着在牙齿的两个不同区域：牙槽嵴顶之下和之上。同时，上颌牙龈纤维束提供额外附着作用，确保牙齿固定在牙槽骨内，但是同时也为根部牙骨质牙槽嵴顶以上有关的龈组织提供固定。愈合口的表皮部分由三类上皮组成。

结合上皮附着在牙面上，占据着牙槽骨冠向结缔组织附着区与龈沟底之间的区域。稀薄的无角化龈沟上皮覆盖整个龈沟区域，作为抵御细菌入侵和毒素渗入表层下组织的第一道防线。口腔上皮覆盖在牙龈表面，从游离龈顶端直到黏膜牙龈界处。紧密附着在表皮下结缔组织的相对较厚的角化上皮能

承受咀嚼压力并维持口腔卫生。

3.1.2 生物学宽度

"生物学宽度"的术语源于对上述一些结构的组织计量学测量。1961年，Gargiulo、Wentz和Orban进行了一项标志性研究，测量了人体龈牙结合部宽度，并在1924年由Orban和Kohler对原始数据进行了补充。生物学宽度定义为牙槽嵴顶以上的结缔组织附着和结合上皮附着的总宽度，平均约2.04mm。它包括1.07mm的结缔组织附着和0.97mm的结合上皮宽度，原始数据均值波动较大。此外，并未考虑牙齿类型和龈沟宽度。关于牙槽嵴顶以上组织的宽度测量及数据的研究相对较少。上述数据基本上已得到证实，并发现龈沟深度的均值为1.34mm，但是不同牙位的龈沟深度各异，数据显示磨牙的平均值显著大于前牙。一项仅对上颌中切牙进行测量的临床研究报告为3mm，其为测量龈沟到牙槽嵴的距离。然而，该数据变异较大，因为其取决于是否在邻面龈乳头和面中部的位置进行测量。

在最近的一项研究中，Perez等人认为在患者中存在牙齿类型、外形突起及牙面变异。Sclar认为尽管目前在临床条件下不能准确测量出生物学宽度，但这些研究所传递的观点可以作为临床修复和外科操作过程中的重要指导。

3.1.3 边缘位置

在Maynard和Wilson之后，通常认为修复体边缘与龈沟底之间的安全距离为0.5～1.0mm。

为了保证龈下修复体的美观性和生理功能，建议在龈下预备前，游离龈边缘到龈沟底的最小深度应为1.5～2.0mm。此外，主张2mm的游离龈和3mm的附着龈组成约5mm的角化牙龈，在修复体边缘延伸至龈沟内时其对维持健康是必不可少的。

修复体边缘的龈下位置应与生物学宽度的侵入破坏相区别，其不仅可能对组织造成直接创伤，同时会导致龈下菌斑累积，从而引发邻近牙龈炎症性改变。Valderhaug 曾在1980年进行了一项重要研究，其研究了龈下修复体边缘的负面影响，显示1年后40%发生了龈缘退缩，该研究也得到了所有调查报告的支持。经过10年的随访研究显示由于软组织边缘退缩影响美观，71%以上的修复体边缘位于龈缘之上。

Stetler 和Bissada证实采用龈下修复体边缘同时在牙冠方有狭窄的（＜2mm）角化龈的基牙，比具有较宽角化龈的基牙更易发生炎症。但是两者附着水平的丧失并无差异。然而，如果龈下修复体能够减少牙菌斑的累积，同时相邻所谓的"牙龈生物型"呈现为"薄扇形"，可能对软组织萎缩的进展具有潜在危害。该结论可以通过动物模型研究和临床观察得到证实。

3.1.4 材料的作用

龈下修复体边缘不能防止龋齿的复发，也不能阻止牙龈炎、牙周附着丧失或牙龈萎缩的发生。然而，出于美观和功能因素考虑，将修复体边缘放置在龈沟内甚至龈下已成为一种趋势。在这些情况下，齿科修复材料与邻近组织紧密接触。

考虑到近年来对修复体美观要求的不断提高，Paolantonio等人对龈下修复体制作完成后，修复体的材料类型和龈下微生物群落特征的研究产生了兴趣。他们在对临床和微生物学进行了超过1年的短期随访研究后发现，汞合金、玻璃离子粘结剂及复合树脂材料的龈下修复体并未对观测指标产生显著影响。然而，复合树脂修复体可能对龈下菌斑的数量和性质产生一些负面影响。相比其他研究，该影响并无损牙龈健康。这点可能与少数关于口腔保健学科的不断发展及龈下修复体精确的外形修整、表面精整加工以及抛光有关。这些研究发现得到了Quirynen和Bollen的理论支持，他们认为修复体的表面粗糙度及表面自由能会对人类龈上、龈下菌斑产生影响。

粗糙表面利于牙菌斑的形成和成熟，表面自由能高会导致菌斑聚集。虽然这两者之间存在相互作用，但表面粗糙度的影响更甚于表面自由能。与这些研究结果一致，各种研究比较了不同材料对菌斑堆积和生物适应性的影响：

- 玻璃陶瓷
- 氧化锆
- 钛
- 齿科陶瓷
- 金属合金
- 复合树脂

3.1.5 临床应用

- 通过微创技术和粘结烤瓷从而更适宜采用龈沟内或龈上边缘（图1a和图1b）。
- 如果必须制备龈下边缘，宜选择生物相容性好的材料，因为其对菌斑堆积具有最理想的生物反应，以保证长期的美观效果及稳定性（图1c和图1d）。确保多余的粘结材料能够去除干净。
- 为改变牙周类型和角化龈高度，应采用牙龈

图1 a. 牙周治疗后，修复前的情况；b. 使用复合树脂对颈部的磨损进行粘结充填后的微创预备；c. 玻璃陶瓷贴面具有良好的生物反应和美观效果；d. 对12—22号牙齿贴面进行粘结后的临床修复情况

成形术来保持界面边缘的稳定。

▪采用切除术（牙冠延长术）来改变生物学宽度，避免破坏生物学宽度。

3.2 第二章：牙周手术治疗的效果和长期稳定性

3.2.1 牙冠延长术

牙冠延长术是通过增加临床牙冠长度来为修复体提供足够的固位和稳定。同时可以重建生物学宽度，以避免修复体边缘对附着组织的侵犯，特别适用于美观要求高的病例。因此，牙冠延长术需要对牙周软硬组织进行适当切除。

对于该手术的对照研究较少，但有趣的是，所有的研究都报道：牙冠延长术是可行的，但进行牙冠延长术的患者数并未如预期的一样，且一段时期内也未有所改变。临床数据显示，术后6个月牙周组织不稳定，出现组织反弹情况较多。这种手术方法更适合于“龈组织肥厚”患者，同时术后愈合存在个体差异性，与性别或年龄无关。

3.2.2 根面覆盖术

对修复体边缘与牙周组织交界处的牙龈退缩的治疗是临床常见问题，因为容易引起一些主观症状，如牙根部敏感、菌斑控制困难、牙根龋坏率增加、修复失败及影响美观。

根面覆盖术的最终目标是完全覆盖根面退缩区域，恢复与周围软组织的协调稳定及美观，且探诊深度（PD）最小。

尽管关于该手术的研究较少，但仍有不同术式可以利用。有明确理论支持的术式是冠向复位瓣（CAF）术。冠向复位瓣术是在暴露的牙根表面进行软组织的移位。该术式可以单独使用也可结合使用软组织移植、屏障膜（BM）、牙釉质基质衍生蛋白（EMD）、脱细胞真皮基质（ADM）、血小板血浆（RPP）和人成纤维细胞衍生的真皮替代物（HF-DDS）。

Cairo等人进行了一项系统性回顾研究，设计为临床随机对照试验（RCTs），对一个半口模型进行了6个月左右的观察，对其进行测量并与Miller Ⅰ类和Ⅱ类局部牙龈萎缩病例的临床相关结果进行对比。确定以完全的牙根覆盖（CRC）为主要评价指标并得到了较权威的结果：只有两者结合（CAF+CTG和CAF+EMD）才能比单独采用

CAF取得更佳的效果。其他治疗方法的效果都不及CAF+CTG。

修复后角化组织（KT）的情况决定是选择CTG还是EMD与CAF联合使用。这项系统性回顾研究显示，在几种联合使用方法的比较中，CAF+CTG在KT恢复方面获得最佳临床效果。另一方面，CAF+EMD比CAF+CTG操作更为简便，且不需为CTG的获取提供供区。但是尚需对CAF+EMD的性价比、角化不良情况和相关临床缺失的数据进行评估。

近年来，ADM作为一种替代CTG的方法得到广泛推荐，但缺乏临床长期相关数据支持，甚至没有。Harris报道了采用ADM和CAF+CTG术后的长期和短期效果。他认为CAF+CTG比ADM长期疗效更佳。

另一方面，1982年Dorfman进行了一项为期4年的关于传统半口的研究，阐述了采用CAF+CTG的“治疗金标准”能保持长期的稳定性。许多学者都证实了相同结果，支持对KT、附着龈和牙龈萎缩部位进行移植。Agudio等人进行的一项最新长期随访研究（10～27年），观察了牙龈成形术后龈缘的长期稳定性。其对侧未治疗区域出现龈缘顶端移位、牙龈萎缩进一步加重的趋势。Wennström和Lindhe通过对狗的研究发现“通过软组织移植增加角化组织的宽度是一种有效可行的方法，但不能改善牙周组织情况”，该理论尚未得到证实。

3.2.3 临床应用

▪限制EMD使用的冠延长术和牙根覆盖术是有效的治疗方法，可获得术后长期稳定性的“治疗金标准”（冠向复位瓣与自体结缔组织移植相结合）已被报道（图2a～图2f）。

▪治疗时需考虑组织类型及角化程度对冠延长术的影响。组织厚度和术后恢复少于6个月，这两个因素都可能导致组织反弹明显和修复体边缘破坏（图2g～图2i）。

▪冠延长术中的翻瓣或根面覆盖术中通过垂直切口进行冠向复位，如今已被微创手术包括显微外科技术和精细缝合所替代。这些新的治疗方法的目的是最大程度减小对组织的创伤，避免外观损害和降低失败率。

▪由于缺乏理论数据支持，对于暴露牙根的楔状缺损是应在牙根覆盖之前还是在术后愈合之后进行修复尚无定论。不过，临床证据主张对中度楔状缺损至少应考虑采用结缔组织作为自然修复。

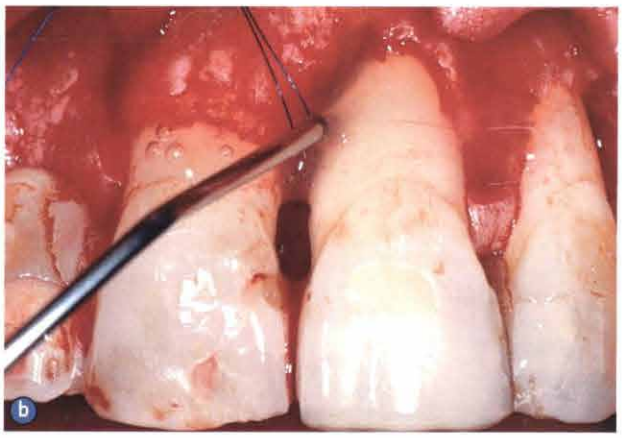

图2 a. 最初的牙周损害情况；b. 通过EMD进行的牙周再生术和龈乳头保存术（Cortellini，1995）；c. 图2a的牙根覆盖情况，伴自体结缔组织移植；d. 进行再生术和牙根覆盖术后的结缔组织，在12号牙的位置放置了种植体；e. 修复5年后的临床情况：12号种植体的全瓷冠修复，13号、11号和21—23号牙的烤瓷贴面修复；f. 最初临床症状5年后的X线片的情况；g. 不良修复体对生物学宽度造成持续破坏，进行传统的牙周治疗后的情况；h. 术后6个月的最终牙体预备（上颌骨正面左侧）；i. 1年后最终的修复情况

3.3 第三章：重构紧邻修复体的邻面龈乳头的预期效果和长期稳定性

3.3.1 保护和重构邻面龈乳头

Cohen于1959年首次对邻面龈乳头进行了描述：其为牙龈的一部分，分布在两颗邻牙之间，或自然牙和种植体支持的修复体及桥体设计所覆盖的区域。

邻面龈乳头，对美观和语音起着重要作用，其结构能显现不同构造。总之，其支持结构是牙槽嵴。然而，生物学宽度仅存约为2mm的牙槽嵴顶上的牙龈组织，无法解释其本身5mm的牙间龈乳头高度。

明显的其他关键性因素除了骨水平高度外，可能还涉及乳头的存在与否，如邻牙附着的存在和牙龈楔状隙的面积。继Tarnow等人之后，自邻面接触点到牙槽嵴顶的垂直高度是维持龈乳头的关键因素。然而还存在三维方向的其他因素，如楔状隙的面积、大小、接触区的形态、牙槽嵴宽度、牙根周围的状况和组织类型。所以，有以下不同的治疗选择：

- 保存和重建邻接骨支持
- 恰当处理软组织
- 合理选择桥体结构
- 邻接面的修复设计

牙槽嵴保存术已发展为保留或重建邻面区域，甚至结合正畸治疗的强制力，同时保留或重建周围软组织环境。

不同的骨增高技术均主张保持龈乳头外形，包

括但不仅限于GBR术、还包括如上置法植骨术、牵张成骨术和软硬组织移植相结合。重建骨支持的目的是达到与基台结构所需要的尺寸规模的理想匹配（表1）。

对软组织的恰当处理是直接重建龈乳头。已经介绍了维护龈乳头的不同技术，将有利于龈乳头的重建。特别是种植体暴露联合软组织的选择性移植，其相关的各种技术近年来得到了广泛介绍。

所有这些技术的预期效果仍需要验证。由于骨吸收后会发生软组织塌陷，应采取措施阻止其对邻面组织高度造成影响。即刻义齿压迫成型来恢复龈乳头以达到自然美观效果，其优势在于可以灵活选择人工牙（表1）。最后同样重要的是，从对邻面龈乳头的支持和增强方面来说，为达到协同作用可有不同的选择，包括戴用长期的临时修复体、邻面外形的重塑和瓷贴面对邻面的调整。

3.3.2 临床应用

邻面龈乳头的三维空间结构受多种因素和不同结构的影响。

重建缺失的龈乳头是现代治疗理念中的一项基本目标。但是其预期效果并不佳，该领域应首先致力于保存龈乳头，其次才考虑重建。因此，关于保存龈乳头的最新研究中介绍的治疗方法是可取的。

该区域的重建，骨支持可通过GTR术和（或）骨增高术包括骨移植或牵张成骨来实现。同时需考虑多余软组织的处理对最终外形效果的影响（图3a～图3f）。

表1 为了龈乳头在不同的临床环境中的维持，组织高度的需求源自于骨嵴顶水平高度的接触点

牙槽骨嵴顶的接触点	100%的龈乳头暴露(mm)	作者
牙间的龈乳头	≤5	Tarnow 等(1992)
	<4.5	Kois (2001)
种植牙的龈乳头	<4.5	Salama 等(1998,2002)，Salama (2001)
种植体与种植体之间	<3.5	Tarnow 等(2003)
种植体与修复体之间	<5.5	Salama 等(2004)
天然牙与修复体之间	<6.5	Salama 等(2004)
修复体与修复体之间	<6	Salama 等(2004)

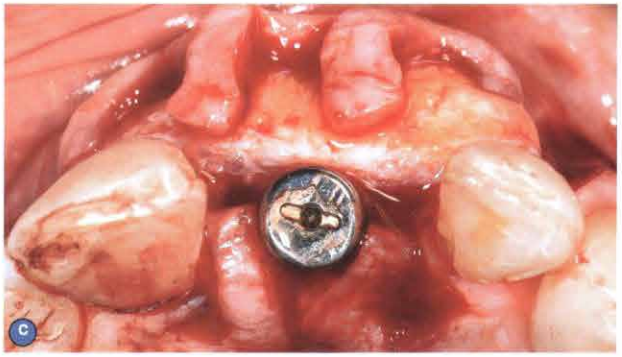

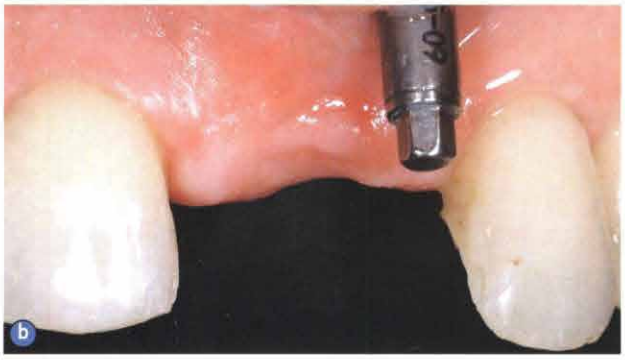

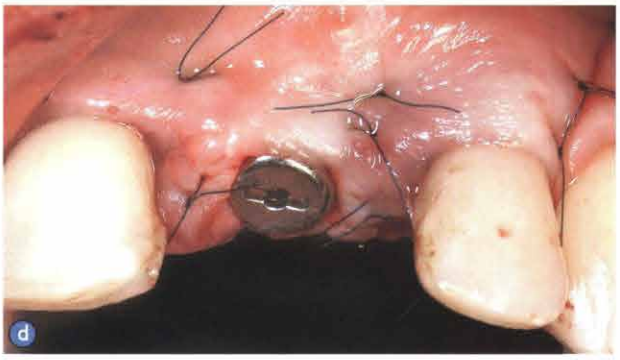

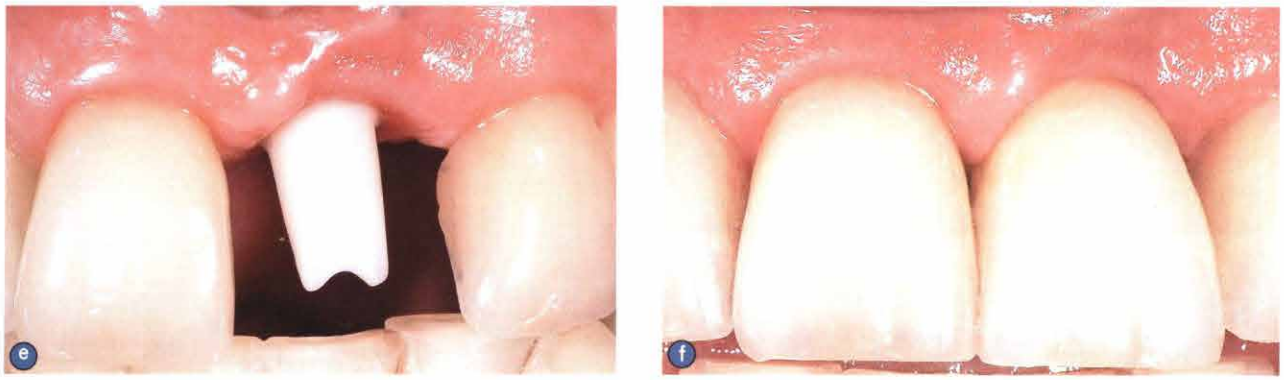

图3 a. 已发生牙周萎缩、无法保留的21号牙；b. 通过骨牵引的垂直向调整出现的偏移；c和d. 在缝合术之前或之后，通过结缔组织的移植，在种植区结合11号牙和22号牙邻面以及唇面的牙根覆盖术，种植21号牙将其暴露；e. 最终修复体，11号和22号牙进行贴面修复，21号种植牙进行氧化锆陶瓷修复；f. 术后1年修复的最终情况

协同作用可通过灵活选择人工牙、邻面修复体设计和正畸治疗来实现。

临时修复体是对邻面龈乳头调节的关键因素。由此产生的一些特殊问题应在最终修复体设计时加以考虑。

与以往文献不一样的是，其长期稳定性是可预见的。仅有少数文章报道了即使在单个种植体周围情况不佳的条件下，仍有龈乳头高度的长期增长。然而其明显缺乏充足的科学数据的支持。

4 鸣谢

真挚感谢Aris Tripodakis所做出的卓越贡献。Aris Tripodakis是一个致力于研究生物界面的口腔美容学专家。他阐述了文献综述的主旨，同时对最后的结论提出了宝贵意见。

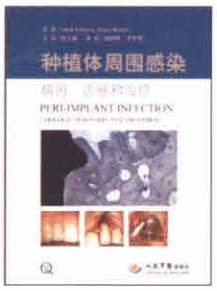

《种植体周围感染 病因、诊断和治疗》

随着口腔种植在临床的广泛开展，与种植相关的各种并发症也越来越多。本书作者正是鉴于此原因，根据多年的临床经验编写而成本书。该书为种植体周围感染治疗领域的第一本权威专著。全书以临床证据为依据，全面论述了种植体周围炎的病因、诊断和治疗，代表了口腔种植领域中基础和临床研究的最新进展，同时作者采用图文并茂的形式详细论述了牙及种植体周围组织的特点和区别、发病因素和诊断方法、治疗原则和技术、预后和影响因素等重要方面，以适合口腔种植医师的临床学习和理解。

主译：宿玉成；定价：320元

本书咨询、购买方式：北京市100036信箱188分箱，人民军医出版社国际口腔医学出版中心，杨 淮，邮编：100036，电话：135-2145-7428，E-mail：pumcp@126.com