译文

扫描电镜观察通畅器械对根尖孔的适合性

Adaptation of the patency instrument to the apical foramen: a scanning electron microscopic investigation

Oswaldo HS Fonseca, Hélio P Lopes, Edson JL Moreira, Hélio R Sampaio-Filho, José F Siqueira Jr

原载 ENDO (Lond Engl), 2009, 3(1):61-65.(英文)

宋 琨 译 岳 林 审

摘 要

通常认为在化学－机械预备过程中建立并且保持根尖孔通畅是根管根尖部清理和消毒的一个重要步骤。本研究的目的是通过扫描电镜观察评价根管锉对离体牙根尖孔的适合性。将20颗下颌第一前磨牙分为两组:第1组，将根管锉自根管内超出根尖孔1mm，找到有紧缩感的第一支根管锉，记录锉号;第2组，使用比第1组大一号的锉。将锉固定在根管内，在扫描电镜下评价锉对根尖孔外形的适合性，同时计算锉所占据的面积与根尖孔面积的关系。结果显示两组器械均不能与根尖孔相适合，器械所占面积为根尖孔横截面面积的7%～54%。通畅锉适合性差的原因是根尖孔直径较大和（或）根尖孔形态不规则。

关键词 根尖孔;牙体解剖;根管治疗;通畅锉;根管预备

1 引言

在化学－机械预备过程中为了防止牙本质碎屑堵塞根尖孔并保持根尖止点，提出了根尖孔通畅的概念。通畅的过程是将小号有弹性的手用器械作为通畅锉，在不予施力的状态下顺势通过根尖孔1mm，不做扩大。此操作被认为有助于根管末端的清理。目前，在美国50%的牙科学校讲授的是这一概念。

译者单位 北京大学口腔医学院牙体牙髓科
北京市中关村南大街22号 100081

之所以在感染根管的预备过程中需要建立并保持根尖部的通畅，是基于机械学和生物学两方面因素的考虑。从机械学角度看，理论上减少了因治疗器械反复抵达根管末端进行预备所可能发生的操作意外。这是因为疏通根尖孔可避免或减少牙本质碎屑在这一区域堆积而导致的根管根尖部堵塞和继之发生的工作长度丧失。从生物学角度看，通畅锉的应用进一步加强了对根管全长直至根尖部的清理和消毒，清除了微生物，防止了感染碎屑在根尖区的聚集，消除了上述有危及根管治疗效果的因素。根尖通畅过程中即使器械和冲洗液不能完全清除根管根尖段的微生物，也可以扰乱局部的微环境，破坏定植于此的

菌群。

对小号通畅锉在根管预备过程中能否显著增强根尖部的清理效果尚有待证明。如果要使通畅锉能够清洁并维持根尖孔的通畅，它应该与根尖孔各壁完全贴合，这样方可机械清除掉细菌和坏死组织，使根尖孔得到清理并保持开放。因此，本文的目的就是通过扫描电镜观察实施描述性研究，以评价手用根管器械用作通畅锉时对离体牙根尖孔的适合性。为达到上述目的，分别对贴合未预备根管的第一支锉在超出根尖孔1mm时和比这支锉大一号的锉与根尖孔外形轮廓的空间关系进行检测。

2 材料和方法

选取20颗单根下颌第一前磨牙，经X线检查确认为单根管。浸泡于2.5%次氯酸钠溶液（NaOCl）中搅拌消毒20min，再用自来水冲洗20min。用金刚砂切盘垂直于牙长轴截去牙冠，保留约8mm的牙根，直视确认单根管。

用3#和4#GG-bur（Dentsply/Maillefer, Ballaigues, Switzerland）开敞根管的冠2/3，用NaviTip针头（Ultradent, South Jordan, Utah, USA）以2.5%NaOCl溶液大量冲洗。将牙随机分为两组，每组10颗。

第1组，在手术显微镜下，用小号不锈钢锉以捻转探查的手法通过根管末端，操作时保持轻微的根尖向压力直到器械尖端到达根尖孔外1mm。增大锉号重复上述操作，直至找到第一支在到达该位置时有明显根尖向阻力但冠方尚可移动的根管锉。在获得紧缩感后，将锉用环氧树脂（Araldite, Huntsman, Klybeckstrasse, Basel. Switzerland）固定于根管冠方。树脂固化后，用正畸钳子将锉的柄部齐根管口水平截断。

第2组，样本的处理方法与第1组基本相同，只是当找到第一支尖端超出根尖孔1mm有紧缩感的根管锉后，再换一支比它大一号的锉扩大根管。操作手法采用的是短程顺时针旋转的钻式深入，然后，将器械从根管内取出，用湿纱布擦拭干净后再次放入根管内，直到锉尖超出根尖孔1mm。采用与前述相同的方法将锉固定在根管中并予以截断。使用的器械为不超过10#的K锉和15#或更大的弹性锉（Flexofile），均由Dentsply/Maillefer（Ballaigues, Switzerland）生产。

真空喷金处理样品表面，于15kV加速电压下用扫描电镜（JEOL, JSM-5800LV, Tlkyo, Japan）进行检测，200倍放大观察根尖孔。有些标本需要在更小或者更大的放大倍数（60~300倍）下观察，以获得根尖孔或副根尖孔等其他结构更好的可视性。数字采集扫描电镜图像信息，采用盲法对根管器械与根尖孔的适合性进行描述性分析。如果器械与根尖孔的完整轮廓线均有接触，或者器械横截面的圆形投影与根尖孔外形线完全重合，就认为器械与根尖孔是相适合的。使用ImageJ工具（W. Rasband, http://rsb.info.nih.gov/ij/）测量面积，计算器械圆形投影占据根尖孔区域面积的百分比值。两组的数据采用非参数检验进行比较。

3 结果和讨论

结果显示，所有样本中的根管器械均不能与根尖孔外轮廓相适合，即便是第2组采用了大一号的锉也是如此（图1）。器械圆投影所占根尖孔区域面积的百分数第1组为7%~54%，第2组为17%~42%，组间差异无统计学意义（$P=0.13$）。大多数情况下，器械都靠在根尖孔的某个壁上，很少见其位于根尖孔中央。有些试样的根尖孔是圆的，但多数为不规则形态、椭圆形、条带状或卵圆形，这导致通畅锉不可能与根尖孔各壁完全适合。然而，即便根尖孔是圆形的，也会发现锉没有很好地与根尖孔贴合，这多是由于根尖孔的直径比通畅锉要大很多。

大多数通畅锉在根尖孔处比较宽松，这表示锉是卡在了根管根尖部某处的根管壁上。如果从根尖部根管的解剖来考虑，完全可以预见本研究所发现的通畅锉对根尖孔缺乏适合性的结果。从根尖部根管直径较小的根尖狭窄到根尖孔，根管是逐渐变宽的。研究表明根尖孔的直径相当于50~70号锉，而牙骨质-牙本质界处（CDJ）的直径要小40%~60%。必须指出，根尖直径较小的区域并不一定是CDJ，因此，锉恰好卡在根管较狭窄之处，许多情况下，这一部位的直径比CDJ要小，比主根尖孔更小。这也就解释了为什么通畅锉与根尖孔在尺寸上存在着的明显差异。

为了使通畅锉能够适合根尖孔的整个周界，有人认为有必要将根尖部根管扩大到比第一支锉大4~6个号码。但是，这种做法是不被推荐的，它常会导致大号器械过度预备、坏死和再治疗病例的感染牙

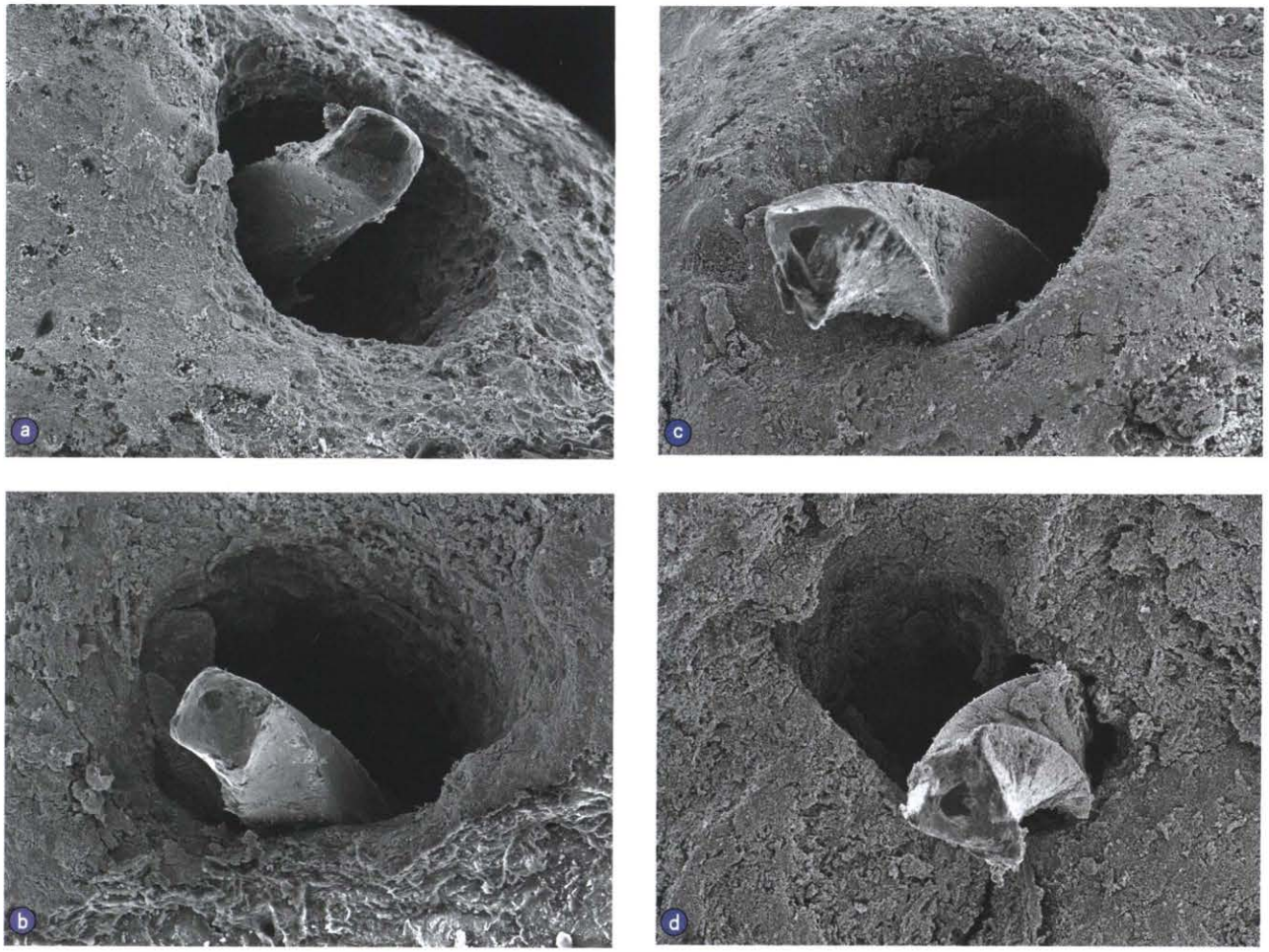

图1 根尖典型的扫描电镜图像，显示通畅锉与根尖孔轮廓不相适合。a和b为第1组中的试样（通畅锉为超出根尖孔1mm时有紧缩感的第一支锉）。c和d为第2组中的试样（通畅锉为比超出根尖孔1mm有紧缩感的第一支锉大一号的器械）。通畅锉与根尖孔缺乏适合性的原因是根尖孔直径比通畅锉更大，且形状不规则。注意锉的螺纹槽中带有碎屑。所有图片放大倍数均为200倍

本质被推出根尖孔、超充以及术后疼痛。因此，不应当为了试图清理而扩大根尖孔，结果会得不偿失。

尽管采用手术显微镜确认了锉超出根尖孔1mm，但扫描电镜显示该测量方法有轻微误差。然而，考虑到锉与根尖孔直径间的显著差异，这种轻微误差并不影响实验结果。

所有样本都做了冠部预敞。因为有文献指出，根管的冠方被扩大后可增加触感，在根管根尖区卡住的第一支锉号也会增大。锉槽中可以观察到牙本质碎屑，第2组尤为多见。这是因为第1组中锉对根管壁的切割最小，而第2组根管较第1组扩大了一号。牙本质碎屑主要产生于预敞过程中，通畅锉可去除根管根尖部聚集的碎屑，有可能将感染牙本质的碎屑推入根尖周组织。被推出根尖的感染牙本质碎屑可引发术后疼痛并造成根管治疗后根尖周病损持续存在。但使用通畅锉后并未产生更多的术后疼痛又似乎说明小号通畅锉推出根尖碎屑可能并不很重要。当然，使用通畅锉时被推出根尖的碎屑对根管治疗效果的影响仍需要进一步的评估。

在7个样本中观察到了副根尖孔，第1组有3个，第2组有4个（图2）。有些牙还发现了多根尖孔。报道中根尖分歧最常见于人下颌前磨牙。通畅锉很可能不能触及这些根尖孔，除非锉无意中进入了某个根尖分叉。即使如此，多根尖孔清洁并保持通畅的机会仍远远低于主根尖孔。

通畅根尖的做法常常因生物学和机械学的理由

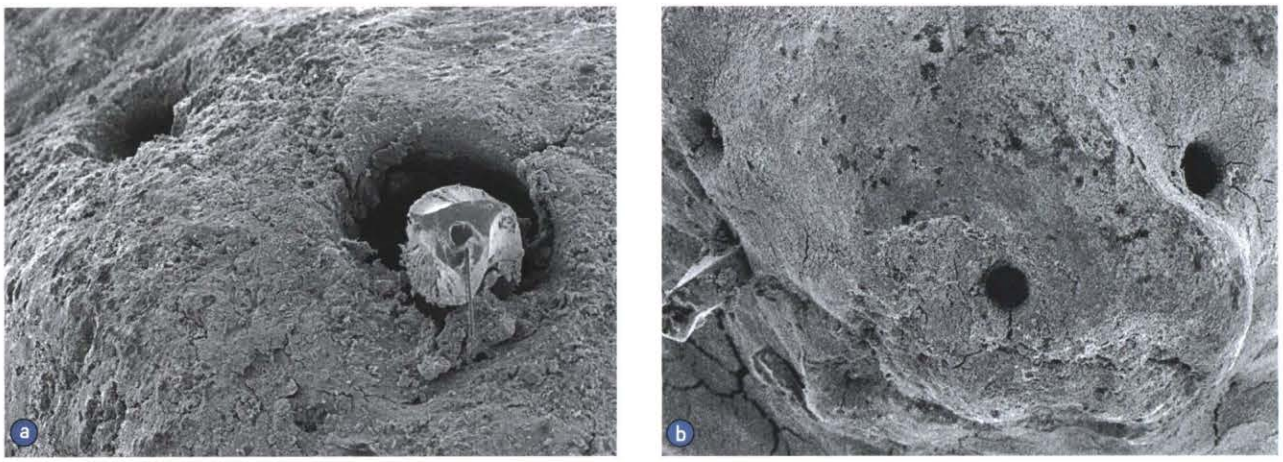

图2 扫描电镜图像显示锉不能适合根管壁，同时可见副根尖孔（a.放大120倍;b.放大95倍）

而得到肯定。器械机械预备和化学冲洗可能能够去除位于根管最尖端部分的微生物。但是，由于通畅器械并不能很好地贴合根尖孔各壁，则令人不禁对通畅锉可增加根尖孔的清洁效果产生质疑。从目前的发现考虑，主张使用通畅锉的观点主要是基于以下3点可能性:①瓦解根尖部细菌生物膜，使其对冲洗液和宿主防御更易感;②携带含有抗菌成分的冲洗液到达更多的根管根尖区域，增强该区域的消毒;③可能更为重要的是保持根尖孔不被堵塞，以减少操作意外的风险和术后疼痛的可能性。所有以上这些因素都需要实验证据来证实。

总之，本研究证明，按照超出根尖孔1mm时有紧缩感或者加大一号的标准选择的通畅锉直径并不能与根尖孔的直径相吻合，因此，通畅锉是不能适合根尖孔各壁的，所起的作用也是较小的，仅在根管根尖到主狭窄区可能有清理作用。使用通畅锉时应当严格遵照保持根尖孔固有形态不被牙本质碎屑堵塞的原则。通畅锉能否瓦解根尖生物膜，能否将冲洗液带入根管的最尖端而最大限度地提高抗菌作用，这些均尚未阐明。

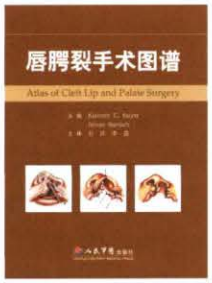

《唇腭裂手术图谱》

本书作者Kenneth E.Salyer，医学博士，是国际公认的颌面外科专家和学术带头人，国际颌面外科学院和达拉斯医院唇腭裂治疗中心的创始主席。主译者为石冰教授，医学博士，现任四川大学华西口腔医院唇腭裂外科教授、博士研究生导师、唇腭裂外科主任、华西口腔医学院及口腔医院副院长、美国微笑列车西南西北片区专家组组长、全国唇腭裂学组组长。

书中共分七个章节，分别介绍了单侧唇裂唇鼻畸形的初期修复、单侧唇裂术后继发唇鼻畸形的二期修复、双侧唇裂唇鼻畸形的初期修复、双侧唇裂修复术后唇鼻畸形的二期整复、腭裂整复术、咽成形术以及单、双侧唇腭裂伴发骨性畸形的矫正。书中图文并茂，详细呈现了唇腭裂整复的治疗过程。希望这本书为我国广大从事唇腭裂临床治疗的医师提供有益的参考，丰富广大同仁对唇腭裂的认识，使大家结合各自的经验与理论，从本地、本单位的实际情况出发，不断提高唇腭裂治疗水平。

本书60万字，大16开，精装，定价288元，策划编辑：张怡泓。