译文

# 脱钙骨基质和骨松质片联合细胞外基质膜行牙槽嵴保存术的可行性研究：临床病例研究

The feasibility of demineralized bone matrix and cancellous bone chips in conjunction with an extracellular matrix membrane for alveolar ridge preservation: a case series

Kim DM, Nevins M, Camelo M, Schupbach P, Kim SW, Camelo JM, Al Hezaimi K, Nevins ML.
原载 Int J Periodontics Restorative Dent. 2011, 31:39-47.（英文）
唐焜琪 译 骆 凯 闫福华 审

**摘 要**

本研究旨在探讨在牙槽嵴保存术中，利用反相介质载体构成的DBM和骨松质片复合物（DynaBlast）联合细胞外基质膜（DynaMatrix）提供软硬组织再生的可行性。9位患者，共30颗被拔除的上颌牙，接受了DynaBlast和DynaMatrix移植。20个位点在受植区表面获得了初期皮瓣缝合（一期愈合组），另外10个位点被随机地分配到二期愈合组，其移植膜表面未能获得初期皮瓣缝合。6个月后，临床和影像学评估显示，两个愈合组骨形成水平相似。对获得的21个软硬组织活检标本的组织学分析显示两组均未见残余的屏障膜，两组新骨形成相同。临床和影像学结果证实，在牙槽嵴保存术中使用DynaBlast和DynaMatrix是有效且安全的。

## 1 引言

有报道，拔牙术后牙槽嵴的吸收会导致牙槽骨的形态和体积不佳。对于上颌重要位置的前牙来说，应用移植骨材料联合屏障膜进行可预见性的牙槽嵴保存术，以防止拔牙后牙槽骨的吸收是十分重要的。

脱钙冻干骨异体移植物（DFDBA）或称脱钙骨基质（DBM），被认为有着与自体骨相似的成骨作用。DBM的生物活性与细胞外基质中的蛋白质与各种生长因子有关，并且通过脱钙在宿主体内发挥作用。DFDBA或DBM在牙槽嵴保存过程中的效用已通过临床证实。DBM可以与人工或天然载体合成，如泊洛沙姆407、胶原、明胶、甘油和透明质酸钠，以改进其性能。

具有屏障功能的屏障膜可以阻止软组织向拔牙窝内生长，因此可以促进成骨细胞的增殖。屏障膜的结构完整性，以及其与拔牙创面覆盖的移植材料的生物相容性对于创口的早期愈合是十分重要的。有报道称，早期膜的暴露会影响骨再生，导致再生骨的质量和数量下降。另有报道，软组织开裂而导致的自发性膜暴露的发生率在28%～40%。此外，在愈合阶

译者单位 福建省高校口腔医学重点实验室.福建医科大学口腔医学院
福建省福州市鼓楼区杨桥中路246号 350002

段，大多数的生物可吸收性屏障膜不会暴露。

组织学和形态组织学的评估从临床和影像学上证实了再生生物材料的成功性，这使临床医师应用增强了信心。本组病例研究的首要目的是为了证实利用反相介质载体构成的DBM和骨松质片复合物（DynaBlast，Keystone Dental），联合由猪小肠上获得的黏膜下层细胞外基质膜（DynaMatrix，Keystone Dental），在牙槽嵴保存术实现软硬组织再生的可行性。研究的第二个目的是探讨与在DynaMatrix膜上行初期皮瓣缝合相比，暴露DynaMatrix膜以获得硬组织再生的安全性和有效性。

## 2 方法和材料

参与此项研究的9位患者（4位男性，5位女性；年龄32~61岁）在拔除了上颌牙（$n$=30）后要求行局部牙槽嵴保存术。所有受试者要求拔除1个或多个牙，并接受种植治疗（图1）。受试者身体健康，排除手术禁忌证。口头及书面向所有受试者解释存在的风险、有利的方面及可选择的治疗方法。所有患者自愿接受协议，并签署了根据1975赫尔辛基宣言（2000修订版）制定的知情同意书。所有受试者在接受本手术研究前都接受了术前根尖X线片拍摄和CT扫描。

术区用2%利多卡因联合1∶100 000肾上腺素麻醉。做沟内切口，翻起颊侧全厚瓣。经无创拔牙后，检查颊侧骨板是否存在骨开裂或骨开窗（图2）。那些存在薄骨板，或是部分唇侧骨板缺失的位点被选择进行牙槽嵴保存术。

30个拔牙位点随机分到两个治疗组。所有位点都接受了DynaBlast和DynaMatrix移植。用最小的压力将DynaBlast注射到拔牙窝中，让DynaBlast能自动流入，与邻近牙槽嵴顶平齐。修整屏障膜（DynaMatrix）外形，使其能适合覆盖在受植区表面（图3）。一期愈合组中（组A，20个拔牙窝），在屏障膜上，移动颊侧皮瓣以获得无张力初期皮瓣缝合，关闭创口。二期愈合组（组B）有10个受植拔牙窝，没有刻意强求皮瓣覆盖全部屏障膜。暴露区域的大小为2mm × 5mm到5mm × 7mm不等。用3-0手术缝合丝线（Ethicon）简单间断缝合法将皮瓣固定在术区。术后口头并书面告知患者术后注意事项。给予适当的抗生素（500mg阿莫西林，每日3次，5d或300mg克林霉素，每日3次，5d），止痛药（布洛芬800mg，每日3次，5d），漱口液（0.12%葡萄糖酸氯己定，每日2次，2周）。术后7~10d拆线。患者在随后的6个月愈合期内定期复查。

图1 上颌中切牙存在大的龋损，侧切牙根管治疗失败。需要行种植治疗来修复这些没有保留价值的牙

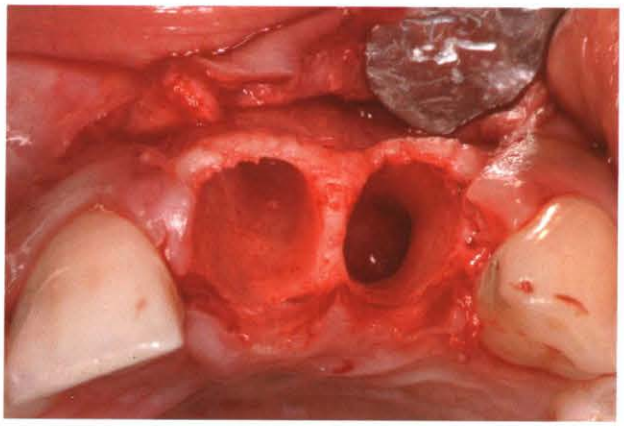

图2 行无创拔牙术来保存颊侧薄的牙槽骨板，彻底搔刮牙槽窝

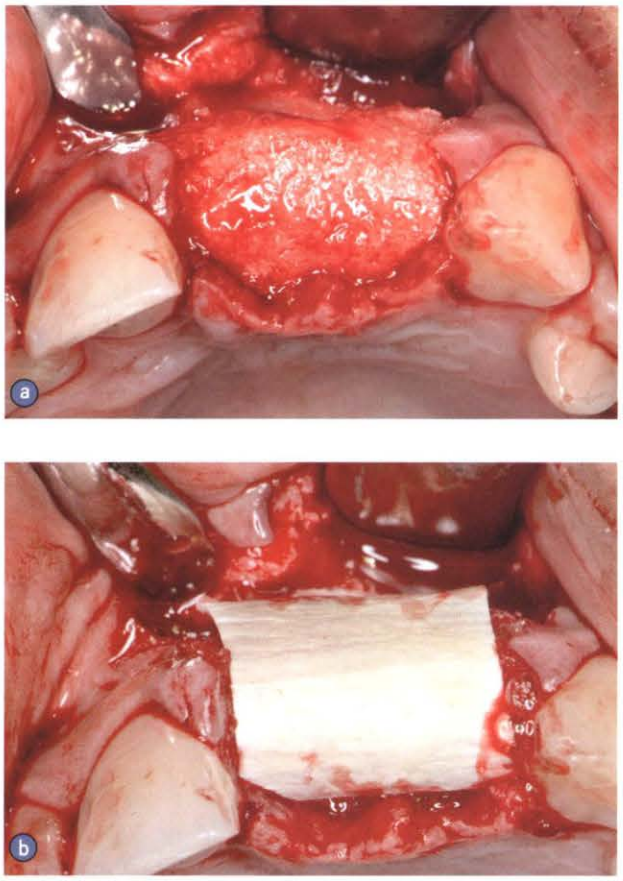

图3 a.将DynaBlast注射到拔牙窝中，并填充至与邻近牙槽嵴顶平齐;b.DynaMatrix作为屏障膜使用，保护下方的移植材料

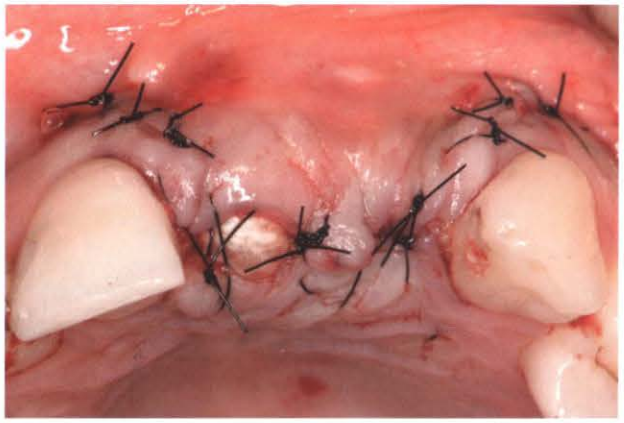

图4 上颌左中切牙拔牙区的屏障膜被有意暴露（二期愈合组），左侧侧切牙区行初期皮瓣缝合（一期愈合组）

在牙槽嵴保存术后的第6个月，行种植手术之前对患者进行CT扫描。在植入种植体前（$n=21$；Prima-Connex Straight Implants, Keystone Dental），用3mm的环形钻（Biomet 3i）沿着治疗区的长轴获取受植区的软硬组织活检标本。共获得21个标本:13个来自组A，8个来自组B。标本即刻放置于甲醛溶液中，并送往组织学专家处做详细的组织学和组织形态学测量评估。

### 2.1 光学显微学

对21个活检标本进行形态学观察。标本在经过完全的梯度乙醇脱水后，浸入光固化单体树脂（Technovit 7200VLC, Heraeus Kulzer）。初步修整聚合块，以使组织成分接近切削表面。使用金刚石锯片以50~100g的力度切割，获得粘合至有机玻璃载玻片上100μm厚的切片。通过磨削及使用1200、2400和4000砂砾粒度的砂纸磨片抛光，最后获得40μm厚的切片。所有组织块上获得的切片都使用甲苯胺蓝/派洛宁G染色，不做去塑化处理。

## 3 结果

### 3.1 临床及影像学评估

共有9位患者30颗要求拔除的上颌牙接受了即刻的牙槽嵴保存术，使用的生物材料是DynaBlast和DynaMatrix。所有受试者都完成了本实验研究，未出现不良反应或并发症。在愈合过程中，一期愈合组（组A）和二期愈合组（组B）都表现出了相似的临床及影像学愈合现象（图4）。组B，术后2周，暴露的屏障膜上有初期上皮形成（图5）。术后4周，暴露的屏障膜表面上的愈合组织呈粉红色，没有明显的组织感染或炎症表现。暴露的膜没有感染迹象，亦没有被过早地移位。

在行牙槽嵴保护术后第6个月，CT扫描评估显示出不同程度的骨成熟影像（图6）。某些受植区域的成骨与周围邻近的自身骨无法区分，而其他位点表现出分散的射线透射性，暗示有未成熟的骨形成。

术后6个月进行的软硬组织活检，可观察到暴露的屏障膜表面所形成的软组织质地坚硬。再生骨致密、坚硬，在使用环形钻打孔时表现出明显的对抗性。活检后，翻起全厚瓣，移植区被重新暴露。临床可见，两实验组的牙槽嵴宽度均明显被保持住。两组中，牙槽窝内的骨填充都很明显，并且大多数新生骨

组织与周围的自身骨组织无法区分。颊、舌侧的可以允许种植体植入的新增牙槽骨的范围至少4mm宽（种植体直径为4~5mm，长度10~13mm）。所有受试位点都成功地植入了种植体，与接受的治疗方法无关。所有的种植体都成功放置，并完成了修复治疗（图7）。总体来说，临床及影像学研究显示了这种生物材料的组合可以阻止颊侧骨板的吸收，甚至是拔牙窝存在明显骨开裂和骨开窗的案例。

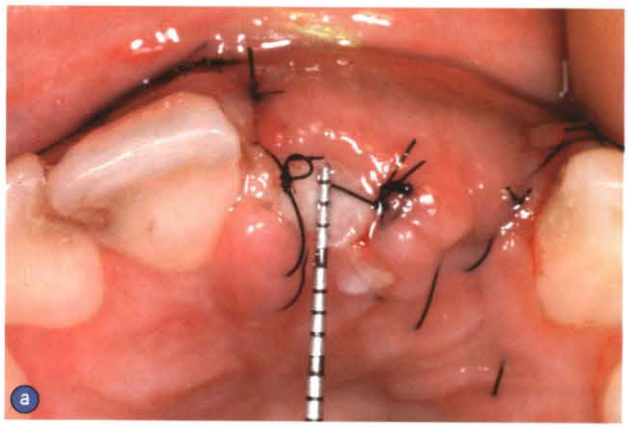

图5 在术后愈合阶段的第7天可以看到早期的伤口愈合(a)，第18天（b）未见明显的并发症迹象

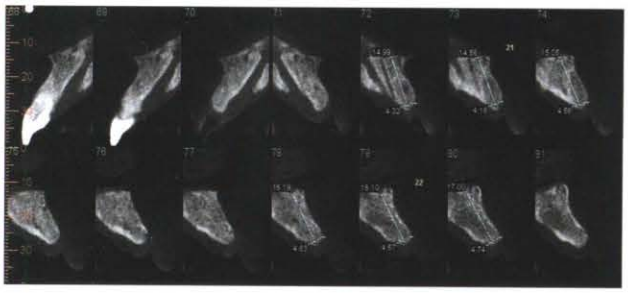

图6 术后6个月的CT影像显示拔牙窝被保存的牙槽嵴范围，以及骨形成和骨成熟的影像

图7 术后1年的修复牙

### 3.2 光学显微镜观察

组织学分析是为了判断膜的存在情况、炎症表现或周围组织的不良反应、新骨形成及膜下受植区的骨改建情况（图8~图10）。结果显示:局部无明显炎症，周围组织无不良反应，膜无残留（图10b）。结缔组织中无炎症细胞浸润，但具有致密的网状胶原纤维存在的特征。可以观察到从牙冠到牙根尖的骨密度改进过程。一期愈合组中可以看到更多的成熟骨形成的迹象（图10a、c、d）。

Groeneveld等报道的应用DFDBA行上颌窦提升术，以及Kim等报道的应用DynaBlast行上颌窦提升术中的3个特征性的矿化模式，在本研究中也可观察到。第一种矿化模式是在骨松质片和DBM的表面形成的骨引导，以及两种生物材料之间形成的桥接。第二种矿化模式是从DBM颗粒中心开始的明显的DBM颗粒再矿化，矿化前沿跟随着DBM颗粒的层状组织。第三种矿化模式是再矿化过程开始于DBM颗粒边缘，并向着中心发展。

## 4 讨论

根据引导骨再生原理来保存或是重建拔牙窝牙槽骨，要能为种植体植入提供有效的牙槽骨体积和良好的外形。虽然已经有许多报道显示，现有的生物材料在牙槽嵴保存术中效果较佳。但是，在临床背景下测试新的生物材料，以排除移植物的再吸收和重建过程对骨再生的不利影响仍是十分重要的。拥有良好血供并存在四壁的受损拔牙窝是理想的骨引导性移植材料的植入位点。颊侧骨板开裂或开窗的位点需要使用兼具骨引导性和骨诱导性的材料来获得适合种植体植入的治疗效果。

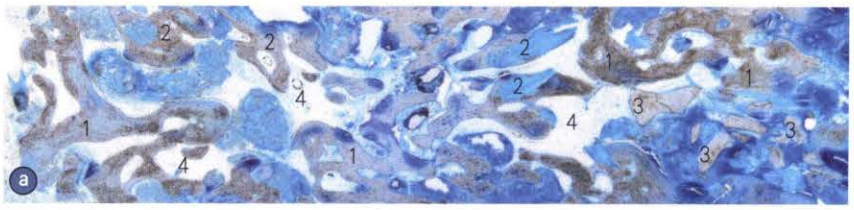

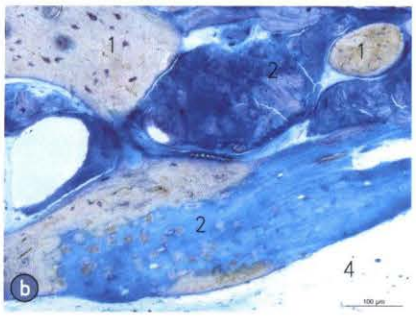

图8 a.术后6个月的标本组织切片（二期愈合组）显示（1）新生骨，（2）矿化中的DBM颗粒，（3）骨松质片，（4）骨髓腔;b.图8a的高倍镜图像显示（1）术后形成的新生骨，（2）DBM的非细胞组分再矿化，（4）骨髓腔

图9 (a) 光学显微镜下影像及 (b) 反相扫描电镜影像显示的是另一个来自二期愈合组的标本。可以看到，覆盖在矿化的增生区域上有软性结缔组织的存在（CT）。而矿化的增生组织由以下成分构成（1）新生骨，（2）矿化中的DBM颗粒，（3）骨松质片，（4）骨髓腔。还可以看到从牙冠到牙根尖的骨密度改进过程

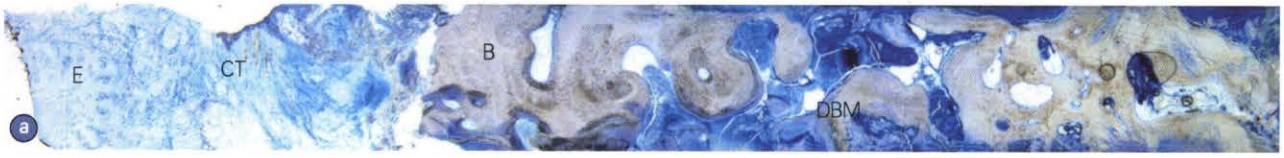

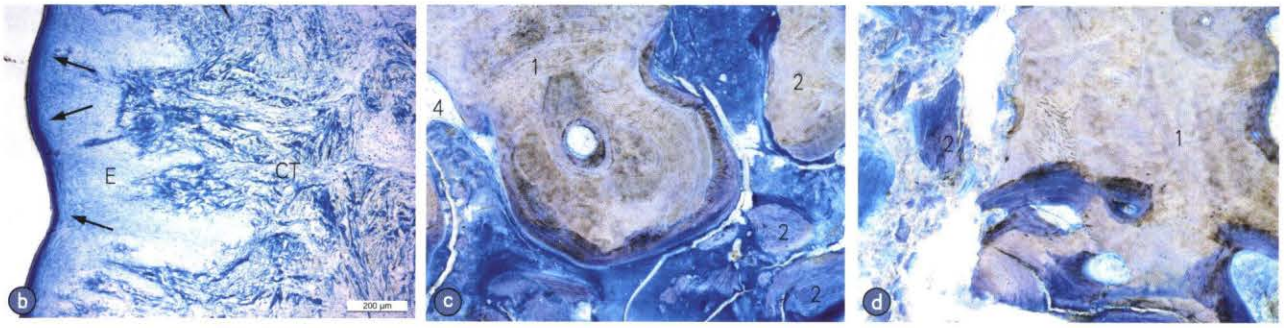

图10 a.术后6个月的标本组织切片（一期愈合组）显示粗大的新生骨组织，少量残留的移植材料（DBM）。E.角化上皮;CT.结缔组织;B.骨组织。b.一期愈合组中的切片在高倍镜下可见，软组织覆盖在受植区表面。角化上皮存在，角化层发育良好（箭头所指）。结缔组织中见致密的网状的胶原纤维存在（CT）。结缔组织中无炎症细胞浸润。未见到残留的膜。c和d.一期愈合组中的切片在高倍镜下可见（1）新生骨相连，（2）DBM再矿化进程，（4）骨髓腔

已有报道，经过组织学和组织形态学分析证实，在上颌窦提升术中，DynaBlast是一种安全有效的移植材料。通过临床和影像学也证实了三种不同矿化模式的新骨形成过程。理想的骨替代品应该能传导或引导新骨形成，并且最终随着时间延长，被新生骨再吸收和替换。

所有使用在牙槽嵴保存术中的屏障膜应该具备以下功能:良好的生物相容性、组织整合、细胞阻塞、

创造空间、容易修型、使用简易。DynaMatrix细胞外基质膜是从猪小肠黏膜下层获得，经过处理保存了其基质分子间的天然结构，如胶原（Ⅰ、Ⅲ、Ⅳ和Ⅵ型胶原）、葡糖氨基葡聚糖、糖蛋白、蛋白聚糖及生长因子。有研究比较了DynaMatrix与自身龈瓣在增加附着角化组织宽度中的可行性，结果显示两种方法都有效并且预后良好。本研究的一个独特发现是，与初期皮瓣关闭组比较，那些未能在屏障膜上进行初期缝合的行牙槽嵴保存术的拔牙窝仍能获得相似的临床和组织学测评结果。两组试验组中都未观察到自发性膜暴露现象，这种现象通常发生在使用交联胶原材料及非交联胶原材料时。这说明了DynaMatrix（暴露或不暴露）可以作为一种屏障膜使用，并能有效支持硬组织再生。

本研究中的临床和组织学结果表明，DynaBlast具有骨引导和骨诱导潜能，能促进原位新生骨的形成，并且可促进成骨细胞向DBM迁徙。

## 5 结论

临床及组织学评估证实，本实验研究中使用的DynaBlast骨种植材料和DynaMatrix膜，在拔牙后、种植修复前的6个月的愈合期中，能促进拔牙后的牙槽骨的保存。二期愈合的受植位点表现出与一期愈合位点相似的临床和影像学结果。在膜暴露后的2~4周，屏障膜上的暴露区域表现出临床性的再上皮化现象。


**隆重推出口腔种植的“金标准”丛书——“国际口腔种植学会(ITI)口腔种植临床指南”**

中国医学科学院 北京协和医院口腔种植中心主任 宿玉成（教授）译

**第一卷：《美学区种植治疗－单颗牙缺失的种植修复》**
在所有的口腔种植文献中，本书是惟一的一部以临床证据为依据、全面论述美学区单颗牙缺失种植的临床专著。本书提出并详细论述了美学区种植的治疗原则、十二项风险因素与控制原则、标准的种植外科与种植修复的临床操作程序、引导骨再生以及骨和软组织增量的原则与技术、种植美学并发症的病因及处理等重要方面。本书以819幅图片、16个表格、19个完整病例，全面展现了美学区单颗牙种植的临床过程、设计原则、治疗程序、操作技术和完美的治疗效果、并发症处理，是口腔医学和牙种植学的经典之作。

**第二卷：《牙种植学的负荷方案－牙列缺损患者的种植修复》**
在所有的口腔种植文献中，本书是惟一的一部以临床证据为依据、全面论述种植体负荷方案的临床专著，尤其注重于牙列缺损病例的种植负荷方案。本书提出并详细论述了种植体负荷方案的分类与原则（即刻修复／负荷，早期修复／负荷，常规负荷，延期负荷）、适应证与并发症、风险因素与控制原则等重要方面。本书以452幅图片、10个表格、16个完整病例，全面展现了牙列缺损患者牙种植的临床过程、负荷方案、修复程序、操作技术和完美的治疗效果，是口腔医学和牙种植学的经典之作。

**第三卷：《拔牙位点种植－各种方案》**
在所有的口腔种植文献中，本书是惟一的一部以临床证据为依据、全面论述种植体植入时机的临床专著。本书提出并详细论述了拔牙窝愈合过程的最新研究进展、牙槽窝愈合后的牙槽嵴变化、种植体植入时机的分类与原则（即刻种植：Ⅰ型种植，早期种植：Ⅱ型和Ⅲ型种植，延期种植：Ⅳ型种植）、优缺点、种植体周围骨缺损间隙的愈合方式和增量技术、各种种植时机的风险因素与控制原则、各种种植方案的种植外科与种植修复的临床操作程序、美学并发症的病因及处理等重要方面。本书以543幅图片、20个表格、21个完整病例，全面展现了各种种植方案的临床过程、治疗程序、操作技术和完美的治疗效果、并发症处理，是口腔医学和牙种植学的经典之作。

**第四卷：《牙种植学的负荷方案－牙列缺失患者的种植修复》**
本书将基于不同的种植体负荷方案（即刻修复／负荷，早期修复／负荷，常规负荷，延期负荷），图文并茂地全面展现牙列缺失患者的牙种植临床过程、负荷方案、修复程序、操作技术，适应证与并发症、风险因素与控制原则和完美的治疗效。本书以482幅图片、15个表格，全面展现了牙列缺失患者牙种植的临床过程、负荷方案、修复程序、操作技术和完美的治疗效果，是口腔医学和牙种植学的经典之作。

**定价：320元（第一卷），280元（第二卷），300元（第三卷），300元（第四卷）**