译文

使用钙化人类异体骨增高拔牙窝的组织学评价

Histologic Evaluation of Socket Augmentation with Mineralized Human Allograft

Hom-Lay Wang, Yi-Pin Tsao

原载 Int J Periodontics Restorative Dent 2008;28:231-237(英文)

朴牧子 译 徐 莉 审

摘 要

在牙齿拔除时实施拔牙窝增高术已被许多学者所推荐，因为成功的拔牙窝增高术可能会减少或避免将来进行牙槽嵴顶骨手术的需要。本文在此介绍一种拔牙窝增高术的操作过程，并描述其组织学、组织形态学的研究发现。5名患者（3名男性，2名女性；平均56岁）参加本研究，包括7个研究位点。应用可溶性多孔钙化的同种异体骨充填拔牙窝至骨嵴顶（位于软组织表面下2mm），并应用生物可吸收性胶原伤口敷料覆盖创口表面。术后5～6个月，从拔牙窝中心提取活体组织进行检查。活检的组织学评价显示多孔钙化的同种异体骨移植区内，存在骨小梁的形成与重建，且无炎症征象。样本的组织形态学分析显示平均68.5%为新生骨，3.8%为剩余植入骨材料颗粒，27.7%为结缔组织或骨髓。此外，新生骨和结缔组织被观察到与剩余的植入骨材料紧密结合。这些数据显示人类钙化骨和可吸收性胶原伤口敷料的联合应用适用于拔牙窝增高术。然而，仍需要大样本量的临床对照研究进一步证实该发现。

引言

牙齿拔除术后出现水平向和垂直向的牙槽骨丧失，是不可避免的结果。在失牙后的最初2年内牙槽骨丧失量达到最大。应用不同骨移植材料进行的多种拔牙窝增高术已被评估，并体现出可观的效果。在牙齿拔出时实施拔牙窝增高术，是为了减小牙槽嵴顶的骨丧失，促进更多的拔牙窝充填，减少骨嵴顶水平向吸收，最终减少或避免未来骨嵴顶提升术的需要。

译者 北京大学口腔医学院牙周科
北京海淀区中关村南大街22号 100081

拔牙窝增高术可应用不同的骨移植材料，可溶性多孔钙化异体骨是一种新近研发的报道较少的材料。多孔钙化的异体骨包含人类富有矿物质的成分、有机基质及胶原蛋白。通过Tutoplast加工处理过程得以保存，如溶剂净化及小剂量的γ射线照射。制造商表示这种可溶性多孔钙化的异体骨仍旧保持着多孔的骨小梁结构，因此它拥有比传统冻干骨更好的骨引导能力。最近，这种材料已被证实在牙周和种植治疗中均具有促进骨形成的功能。

在拔牙窝增高术中已常规应用胶原伤口敷料（如Colla-Plug，Zimmer Dental），因为这种材料可

以保护放于拔牙窝内的植入骨材料，通过血小板聚集引导血凝块形成，促进细胞的趋化移动，利于最初的创口愈合。因此，我们联合了这两种材料的特性且在拔牙窝增高术中建议使用这项技术，称之为MBP技术。直至今日，仍没有对这种技术应用成果的报导。因此，本研究的目的是对这种拔牙窝增高术新技术进行组织学评估。

材料和方法

研究对象

5名患者（3名男性，2名女性；平均56岁）参加本研究。所有患者均被告知治疗过程并签署参加实验的知情同意书。这项研究始于2004年10月1日，结束于2005年9月30日。所有研究对象健康，无手术禁忌证，需要拔除至少1颗牙齿。拔牙原因（共7颗）：3颗因牙齿断裂；2颗因龋坏；1颗因牙髓并发症；1颗因牙周病。

所有牙齿的拔除操作都遵循Wang等的治疗方案。首先，使用15c刀片做龈沟内切口切断牙槽嵴顶上方附着组织；使用微创拔牙器械仔细分离牙槽嵴顶下方附着的软组织。如有必要，使用细长裂钻在牙周膜间隙中增隙以利于插入微创拔牙器械。简要的说，应用于拔牙窝增高术的MBP技术如下：在使用微创拔牙器械和牙挺使牙齿脱离牙槽窝之后，小心轻柔的用牙钳把牙齿拔除，仔细确认拔牙窝没有软组织碎片残留后，使用半球钻在拔牙窝的牙槽骨壁打孔，利于骨壁与骨材料接触，加速生长融合。将可溶性多孔钙化异体骨放入拔牙窝内，紧压材料使顶端距周围软组织表面2mm。将生物可吸收性胶原伤口敷料小心轻放于移植骨顶端（为了弥补骨再生及软组织厚度）。用4-0可吸收缝线，使用褥式缝合技术拉拢缝合以获得稳定性。

建议患者在术后最初2～3周使用温盐水漱口。不建议服用抗生素。所有的观察对象都建议服用布洛芬（每6h 600mg，服用3d）。手术2周后拆线。所有观察对象在牙齿拔除5～6个月后完成种植手术。

组织学准备及组织形态学评估

在植入种植体时，检测实验位点，使用可喷生理盐水的圆柱形环锯钻（宽2mm ×长10mm）从拔牙窝的中心区取出骨的核心部分。为了确保从移植位点取出适当的骨组织应使用外科导板。样本取出后被标记以明确冠根方向，然后立即被固定于10%的中性缓冲福尔马林液中。接下来组织样本使用高浓度的酒精脱水。每一块中心骨以冠根方向做纵向切开。切割为4～6块，每个宽5mm，采用苏木精、HE、三色染色便于组织学分析。

所有HE染色的部分用于评估骨量、剩余植入骨材料颗粒的量及结缔组织、骨髓量的多少。组织形态学的测量评估则将显微镜下的影像转换到电脑上，并应用Image-Pro Express（Media Cybernetics）分析。每个样本有三个区域（如根尖1/3，根中1/3，冠1/3）用来分析。

结果

所有观察对象创口均愈合，并且坚持术后每2周复查。术后2周无植入骨材料暴露。术后4周，3名观察对象（5个位点）已完成了软组织覆盖。余下的3名直到6周完成软组织覆盖。再手术翻开粘骨膜瓣，覆盖于植入骨材料位点的结缔组织变厚类似于周围软组织。所有植入骨材料的拔牙窝在临床上可见明显的骨形成（图1），而拔牙窝增高术区在临床上与周围骨组织很难区分。骨密度是由2名有经验的临床医生在骨切开术中测量而得，根据Misch 1990的分类标准，分为D1（致密的皮质骨）和D2（疏松的皮质骨及粗糙的骨小梁）。

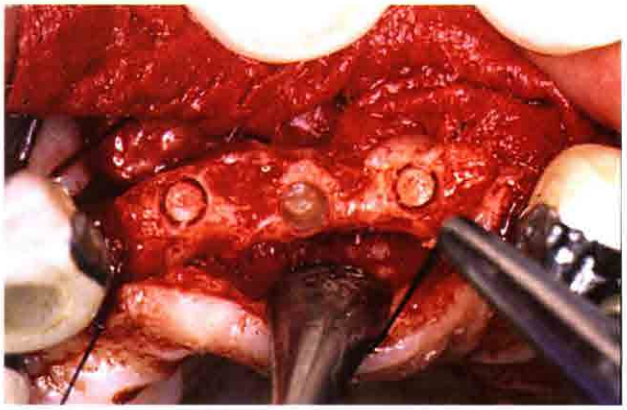

图1 观察位点为MBP牙槽嵴顶植入术后6个月。如图示骨密度为D1

组织学发现

从5名实验对象的7个样本的组织学检查可以发现有新生骨的形成以及剩余植骨材料的减少。中心

区骨组织的根方结构显示存在厚且致密的、有连接的小梁骨及少量无定形剩余植入骨材料（图2）。在冠方可见更薄的及更低密度的骨小梁形成及观测到大量的剩余植入骨材料颗粒。大部分新生骨表现为薄片状，伴有骨细胞陷窝和腔隙。任何的样本都未能观测到组织学炎症表现。所有样本都观测到少量的剩余植入骨材料颗粒，并大部分集中于中心区域。剩余植入骨材料颗粒与骨结构及结缔组织有密切联系（图3）。三色染色显示了移植材料的胶原组成（图4）。

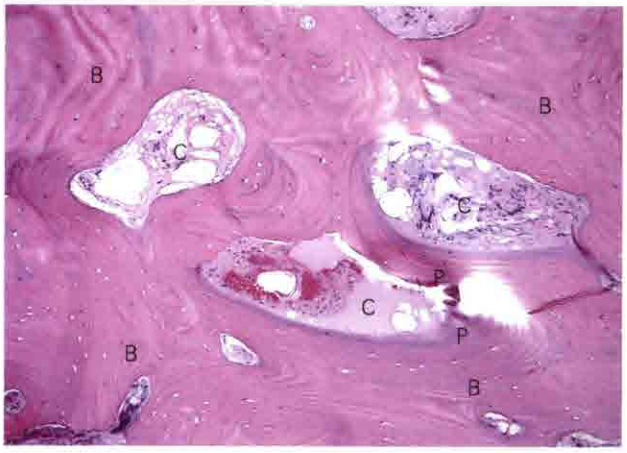

图2 低倍显微镜下组织学切片。测得骨量为68.9%。（HE染色，原始放大率×10）。B=薄层编织骨；C=结缔组织；P=剩余骨材料颗粒

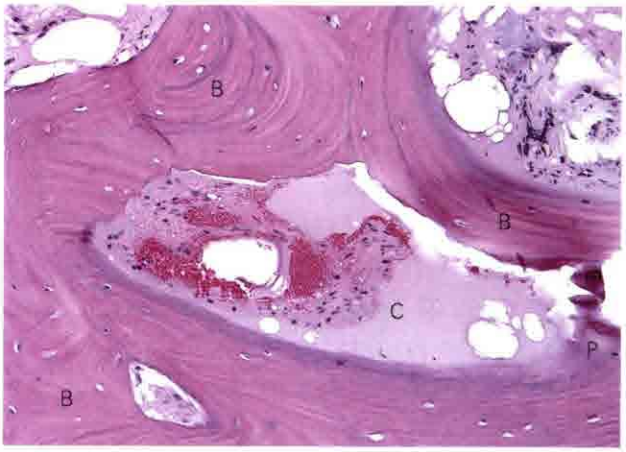

图3 高倍显微镜下组织学切片。剩余骨材料颗粒（P）被薄层、编织骨板（B）及结缔组织围绕。（HE染色，原始放大率×20）

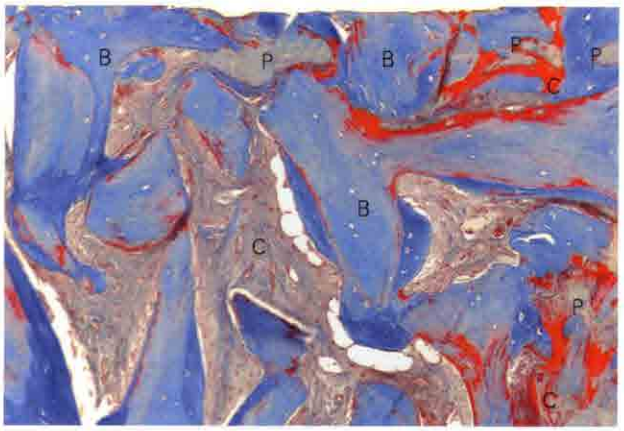

图4 低倍显微镜下三色染色组织学切片。测得骨量为66.4%（原始放大率×10）。P=移植骨碎片

组织形态学分析

所有样本的各种组织所占平均百分比如表1。

骨组织：平均骨量为68.45%（均数范围，58.66%～76.49%）。骨密度在根尖处最高，并由根方向冠方逐渐递减。

剩余植入骨材料颗粒：平均剩余植入骨材料颗粒量为3.8%，（均数范围0.16%～10.64%）。样本的根尖处可见极少量的残余植入骨材料沉积。

结缔组织及骨髓：平均结缔组织量为27.74%（均数范围，23.35%～39.91%）。样本中并没有观察到结缔组织具有特别的分布。

讨论

许多骨移植材料，包括自体骨、脱钙冻干异体骨、钙化冻干异体骨、可溶性钙化异体骨、牛羟磷灰石（HA）及同种移植骨应用于拔牙窝增高术的研究已有很多报导，得出了令人满意的结果。然而，拔牙窝增高术理想的材料仍旧没有明确结论。倡导使用同种异体骨移植材料，是因为其有效性和生物活性。可溶性钙化异体骨包含有人类钙化的组成部分、有机基质及胶原蛋白。通过Tutoplast过程加工处理，同时进行溶剂净化及小剂量的γ射线照射。此过程使得骨小梁结构及其多孔结构得以保留。研究已证实其在牙周根分歧病变治疗、上颌窦提升术及种植相关的骨增高术中有效。本研究的组织学结果表明可溶性钙化异体骨材料可被新形成的骨替代，且与周围组织具有生物相容性。

与较早前的Bio-Col技术材料不同，Bio-Col技

表1 个体样本的组织形态学数据

			样本的百分数											
			骨（薄层编织骨）				剩余骨颗粒				结缔组织			
患者	牙齿数量	骨密度	根尖1/3	根中1/3	冠方1/3	平均数	根尖1/3	根中1/3	冠方1/3	平均数	根尖1/3	根中1/3	冠方1/3	平均数
AG	14	1	68.9	78.2	71.4	72.8	0.4	1.2	2.9	1.5	30.8	20.6	25.7	25.7
TO	4	1	66.4	59.1	75.1	66.9	0.1	11.0	4.8	5.3	33.5	29.9	20.2	27.8
JR	9	2	74.7	52.7	60.7	62.7	6.0	18.9	7.0	10.6	19.2	28.4	32.4	26.7
JR	10	2	81.5	86.2	44.1	70.6	0.8	2.5	4.5	2.6	17.7	11.2	51.4	26.8
JR	11	2	79.5	69.1	64.4	71.0	3.6	5.4	6.1	5.1	16.9	25.5	29.4	23.9
RO	5	2	87.3	58.5	30.0	58.7	0.0	1.4	2.9	1.4	12.7	40.0	67.1	39.9
MN	19	2	78.4	78.0	73.1	76.5	0.0	0.2	0.3	0.2	21.6	21.8	26.6	23.3
均数						68.5				3.8				27.7

术利用移植骨材料充填2/3的拔牙窝，现在的技术，移植骨材料放入拔牙窝内至距软组织水平下2mm，以保存牙槽骨。而且，Bio-Col技术使用牛羟磷灰石作为骨移植材料，与之相对应的MBP技术，使用人的多孔疏松异体骨。两者主要的不同点是MBP技术，组织中大约5%是剩余植入骨颗粒，这大大少于所记载的使用牛羟磷灰石的Bio-Col技术。

两种技术使用的生物性可吸收胶原材料覆盖创口都是为了保护移植骨及促进血凝块的形成，有助于保证伤口稳定性。早期血凝块的破裂常常导致移植骨组织的丧失及由此造成对种植骨量的负面作用。这一点也与本实验的临床结果一致。胶原创口覆盖材料的优点是具有较高的生物相容性，其止血功能促进血小板聚集及利于血凝块的形成和创口稳定性，以及其趋化功能吸引成纤维细胞，由此促进伤口愈合。

口腔种植体与周围骨组织是否能成功地形成骨结合，主要取决于骨-种植体表面。拔牙窝内若种植体逐渐与植入骨颗粒接触，在此区域的骨结合可能减少。尽管目前还缺少证据证实骨-种植体接触面积的减少与功能性种植体的寿命相关，人们常常期望获得与骨组织尽可能大的表面积接触。从本研究的组织形态学的评估结果来看，所有样本移植位点的骨密度（平均68.5%，变化范围58.7%～76.5%）都很高，发现仅有少量的剩余植入骨颗粒（平均3.8%，变化范围0.2%～10.6%）。这对于其后种植是令人满意的骨密度，并与之前使用相同移植材料完成的上颌窦提升术的组织学研究的结果相一致。以往的研究发现平均骨密度为73.3%（变化范围66.1%～85.0%），与自身的骨密度类似（上颌骨嵴顶骨密度，平均为73.2%；变化范围61.6%～84.4%）。这些数据证明这种可溶性的钙化植入骨材料的可靠性和生物相容性。

应用其它移植材料的拔牙窝增高术的组织形态学研究显示骨密度低于本研究。Artzi等发现使用牛的骨移植材料的平均骨密度为46.3%。Froum等比较生物活性玻璃与非钙化的冻干骨移植材料发现平均骨密度分别为59.5%和34.7%。

本研究中剩余植入骨碎片量与Froum使用生物活性玻璃(5.5%)的结果类似，但低于其他研究结果(Froum等使用非钙化冻干骨移植材料为13.5%，Artzi等使用牛的骨移植材料为30.8%)。本研究的结缔组织量（27.7%）比Artzi等报告(22.9%)的稍高，但是比Froum等（使用生物活性玻璃为35.5%，使用非钙化冻干骨移植材料为51.6%）低。

本研究所获得的数据表明MBP是一项适用于拔牙窝增高术以促进骨再生及保存牙槽嵴高度的技术。该技术可以获得较高的骨密度，较少的剩余植入骨颗粒。然而，仍需进行大样本量的临床对照试验以证实该研究发现。