译文

外伤折裂牙修复方法的发展现状

Current Aspects of Restoring Traumatically Fractured Teeth

Gabriel Krastl, Andreas Filippi, Nicola U. Zitzmann, Clemens Walter, Roland Weiger
原载 Eur J Esthet Dent, 2011, 6(2): 124-141.（英文）
吴昕彧 译 赵望泓 审

摘 要

对于折裂的患牙，首先应考虑进行牙髓及修复方面的治疗。由于细菌可从暴露的牙本质小管入侵牙髓系统，因此急症处理时应采取保护性的封闭措施。当受损的牙本质被暂时性封闭后，修复治疗可择期进行。为了达到良好的功能与美观效果，折裂牙的断端可以通过粘结技术重新粘固于患牙。但当患牙有多处折裂或折裂片丢失时，断端再接则难以进行。然而，使用当今的复合树脂材料进行修复，也可获得良好的美观效果。微创的直接树脂修复优于创伤较大的间接修复，至少对于髓腔宽大的年轻恒牙来说是这样的。冠根折的修复治疗通常取决于龈下断端边缘的深度。为了重建生物学宽度，可使用牵引残留牙根的方法替代冠延长术。这种方法既可以采用正畸（被动萌出）的手段，也可采用外科（骨内再植）的手段。虽然冠根折的治疗在牙外伤领域是一个技术敏感的话题，但是这种临时修复体往往可存留很长一段时间，当其能保存至患者可行种植手术的年龄时便可视为成功。

1 引言

对于患者，尤其是对儿童而言，牙外伤是一个惨痛的经历。患者最关心的问题是外伤造成的美观影响，因此医师必须考虑个体化治疗方案的后果，因其可产生重大的影响。除了牙震荡、牙松动等轻度损伤，牙冠折是牙外伤最常见的表现，根折则较少发生。

译者单位 南方医科大学口腔医学院 南方医院口腔医院
广州市广州大道北 1838 号 510515

牙折常发生于恒牙列期，而乳牙列期则常发生脱位性损伤，因其骨结构更具有弹性。

对于折裂的患牙，牙髓及修复方面的治疗是相当重要的。由于断冠的脱位，特别是发生根折及冠根折时，需考虑是否有牙周组织的损伤。

本文针对恒牙列期牙折的治疗现状做一概述。

2 牙折的诊断和分类

牙折（表 1）主要影响釉质及牙本质。然而，许多病例中折裂亦涉及牙髓组织，其主要有两方面

表1 牙折的分类

釉质裂纹
釉质上肉眼可见的裂纹，没有牙体实质的缺损
冠折（伴或不伴牙髓暴露）
釉质折裂或可伴有牙髓暴露的釉质牙本质折裂
冠根联合折（伴或不伴牙髓暴露）
牙冠的折裂延伸至牙根，移动的冠方断端常与牙龈粘连，伴或不伴牙髓暴露
根折
牙根的横折或斜折，常导致冠方断端的移位甚至脱位，根据折裂线位置的不同，根折断端的间隙可与口腔相通

原因，一方面折裂使牙髓直接暴露，另一方面由于微生物侵入牙本质小管而导致牙髓感染。此外，导致牙折的外力亦会损伤牙周膜。

因此，临床医师需对患者进行详细的诊断以确定伴发的全部损伤，这其中包括明显的外伤牙以及受影响的邻牙。对所有的牙外伤而言，临床检查包括对牙松动度、脱位、牙周袋探诊深度、对周围软组织损伤的评估，以及临床叩诊和敏感性测试。大部分的牙折局限于牙冠部位，因此易于诊断。有些类型的牙外伤，尤其是涉及牙槽骨内的折裂，需进一步行影像学检查。在部分病例中，锥形束CT（CBCT）能提供有价值的三维立体影像信息，从而更好地观察折裂端形态以及获得牙髓是否受累的信息。

依据撞击所致的折裂线方向和位置不同，牙折分为4类：冠部横折、牙颈部横折、冠根斜折、根斜折。

2.1 釉质裂纹

牙外伤导致的釉质裂纹可表现出不同的形态，该折裂线较为隐匿且常被忽视。利用不同的光源从多角度照射牙体硬组织，观察釉质不连续的情况，由此可评估牙折的范围。然而，此方法无法准确判断牙折的深度及牙本质内的折裂情况。

2.2 冠折

冠折可仅局限于釉质，也可同时涉及釉质及牙本质。涉及釉质及牙本质的折裂可能导致牙髓暴露，这取决于折裂线的位置。

釉质折裂通常仅局限于切缘，形成一个粗糙锋利的表面，无明显的临床症状，不伴随脱位性损伤。一旦冠折累及牙本质及牙髓时，牙髓活力温度测试敏感度将升高。

2.3 冠根联合折

上颌前牙的冠根联合折表现出的折裂线比较典型：唇侧折裂线与牙龈平齐或位于龈上，而腭侧折裂线通常延伸至根部。尽管冠方断端表现出动度增加，但腭侧仍附着于牙周膜纤维。根尖X线片常只显示唇侧的折裂线，腭侧的折裂线因为牙槽骨的重叠以及腭侧牙折裂片未出现分离而不易被发现。为了评价牙折的范围，需要摘除冠方断端，牙髓组织有时可受累。

2.4 根折

在大多数情况下，影像学检查是诊断根折的唯一方法。上颌前牙增大投射角度可以使斜形骨折更易于被发现，特别是当正位X线片无法准确判断时。CBCTs也可以为根折的定位提供有价值的信息，如折裂线与龈沟及牙槽骨的关系。在一些疑难病例中，腭侧的折裂经常延伸至口腔。水平根折通常伴随冠方的脱位性损伤，冠方断端可出现松动或脱位。牙髓敏感度测试结果取决于其受损程度，可呈阴性。

3 牙折的治疗

对于折裂的患牙，首先应考虑进行牙髓及修复方面的治疗。进行应急处理时，一般不需要考虑最终的修复设计。简单的初步处理应尽可能保存牙髓活力，处理方法包括覆盖受损的牙本质，对根折患牙进行夹板固定，特别是对于年轻恒牙，应尽可能保存活髓以保证牙根发育完成。其他的牙髓治疗和后期的修复治疗可以择期进行。

3.1 釉质裂纹

釉质裂纹一般不需要进行特殊处理。尽管体外研究证实，微生物可以通过釉质裂纹侵入牙髓组织，但是当牙髓组织健康时，牙髓系统并不会受到感染。在个别病例中，为了防止脱位性损伤伴发牙髓损伤，对明显的釉质裂纹可采取酸蚀技术进行封闭。

3.2 未暴露牙髓的冠折

局限于釉质的冠折并不都需要进行修复治疗，可以仅对锐利的边缘进行修整和抛光，也可以在折裂线边缘制备出釉质斜面，用复合树脂充填修复。

大多数冠折造成牙本质受损。在近髓区，冠折

横断面中有80%的区域由牙本质小管口组成，这大大地提高了牙髓组织感染的概率。操作时应去除应急处理时覆盖于暴露牙本质表面的封闭材料（尽量保留近髓处的材料），在进行最终的粘结修复前，需要仔细地使用小毛刷及磨料对粘结面进行清理，以免影响粘结效果，建议使用锋利的金刚砂车针去除粘结后多余的粘结材料。

4 断冠再接修复

断冠再接有利于恢复牙齿的功能和美观(图1)。然而当折裂片较多时，由于操作困难及最终修复的美学效果不佳，断冠再接术并不适用。牙折发生后，若断冠被保存于潮湿的条件下，断冠再接术即可在进行应急处理的过程中实施，这样可以免除后期修复去除最初封闭材料的步骤。然而，若断冠在干燥的环境中存放一段时间，其美观效果及粘结强度都会受到影响，要解决此问题，可将断冠存放在水中数小时。

当断冠被保存于含水的压力容器中时，其恢复含水状态的时间可以缩短，由于不需要保存活细胞的活性，断冠无需保存于特殊的组织培养基（牙齿救援盒）中。若断冠需要恢复含水状态，则断冠再接术需在次日实施，在此期间，应使用易于去除的暂时性材料覆盖牙本质（例如：光固化氢氧化钙制剂，美国皓齿公司，犹他州，美国）。

断冠再接术前，牙齿表面和断冠均需要使用粘结系统进行预处理，多步骤的全酸蚀方法优于简单的自酸蚀方法，操作时注意避免粘结剂的初期固化，以免影响粘结效果。中等流动性的复合树脂类粘结剂是良好的粘结材料，有利于补偿部分牙体硬组织缺失所带来的影响。

此外，制备釉质边缘斜面及固位沟可以提高粘结强度，但有可能影响断冠的就位。在个别病例中，若粘结面较小，首先可考虑断冠再接术，之后用金刚砂球钻在牙折线处制备斜面，最后进行复合树脂充填。临床研究证实，断冠再接术是除传统复合树脂修复外的又一实际选择。

5 直接复合树脂修复

当患牙有多处折裂或折裂片丢失时，断冠再接术难以进行。然而，使用当今的复合树脂材料修复也可获得良好的美学效果（图2）。牙体缺损面积较小时可以在口内直接使用复合树脂进行恢复，而当牙冠大面积缺损时，则需要制作蜡型或直接在口内

图1 断冠再接术。a. 左侧上颌中切牙冠折；b. 牙髓暴露；c. 氢氧化钙直接盖髓；d. 用复合树脂进行断冠再接后

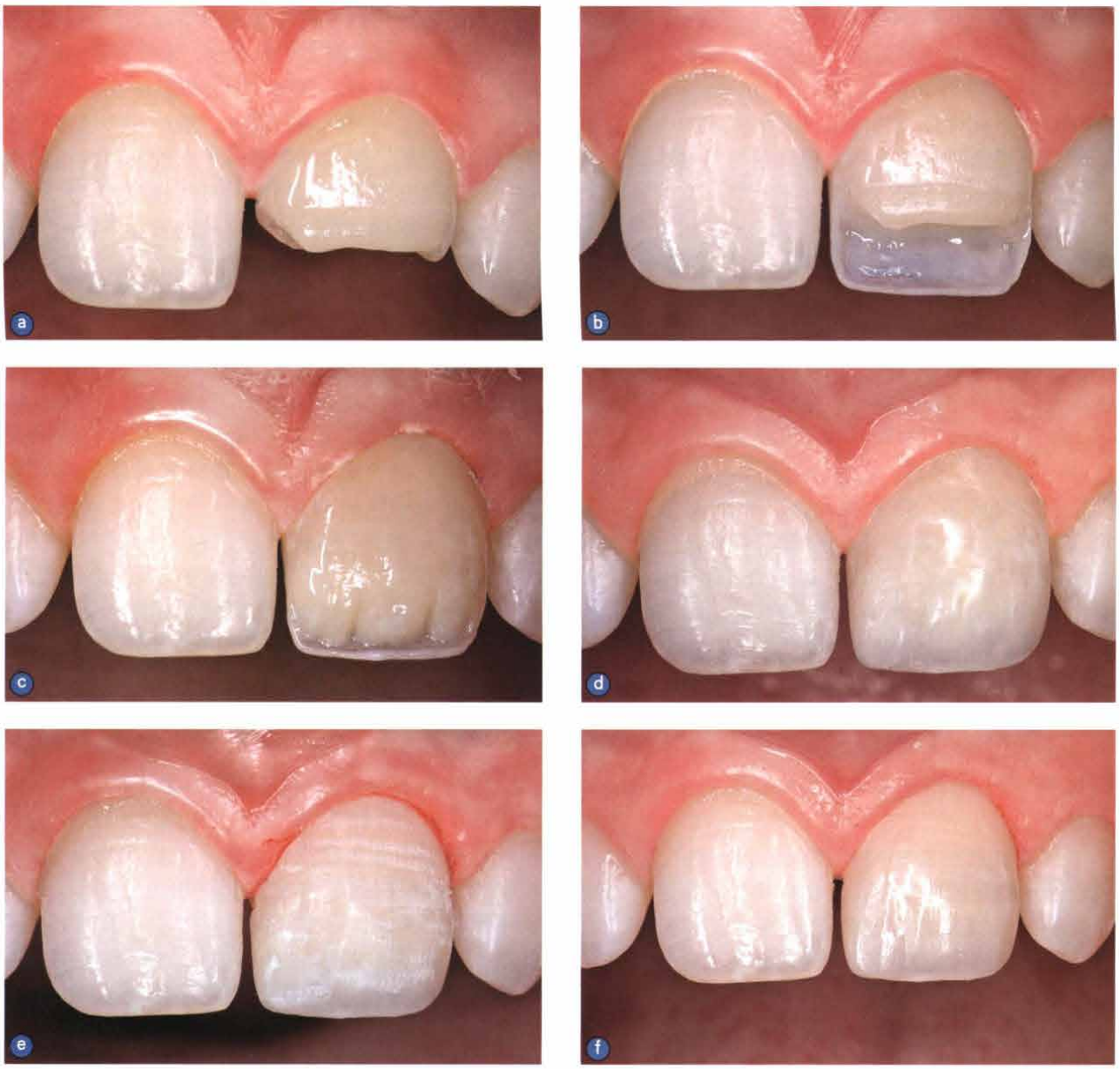

图 2 直接复合树脂修复。a. 冠折形成锐利的釉质边缘；b. 利用硅橡胶导板形成腭侧壁及邻面壁；c. 用不透明的材料堆塑牙本质主体；d. 精修外形前对修复体进行抛光；e. 用粗糙的金刚砂车针成形表面纹理；f. 用小毛刷及抛光膏进行抛光后的情况

制作复合树脂模型以评估治疗效果。准确地模拟出口腔内牙冠切缘的形态对于修复的成功来说至关重要，硅橡胶模型可为修复预留适当的空间，模型移除后，制备釉质斜面，再进行复合树脂直接修复。在进行上述操作时建议使用橡皮障，亦可进行排龈以建立一个相对干燥的环境，避免龈沟液污染粘结面。为了达到理想的美观程度，使用专用的美学复合树脂材料是一个明智的选择。这一系列的树脂材料提供了各种不同颜色和透明度的选择，因此可以根据天然牙的结构分层进行充填。

由于过去数十年充填技术的不断发展，现代的小粒度复合树脂材料和特殊的纳米树脂材料均可获得良好的与牙釉质相似的表面光学特征。不同复合树脂层的分层堆塑可以复制出逼真的牙体结构。首先，在硅橡胶导板上堆放一薄层透明的釉质树脂，进行光固化，用以恢复腭侧的牙体结构，不同凸

度的邻面导板可用以恢复邻面形态。Klaiber 等提出的个性化模型技术适用于许多疑难病例，使用该种技术，用临时充填材料（如：Systemp Onlay，Ivoclar Vivadent，Schaan，Liechtenstein）将透明的邻面导板附于邻牙，在光固化前可以堆塑恢复出良好的邻面形态。进一步使用不透明的牙本质树脂材料分层堆塑可以恢复牙本质层，堆塑出的人工牙本质层面积应超过天然牙并覆盖部分牙釉质斜面，但在唇侧，堆塑时需为釉质层预留 0.3 ~ 0.5mm 的空间。根据修复前对牙齿的分析，切端可以选用高度透明的树脂材料进行恢复，以强调牙本质层切缘发育结节的存在。可在特定的区域进行上色（常用白色或棕色），以模仿牙列中其他牙齿的表面裂纹以及钙化不全。最后，在限定的范围内堆塑釉质层。

堆塑完成后，使用抛光条、精细氧化铝抛光轮（SofLex，3M ESPE）和橡皮轮（Jiffy Polishers medium，Ultradent）进行低速抛光。若有必要，可以用 40μm 的金刚砂车针塑造釉质表面的纹理。为了增加牙面的光泽和亮度，可以使用碳化硅毛刷（Occlubrush，Kerr Hawe；Bioggio，Switzerland）和毡轮外加抛光膏（Enamel plus Shiny C，Micerium；Avegno，Italy）进行最终抛光。Hugo 最近出版的一本书详细地介绍了前牙直接美容修复的临床操作步骤。

虽然复合树脂初期的美观效果得到公认，但关于前牙复合树脂修复长期临床效果的数据较为缺乏。鉴于该修复方法在儿童中的失败率较高，故在此年龄段该种方法常被认为是半永久性的解决方法。然而，考虑到修复失败的主要原因多为患牙再次受到创伤，故当前的研究并不能真实反映前牙直接树脂修复的效果。

6 间接瓷修复

全瓷修复体（贴面或全冠）良好的美观效果及高保留率使其能够很好地替代直接复合树脂修复技术。然而，间接修复的牙体预备势必会对牙髓造成进一步损伤，特别是对具有宽大髓腔的年轻恒牙来说。因此作者认为，间接修复的适应证应该仅限于牙体大面积缺损的成年患者。

6.1 伴牙髓暴露的冠折

对于冠折伴牙髓暴露的病例，在初期治疗期间或修复治疗之前，必须进行牙髓治疗。一般来说，保存活髓治疗应优于根管治疗考虑。治疗方法应根据所预测的患牙情况和牙髓的再生能力决定，其决定因素包括牙髓暴露面积的大小、牙根发育的阶段、牙龄、外伤前牙髓的健康状况，以及发生外伤与应急处理之间的时间间隔。其中，最后一个因素被认为是最重要的，因为牙髓暴露于口腔环境的时间愈长，牙髓部分或者全部感染的可能性愈大。此外，当伴随的牙脱位影响了牙髓系统的营养供应时，牙髓对感染的抵抗力将大大降低。

7 直接盖髓

虽已经证明在牙髓暴露后 24h，直接盖髓术仍可能获得成功，但建议最好勿超过 2h。小面积的牙髓暴露可以使用氢氧化钙或矿物三氧化物凝聚物（MTA）进行盖髓，通过最终修复体的有效封闭可以避免细菌的渗入，这对治疗的长期预后来说是至关重要的。虽然直接盖髓术的成功率较高（81% ~ 88%），但仍不及部分牙髓切断术的成功率（94% ~ 96%），可能原因为牙髓暴露后牙髓组织发生浅表的炎症，这种感染风险进一步限制了直接盖髓术的适应证（Trope，2008 年，牙科材料学会年会）。

8 部分牙髓切断术

牙髓暴露超过 2h 的病例是部分牙髓切断术的适应证（图 3）。操作时，在生理盐水的持续冲洗下去除可能感染的牙髓组织。临床上将 5min 内停止渗出的牙髓组织确认为健康牙髓组织。因此，相对于牙髓状态来说，牙髓的暴露时间是一个更为有限的因素。不可复性牙髓炎由于持续性的渗出而阻碍了盖髓的操作，血凝块也可能会影响最终的结果，应避免其形成。因此，最好使用次氯酸钠来控制牙髓的渗出，将氢氧化钙或 MTA 置于人为暴露的牙髓表面，然后覆盖一层氢氧化钙基底材料。从生物学角度而言，MTA 在保存活髓的治疗中效果更好，因其具有更好的长期封闭性能，并且能刺激更多、更高质量的修复性牙本质形成。虽然在近期的文献中几乎未曾提及，但是使用 MTA 盖髓后可能会引起牙齿变色，影响牙齿的美观。无论牙髓暴露面积的大小以及牙根发育处于何种阶段，部分牙髓切断术都具有较高的成功率。此操作成功之后，年轻恒牙的牙根可以继续发育形成，这样一方面不仅避免了昂贵而且费时的根尖诱导成形术，另一方面，考虑到年轻恒牙较高的折断率，这种方法还可以增强牙根的强度。

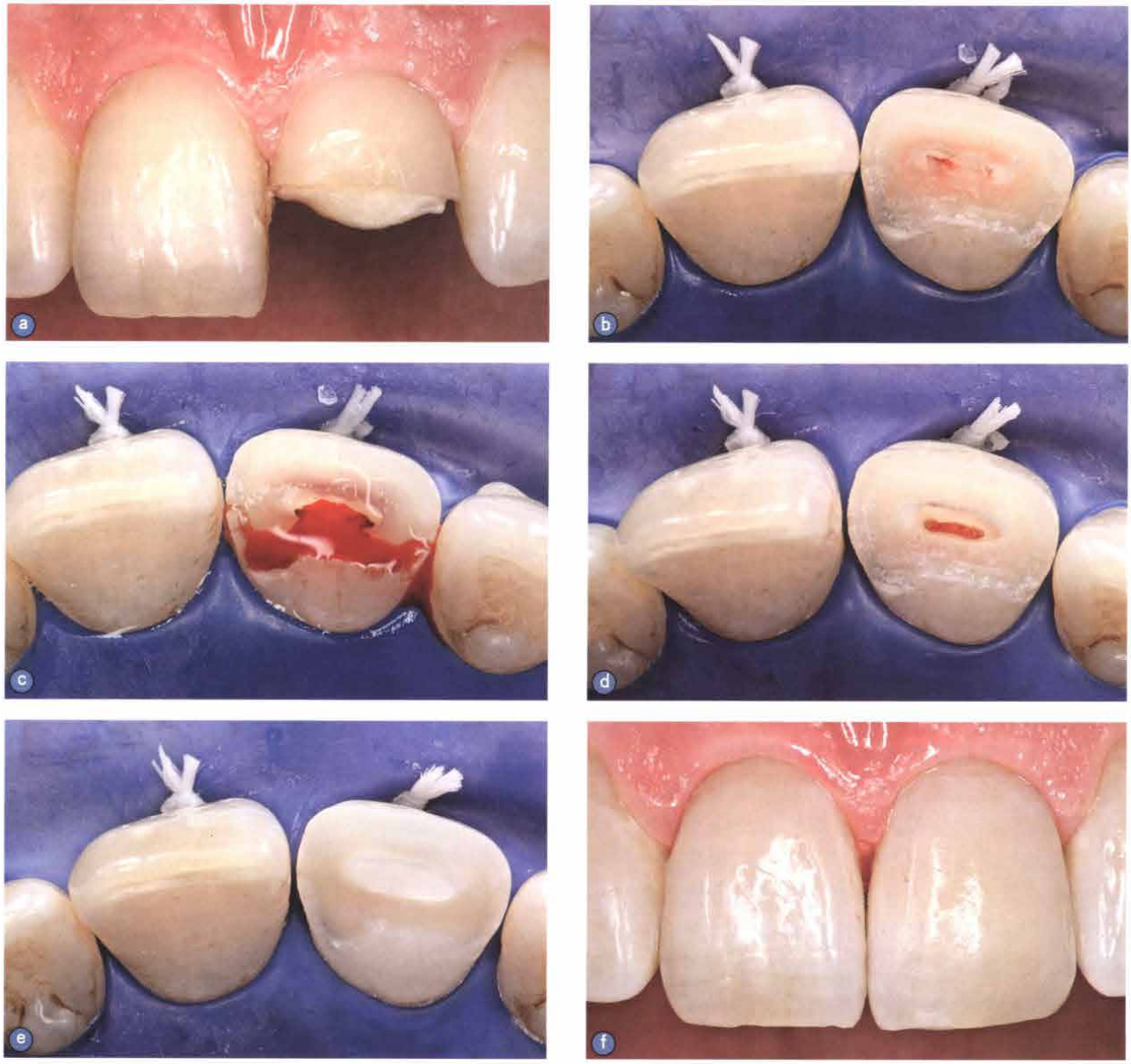

图 3 部分牙髓切断术。a. 冠折，事故发生后的应急处理已行牙本质封闭；b. 去除封闭材料后可见牙髓暴露；c. 去除可能感染的组织后可见渗出；d. 渗出停止；e. 在牙髓表面放置氢氧化钙；f. 断冠再接；g. 最终根尖放射线片

9 牙髓摘除术

若发生牙髓再生的可能性较小，例如伴严重牙脱位的病例，则需要摘除全部牙髓，并行后续的根管治疗（图 4）。年轻恒牙根管充填之前使用 MTA 形成根尖封闭，已被证实可以用以替代传统的氢氧化钙根尖诱导成形术。

10 修复治疗

适用于冠折牙髓未暴露的修复治疗方法，同样适用于冠折牙髓暴露的病例。

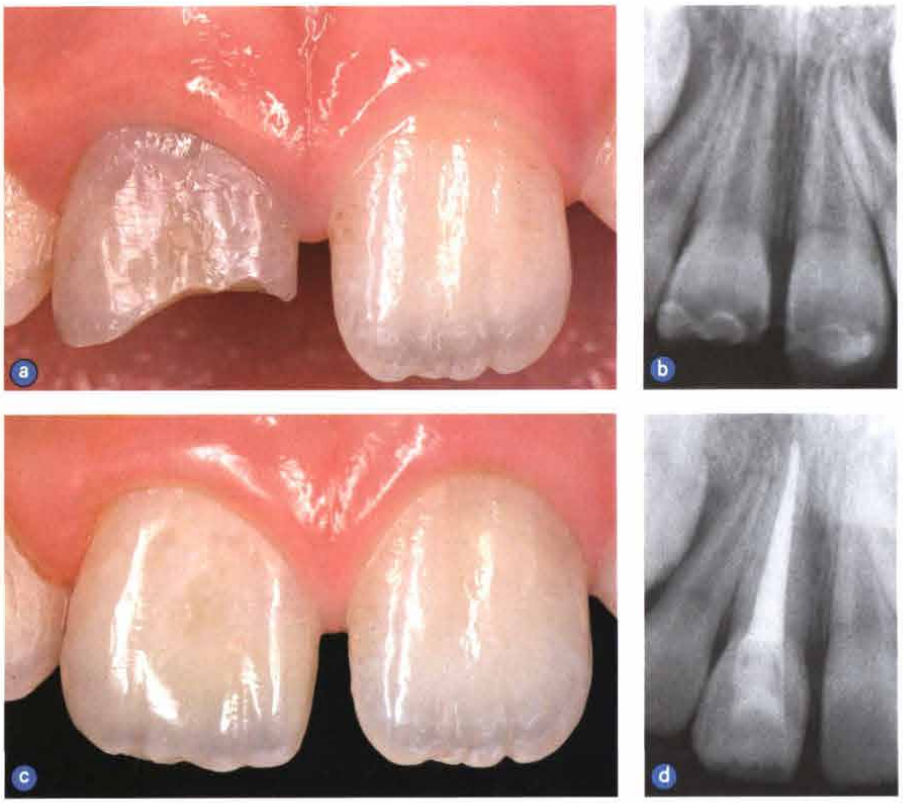

图 4 冠折伴脱位，牙髓坏死后行根管治疗术。a. 冠折后牙髓坏死（应急处理期间未行牙本质封闭）；b. 术前根尖放射线片；c. 根管治疗、牙内漂白、直接复合树脂（Filtek Supreme XT，3M Espe）修复后的情况；d. 根管治疗后根尖放射线片

10.1 牙髓暴露或未暴露的冠根折

冠根折牙齿的治疗并不简单，需要考虑牙周、牙髓，特别是修复的因素。尽管治疗应尽量保存活髓（采用上述方法），但由于冠修复需要根管内桩来提供固位，往往并不能保存活髓。当冠根折的折裂边缘位于龈下时，修复治疗就显得非常有必要。牙根的腭侧可能发生额外的小范围牙本质折裂，必须去除所有折裂碎片，以评估患牙情况，开展合适的治疗（表 2）。

并非每个病例都需要完全修复所有的牙体缺损，仅部分覆盖陡直折裂线的龈上边缘修复体可能优于龈下边缘修复体。然而在很多病例中，在建立了到达缺损处通路的基础上，治疗才能得以进行。在不影响美观的前提下，可以通过冠延长术来实现，选择性的降低牙槽骨高度不仅可使修复治疗到达缺损区域，而且可重建生物学宽度。在牙周健康的情况下，龈沟底到牙槽嵴顶之间的距离是相对稳定的，所谓“生物学宽度”指的是结合上皮的生理宽度和结缔组织的附着，平均约为 2mm。龈下边缘或不密合的冠边缘可能会导致菌斑聚积，继而引发牙龈炎症以及牙周附着的丧失。

在临床角度上，建议修复体边缘与牙槽嵴边缘的距离至少保持在 3mm 以上。为了建立生物学宽度，可采用多种修复前的处理方法。在不涉及美观的病例中，可以选择冠延长术、根向复位瓣以及（选择性）降低牙槽骨高度。若计划采用修复方法恢复重建该患牙，在冠延长术后至少需要 6 个月的愈合期。

另外一种修复方法是对残留的牙根进行牵引，可以通过正畸（被动萌出）或外科手术（骨内再植）的方式实现。外科牵引的方法为：拔出牙根，

表 2 冠根折治疗方法的选择

临床表现	修复治疗方法的选择
缺损部位可及（使用简单方法处理后，如电切术）	方法 1：修复治疗全部缺损
缺损部位不可及	方法 2：修复治疗可及区域（大多数位于龈上） 方法 3：暴露折裂部位 / 牙冠延长术 + 修复 方法 4：正畸牵引术（被动萌出）+ 修复 方法 5：外科牵引（骨内再植）+ 修复
牙齿不可修复	方法 6：拔除

旋转180° 后再植入，使用夹板将其固定于更靠近冠方的位置（图5）。若使用无创拔牙术，则几乎不会对牙骨质造成机械性损伤，因此可期望无骨性粘连的牙周膜愈合（与牙撕脱后即刻再植入的情况相类似）。临床研究证实了这种方法具有良好的预后，在所有病例中，牙周膜愈合的发生率高达90%。

美学重建的方法应根据残留牙体组织的情况决定，包括了从复合树脂充填到全冠修复的所有修复治疗方法。

冠根折患牙的治疗是牙创伤中技术要求最高中的其中一种，在很多病例中可当做临时修复体长期使用，当患牙保存至可以进行种植修复的年龄即可认为修复成功。

10.2 根折

骨内根折的治疗除了进行X线检查的观察随访，一般情况下不需要其他修复治疗。在大多数病例中，冠方和根方部分的牙髓均存活或恢复，因而不需要任何牙髓治疗。若发生牙髓坏死，大多数病例也仅累及冠髓，因此，若有必要仅需对该部分进行根管治疗。

在牙槽骨内外均发生根折的病例中，需要拔除冠方折裂部分。如果残留的根尖部分附着足够，为了使修复治疗得以进行，应根据冠根折推荐的治疗方法对牙根进行牵引（图6）。

11 结论

为了促进受损组织的愈合，在治疗外伤性折裂牙时，需要考虑牙髓状况，在部分病例中，还需要考虑牙周状况。

近10年来口腔粘结技术的发展简化了冠折患牙的修复治疗。对于患者来讲，特别是年轻患者，在折裂片无法再接的情况下，现代复合树脂材料修复优于间接修复，可达到良好的美观效果。该种方法牙体预备的创伤性较小，通常仅进行釉质边缘斜面的制备，减小了损伤牙髓的风险。

冠根折患牙的预后常较难评估，在很多病例中，为了满足用来固定冠方折裂片或堆塑核的根管内桩的需求，常需进行牙髓治疗。然而，龋坏、修复和(或)牙周的因素亦会影响根管治疗后牙齿修复的预后。

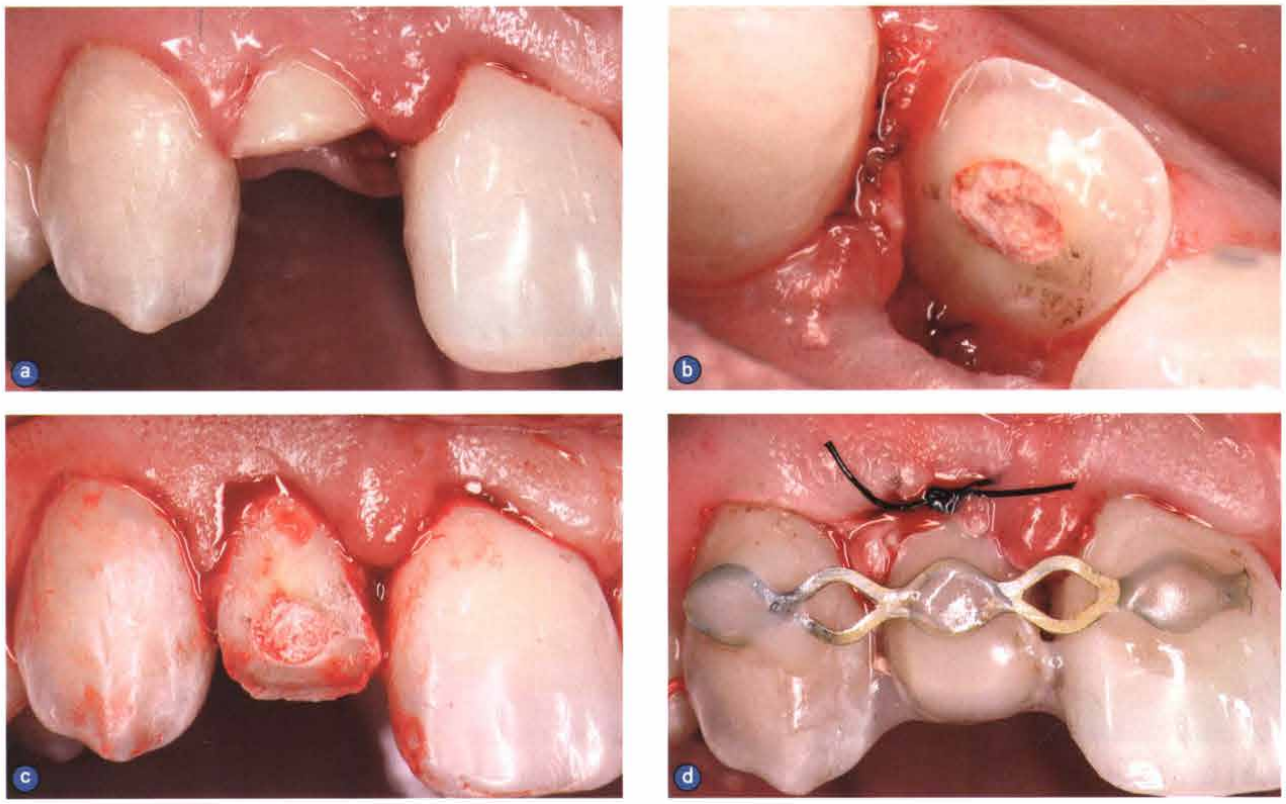

图5 外科牵引。a、b. 右侧上颌侧切牙冠根折的临床情况；c. 拔出牙根并旋转180° 后骨内再植；d. 夹板固定

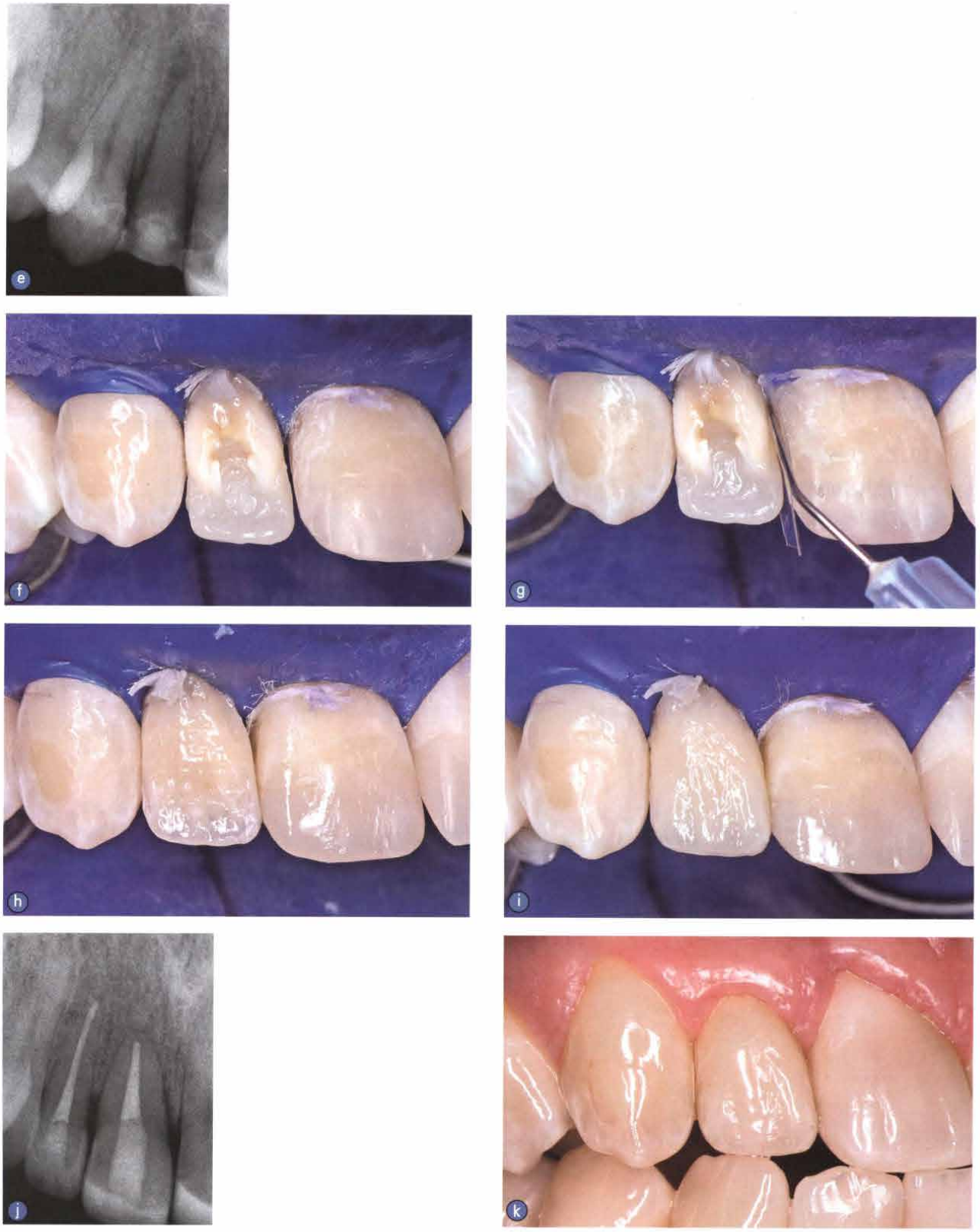

图5(续) e. 外科牵引后根尖放射线片；f～i. 复合树脂修复；j. 根尖放射线片显示上颌右侧侧切牙根管充填3个月后出现功能性愈合，上颌右侧中切牙根折进行根管充填（根尖部分可见牙周膜间隙）；k. 最终复合树脂修复后2年的情况

图 6 牙颈部根折后的正畸牵引。a. 拔除冠方部分；b. 正畸牵引的长度；c. 治疗后 2 年的根尖放射线片；d. 治疗后 4 年的根尖放射线片；e. 治疗后 4 年的临床情况（牵引、根管治疗、根管内桩、树脂堆塑、树脂冠）