译文

# 一例重度广泛型侵袭性牙周炎的牙周－正畸－修复联合治疗

Integrated Periodontal, Orthodontic, and Prosthodontic Treatment in a Case of Severe Generalized Aggressive Periodontitis

Lizett Castellanos-Cosano, Guillermo Machuca-Portillo, Asunción Mendoza-Mendoza, Alejandro Iglesias-Linares, Lina Soto-Pineda, Enrique Solano-Reina

原载 Quintessence Int, 2013, 44(7): 481-485.（英文）

沈 潇 译 江久汇 徐 莉 审

**摘 要**

**目的**：本文报道对 1 例重度广泛型侵袭性牙周炎伴继发性咬合紊乱的精神病患者采用较保守的牙周－正畸－修复联合治疗的疗效。**摘要**：1 例因重度牙周炎及安氏 II 类错殆导致前牙重度前倾的女性患者，想要保留牙齿并拒绝种植修复。此病例提示牙周、正畸及修复多学科的联合治疗可以显著改善功能和外观。牙周综合治疗先于其他治疗，而其他学科治疗中、治疗后的牙周维护和随访起到了关键作用。

**关键词** 牙齿前突；抑郁症；广泛型侵袭性牙周炎；舌侧桩连续殆板保持；正畸治疗；修复治疗

## 1 引言

现有一重度广泛型侵袭性牙周炎伴美学问题的病例。我们采用多学科综合治疗的手段处理了这个复杂病例。

译者单位 北京大学口腔医院牙周科
北京市中关村南大街 22 号 100081

## 2 病例报告

1 名 28 岁女性，主诉前牙严重前倾，上颌切牙前庭处受压。该患者曾被诊断为抑郁症，硫利达嗪和氟西汀治疗 10 年。口腔卫生情况差，伴有精神抑制药引起的口干症，并有多颗龋坏牙。临床检查发现数颗前后牙有 6 ~ 9mm 牙周袋，根据牙周治疗指南诊断为重度广泛型侵袭性牙周炎（图 1）。影

像学检查示广泛的牙周支持组织的丧失（图 2）。患者的唯一诉求是保留牙齿。

### 2.1 牙周疾病的控制

首要目标是控制牙周疾病。强调口腔卫生宣教是非常重要的，因为在抑郁症发作期口腔卫生常常被忽视。对患者每 2 个月记录一次牙周状况，同时进行全口的对因纠正治疗。在进行正畸治疗前其牙周情况已控制到只有不超过 4mm 的牙周袋。另外右上第一磨牙行根管治疗。

### 2.2 正畸治疗

在牙周问题得到解决后，开始行正畸治疗。患者呈垂直向均角面型（垂直指数：0.51），骨性 II 类关系（ANB 角：8°），后牙缺失造成后方垂直距离缩短，并伴下颌后缩（SNB 角：72°），呈凸面骨形态［凸度角 (NAPog)：167°］。患者为长面型，SN–GoGn 角增大（39°），并有上下切牙前突（切牙交角 110.9°），磨牙与尖牙为安氏 II 类关系。患者深覆盖达 13mm，深覆𬌗覆盖下前牙 2/3，唇不能闭合，并有明显的 Spee 曲线（图 1 ～图 3）。

正畸治疗的目标是排齐牙齿，重建𬌗平面，并建立适当的切导和侧方𬌗保护𬌗（canine guide）。因此，两侧上颌尖牙被拔除，保持了原始的双侧磨牙 II 类关系。上颌第二磨牙也被拔除，使上颌右侧第三磨牙向近中移动。同时拔除下颌左侧侧切牙，

图 1 牙周及正畸治疗前的口外（a、b）和口内（c ～ e）诊断记录

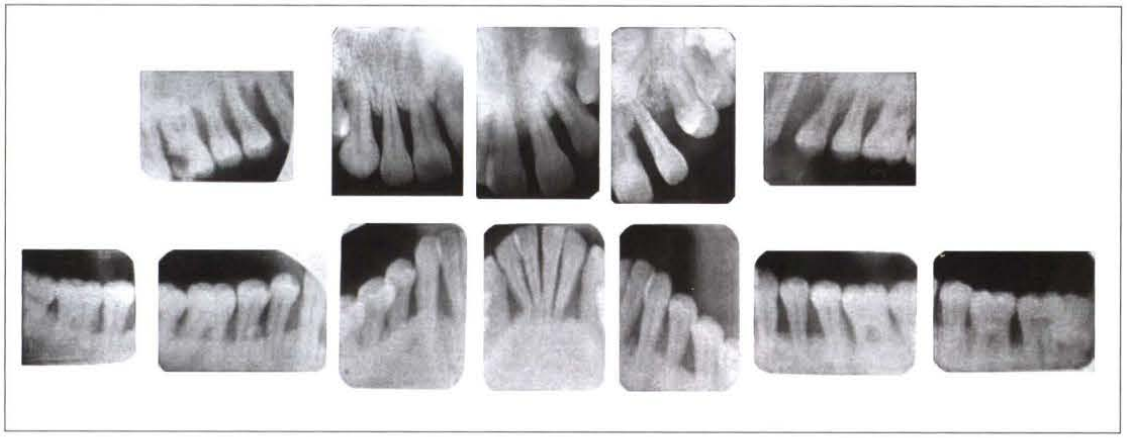

图 2 牙周治疗前的系列根尖放射线片

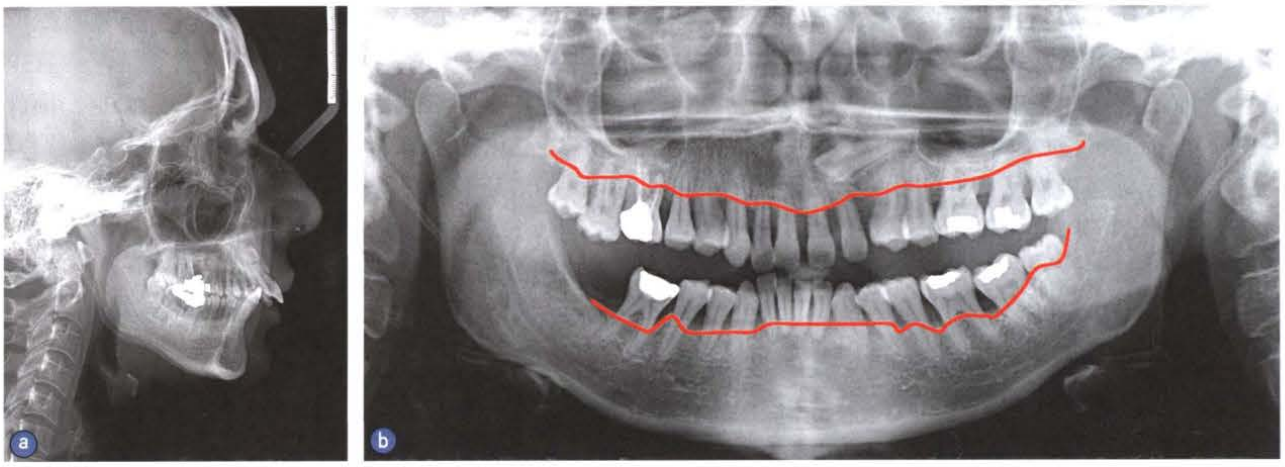

图 3 a、b. 正畸开始时的影像学图像。注意上下颌牙明显前倾，并伴广泛的牙槽骨水平吸收

图 4 a ～ j. 牙周治疗后行正畸治疗的过程，双侧上尖牙及左下侧切牙拔除。注意下前牙前倾从开始便加以控制，以避免殆创伤和深覆盖的加重。运用了轻力弓丝逐步矫正来内收牙齿和控制转矩

从而减小牙弓周径，改善骨缺损，并减小前倾度，使上前牙内收（图 4）。治疗全程都使用较轻力。通过最初金属结扎和弹性橡皮链的使用（图 4），以及上颌的内收－压低型多用途弓、下颌压低弓丝的运用，达到拔牙间隙关闭目的。最后阶段应用钛钼合金（TMA）弓丝来补偿转矩和再排齐（图 3 ~ 图 5）。

### 2.3 夹板固定修复

全口托槽去除后，上前牙用一个前磨牙至前磨牙的舌侧金属桩连续殆板固定（图 6、图 7）。积极治疗期（active treatment time）为 7 年。

患者在治疗期间及治疗结束的 1 年内每 4 个月行一次牙周维护，之后为每 6 个月一次。

## 3 讨论

抑郁症的有效控制是保持口腔卫生较高水平的一个相关因素。

该患者为完全的磨牙安氏 II 类关系。上下颌前牙的伸长由于牙周状况而加重。配合良好的口腔卫生，牙周支持减少的患牙能够顺利移动而不被牙周状况影响。

正畸治疗的大部分阶段是基于轻力和受控的牙齿移动，因此治疗期间使用了超弹性镍钛丝，第一阶段使用 TMA 弓丝。矫正的另一目标是保持前牙内收后的对称。在上颌的间隙关闭期，除了用内收－压低型多用途弓准确控制转矩外，骨性 II 类错殆的

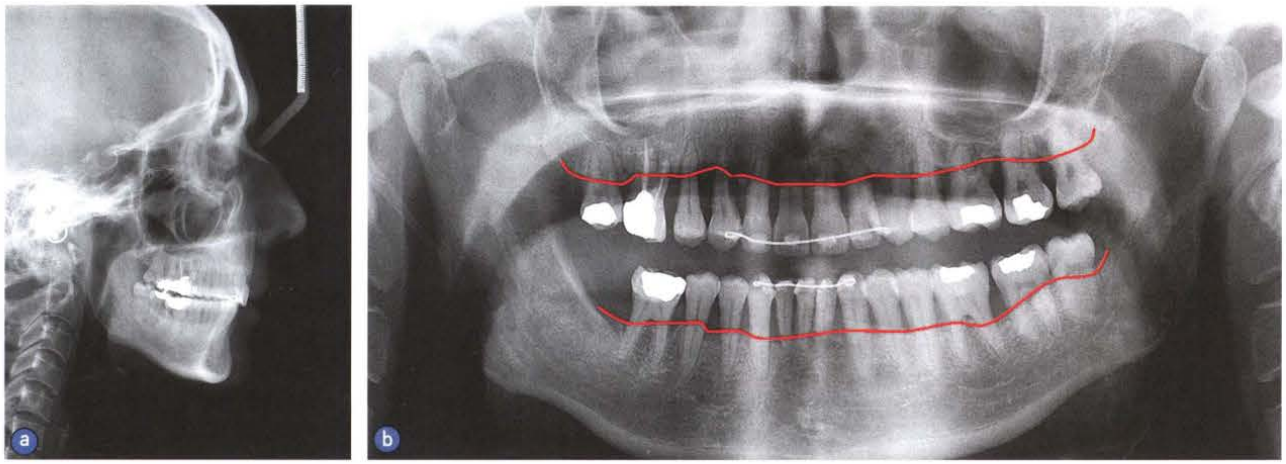

图 5 a 和 b. 牙周和正畸治疗完成后的影像学图像。上下切牙用暂时性弓丝保持

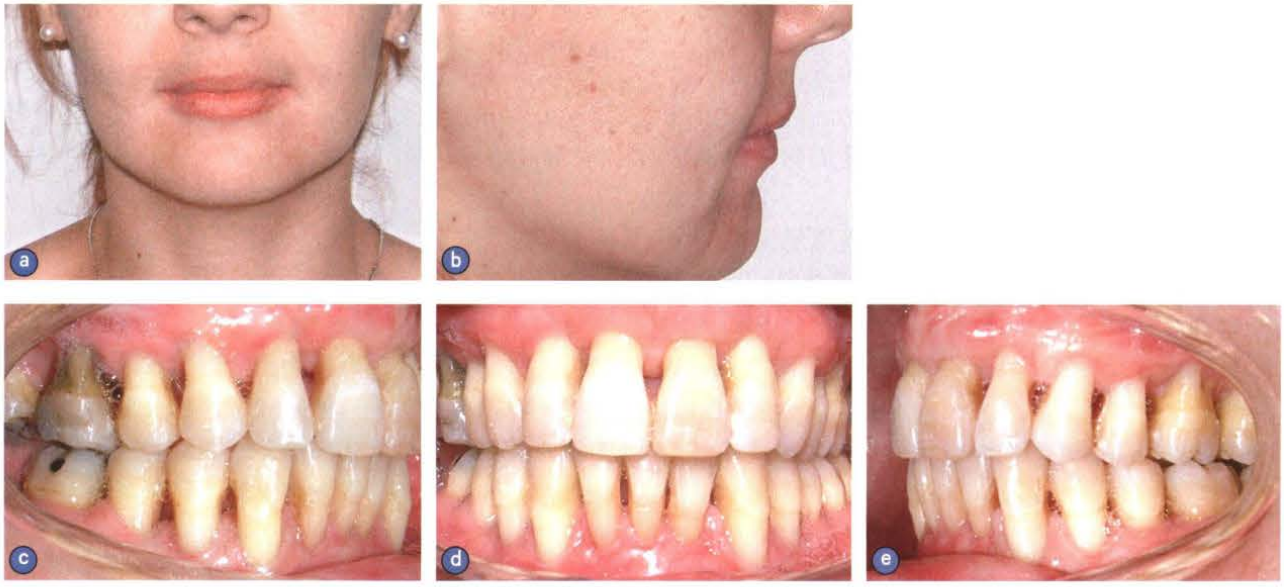

图 6 牙周及正畸治疗后的口外（a、b）和口内（c ~ e）记录

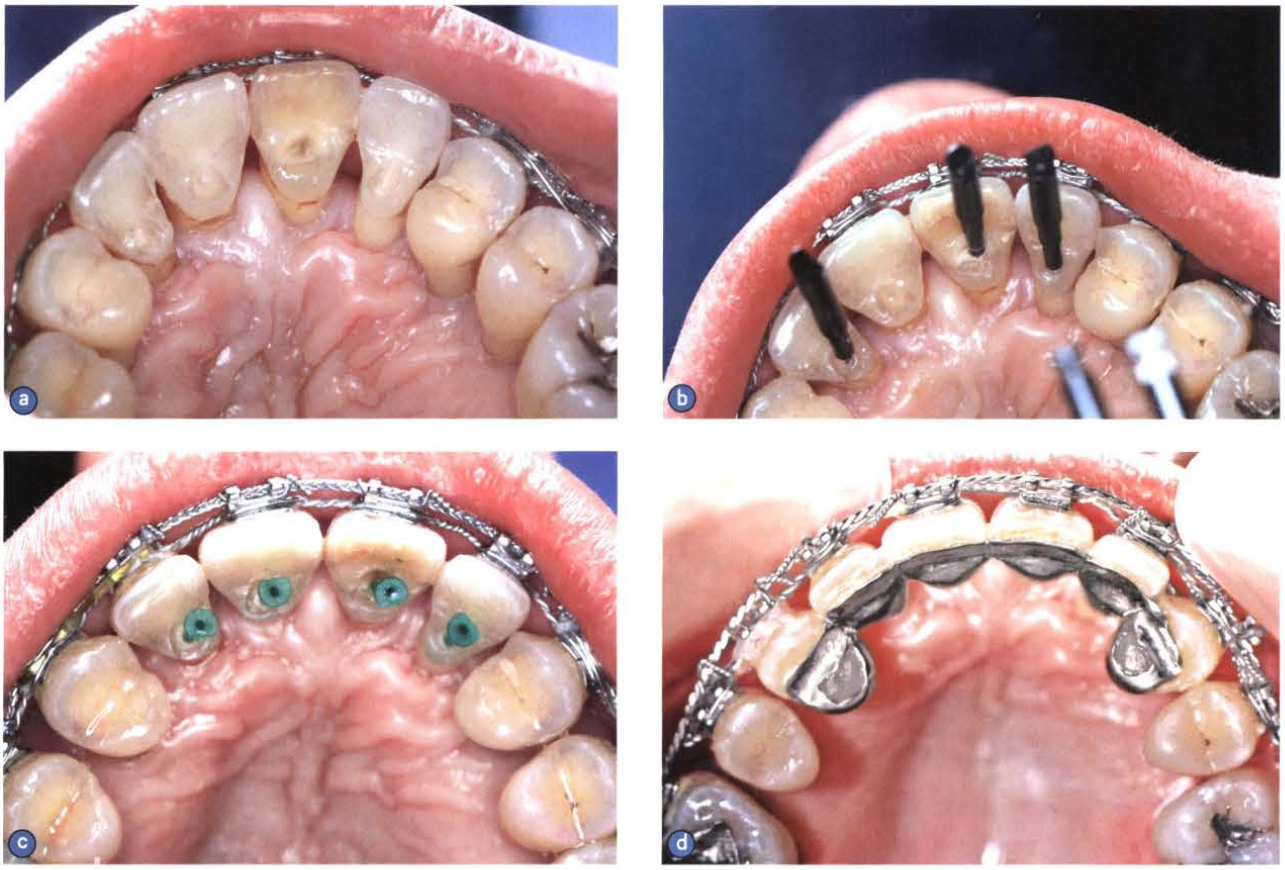

图 7 a ~ d. 上颌用从右第一前磨牙到左第一前磨牙的装置固定，第一前磨牙替代原尖牙的位置

问题也需要通过治疗补偿。为保证前牙内收时受控的牙冠倾斜内收移动以及根尖部力的均匀分布，采用了每月加力不超过 2mm 的关闭曲内收并维持根腭向转矩，从而实现前牙的内收。下颌切牙也向舌侧内收。

通过正畸轻加力压低病理性移位牙，在临床上是一种可预测和值得推荐的治疗方法。许多病例报告和系列研究显示只要正畸治疗前牙周病得到良好控制，压低移位牙齿可有很好的临床疗效。在这个病例中所施加的正畸力为 5 ~ 15g，治疗时间超过了 1.5 年。影像学检查显示骨结构维持良好。

## 4 结论

对于牙周病患者，成功的临床疗效需要有牙周 – 正畸 – 修复的密切合作和联合治疗，而牙周维护和随访也起到了关键作用。