译文

氧化锆种植体修复在钛过敏患者全口重建中的运用——一例临床试验病例报告

Full-mouth Oral Rehabilitation in a Titanium Allergy Patient Using Zirconium Oxide Restorations. A Case Report from an Ongoing Clinical Study.

Xavi Oliva, Josep Oliva, Josep D Oliva.

原载 The European Journal of Esthetic Dentistry, 2010, 5(2): 190-201.(英文)

杨静文 译 姜 婷 审

摘 要

本文通过介绍一例全口重建的病例，证明氧化锆种植修复可以作为钛过敏患者口腔修复的治疗选择。患者是一位年轻女性，全口牙齿因釉质发育不全而广泛缺损。拔除所有天然牙后，植入15个表面酸蚀处理（ICE surface）的CeraRoot种植体（上颌7个，下颌8个）。术后3个月临时性修复并过渡性使用2个月。最终采用氧化锆桥瓷贴面永久修复（上颌3个桥，下颌3个桥）。3年随访显示良好的牙槽骨和软组织的稳定性。

1 简介

在过去的30年里，金属钛在临床和牙科的运用越来越广泛，如种植牙、根管治疗、心率调整器、支架、正畸托槽、眼镜支架等方面。种植牙常用的材料是商业纯钛，30年来，良好的生物相容性及易于加工性使其在种植领域保持很高的成功率。

氧化钛种植体表面具有良好的耐腐蚀性、生物相容性和骨结合能力，因此被认为特别适合于种植修复。然而，对钛敏感的散发病例仍然时有报道。皮肤测试检查机体对钛的过敏性阳性反应很少。虽然斑片试验能诱导固有T淋巴细胞，但通常只对表皮抗原接触有效，因而这种方法通常用于检测皮肤超敏反应，即接触性皮炎。然而，用淋巴细胞转化测试（lymphocyte transformation test, LTT）则能检测皮肤以及皮肤以外的过敏反应，且不会对患者产生致敏作用，因而已经在局部以及全身超敏反应检测方面成功运用。考虑到优化的淋巴细胞转化测试MELISA检测金属过敏原的灵敏度、特异度、可重复性和可靠性已被多个研究报道所肯定，我们选用MELISA来检查诊断患者对钛的过敏性。

在牙科领域，一些钛的设备零件可以被具有高度生物相容性的牙色瓷材料所替代。氧化铝（Al_2O_3）瓷曾一度作为种植牙材料，表现了良好的骨结合性。但因为缺乏足够的机械强度，难以长期负载，无法被

译者单位 北京大学口腔医学院修复科
北京市中关村南大街22号 100081

广泛运用，相应产品已经不再生产。

近来出现了另一种在种植牙方面具有应用潜能的金属替代材料——氧化锆，其生物相容性已被众多的动物实验所验证。氧化锆具有良好的机械性能，如高抗弯强度(900~1 200MPa)、硬度(1 200Vickers)和Weibull模量（10~12）。体外实验证实该材料能经受持续的载荷。在人造口腔环境的试验还未能证明暴露于口腔环境对种植体的抗折裂能力有显著的影响。不过，其机械强度还受材料机械预备的影响。Kohal等报道的一例运用机械加工的氧化锆种植体和氧化锆全冠的修复病例，取得了良好的美学效果。现代种植学研究发现粗糙的表面形态对于骨整合过程是必要的，但常规切削的氧化锆钉表面却很光滑。为此，Sennerby等对表面粗糙的氧化锆种植体进行了研究，结果显示表面多孔的氧化锆种植体确实具有较好的取出时阻扭矩。Gahlert等的研究也证实了相同的结论。Wen等通过系统性综述回顾发现表面处理可能促进骨的初期稳定性和对转矩的抵抗能力；氧化钇稳定的四方氧化锆多晶Y-TZP的骨整合能力可与钛相媲美。但由于低温降解是否会影响Y-TZP的功能还不明确，故在临床广泛运用之前，Y-TZP种植体还需要长期的临床试验评价。

不同系统的Y-TZP种植修复缺失牙的长期效果存在很大的差异。据Larsson等报道，使用有些系统会出现大量的修复体表面瓷贴面折裂。

本文涉及一个还在继续开展的临床试验。该研究开展之初，涉及两种表面粗糙处理方法（有涂层和无涂层），在表面酸蚀技术（ICE）发展以后又新加入了该处理方法。试验的早期结果显示：运用CeraRoot(Oral Iceberg, Barcelona, Spain)种植体修复，随访1年后发现，种植体成功率可与钛种植体相媲美。作为首次发表的运用氧化锆种植体和氧化锆冠桥进行全口重建的病例，本文报道了用表面酸蚀ICE氧化锆种植体修复的部分临床试验结果（图1），并通过一个美学要求甚高的病例进一步展示该种植系统的美学修复能力。

2 病例

2.1 案例介绍

一位38岁钛过敏女性患者，因全口广泛重度釉质发育不全转诊到我科进行氧化锆种植体全口重建。患者自述从28岁第一次怀孕时起牙齿开始逐渐解体，但因不伴疼痛所以未引起足够重视。患者曾因皮肤与项链、耳环、眼镜框或其他金属接触而表现出红、痒的皮肤炎症反应。因此，皮肤科医师做了MELISA淋巴细胞增殖测试（Melisa Medical, Sweden），结果肯定了其对包括钛在内的多种金属高阳性反应（SI=40）。虽然没有科学依据明确证实患者对钛过敏，皮肤科医师还是建议其不要植入钛种植体，也不要接受任何金属修复体。患者每天吸烟5支，既往无其他相关病史。

2.2 初步检查

广泛的牙体组织崩解、牙菌斑附着和牙龈炎（图

图1 ICE表面处理CeraRoot电子扫描显微镜下图像。a: × 5 000;b: × 20 000

2，图3)，无深牙周袋（探诊深度≤3mm）。46、47、35、36、37缺失。上下颌切牙剩余牙体组织提示原牙列具有理想的覆殆覆盖，中线无偏移。由于大量的牙体缺损，垂直距离减少，患者为露龈笑（图4）。曲面断层示广泛的牙体组织缺损（图5），缺失牙部位剩余牙槽嵴轻度吸收，13有慢性根尖周炎和瘘管。初步检查显示所有牙齿都无法修复。取藻酸盐印模、殆记录后，面弓转移，研究模型上殆架。

图2 治疗前:严重龋坏的牙齿

图3 殆面观:可以保留的冠部牙体组织甚少

图4 治疗前:露龈笑

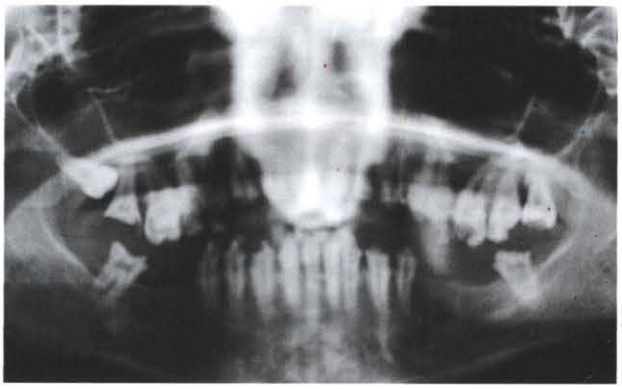

图5 治疗前曲面断层片

2.3 治疗计划

治疗前计划包括:根据诊断蜡型对最终的修复效果有大致的预测，并根据该模型制作印模以便在手术过程中提供参考。

治疗计划:拔除所有牙齿后，用氧化锆种植体（CeraRoot system，表1）和冠桥进行全口固定修复。上颌即刻种植，下颌于拔牙后15d后种植。根据牙齿形态的不同可以选用5种不同形态的种植体。在复杂病例中，安全是首要的。据报道，未形成稳定骨结合的氧化锆种植体基台如果过度负载，风险比即刻临时修复的风险更大。由于至今没有氧化锆种植即刻修复全口重建的长期疗效报道，且作者担心临时修复的水门汀粘接剂脱粘接会影响种植体的成功，故没有采用即刻修复。预计手术3个月后骨整合稳定，软组织愈合。

2.4 手术过程

除了上颌尖牙根尖囊肿区域和无牙颌区域，所有区域的种植体都不经翻瓣直接植入拔牙窝，创伤小。对于无牙颌区域，采用常规翻瓣后种植体植入。考虑患者原咬合为安氏I类，中线居中，故种植体的植入位置和角度与天然牙相一致（图6、图7）。在上颌前牙区，在牙槽窝的腭侧壁进行轻微的钻针预备以防止种植体在唇侧根尖部发生穿孔。

上颌手术:拔除上颌中切牙和侧切牙，植入两个12mm的CeraRoot 11（螺纹直径4.8~6mm）。在前牙区用导板检查种植体的植入位置非常重要，因为种植体切端的位置将影响最终修复的美学效果。然后拔除左上尖牙，植入CeraRoot 11种植体。右上尖牙的根尖病变和瘘管导致颊侧骨壁的根尖1/3

表1 CeraRoot 种植体类型和适用范围

14	12	11	21	16
前磨牙	下颌和上颌侧切牙	上颌中切牙和尖牙	较小的上颌中切牙和尖牙	磨牙

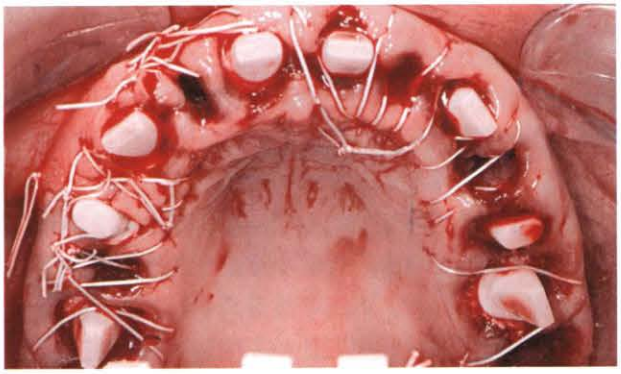

图6 上颌手术后殆面观

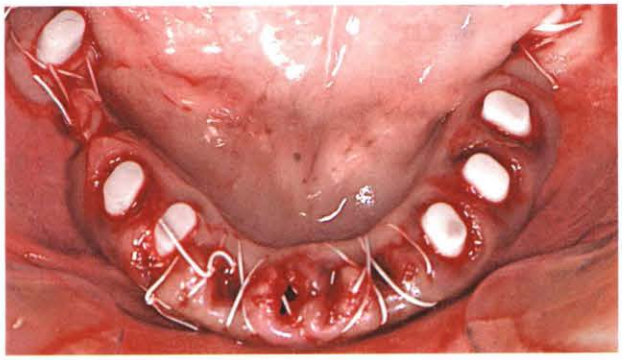

图7 下颌手术后殆面观

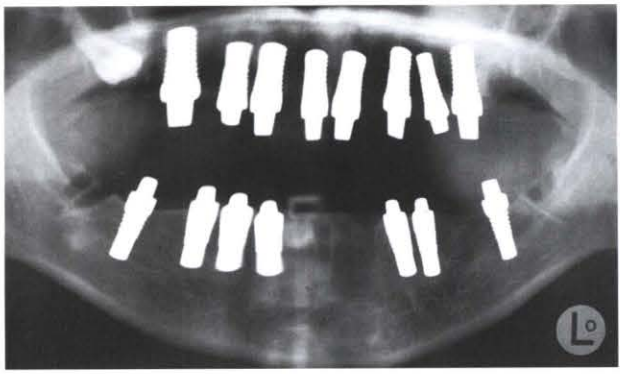

图8 术后曲面断层片

已吸收，因此，运用梯形瓣暴露病变区清除囊肿并用生理盐水冲洗，植入 CeraRoot 11 种植体以后植骨。先植入一层取自备洞区域的自体骨，其上放置一层 Bio-Oss（Geistilich, Wolhusen, Switzerland），最上面放一层 Bio-Gide（Geistlich）膜，复位黏膜瓣后用 Gore-Tex（W L Gore&Associates, Flagstaff, AZ, USA）缝合。然后拔除上颌前磨牙和磨牙，在14、15、24 植入 CeraRoot 14 种植体（螺纹直径3.5～4.8mm），16、26 区域植入 CeraRoot 11 种植体，然后进行 Summer 上颌窦内提升，植入 Bio-Oss。

为了减小种植体周围以及拔牙窝周围的软组织的活动度，缝合时缝线穿过牙槽嵴将软组织固定在牙槽嵴和种植体周围。

向患者交代过早载荷引起种植体松动的风险，要求患者术后2个月内进流食，以减少种植体负载。患者表示愿意全面配合治疗和术后常规。

从术前15d 到术后15d 患者禁烟，术后曲面断层片显示种植体植入位置良好（图8）。

上颌种植术后15d 进行下颌种植术，拔牙后不

图9 术后2个月软组织形态

翻瓣在45、44、43、33、34的拔牙窝处植入CeraRoot 14种植体（图7），切牙区缝合伤口关闭拔牙窝。47、37部位的种植体植入前行第一磨牙到第三磨牙梯形翻瓣，植入后再缝合关闭软组织创口。术后注意事项同上颌种植术后。

2.5 愈合阶段

要求患者每次进食后都用软毛牙刷刷牙，术后15d拆除下颌缝线，3周后检查显示软组织情况良好，2个月后软组织完全愈合（图9），种植体无叩痛和松动，患者不觉疼痛。

2.6 临时修复

术后2个月，部分种植体周围的软组织增生覆盖了种植体肩台，电刀切除后，聚醚（Impregum™，3M ESPE，Neuss，Germany）直接取印模，未进行种植体修整预备。根据制作的全口修复蜡型取硅橡胶印模（图10）。在该印模内充满双重固化的树脂基材料（Protemp™ Garant，3M ESPE）并准确放置到上颌和下颌的相应位置，待树脂在口内固化后取出，抛光，用GC Temp水门汀（GC America Alsip，IL，USA）粘接到种植体上（图11）。

患者开始重新适应新殆型和垂直距离，同时对殆设计的稳定性、美观和发音都进行观察。在其后的1个月内每周进行一次评价，可进行微量的咬合和美观的调整，以便为最终修复确定一个较好的模板。

2.7 最终修复

不进行基台预备和缩龈线排龈，直接聚醚取终印。最终，在临时修复体的指导下，运用瓷层（原文ceramic layering）技术（IPS e-max，Ivoclar Vivadent，Schaan，liechtenstein），氧化锆固定桥修复（CeraCrown，Oral Iceberg）。树脂加强的玻璃离子水门汀（FujiCEM，GC America）粘接。前伸为前牙切导，侧方为尖牙保护殆（图12）。

2.8 随访

修复后3年，氧化锆种植体和桥体都很稳定，患者表示非常满意（图13）。曲面断层片显示修复体边缘密合，种植体周围牙槽骨高度稳定（图14），患者的露龈笑（图15）和唇侧丰满度也得到了一定的改善（图16）。

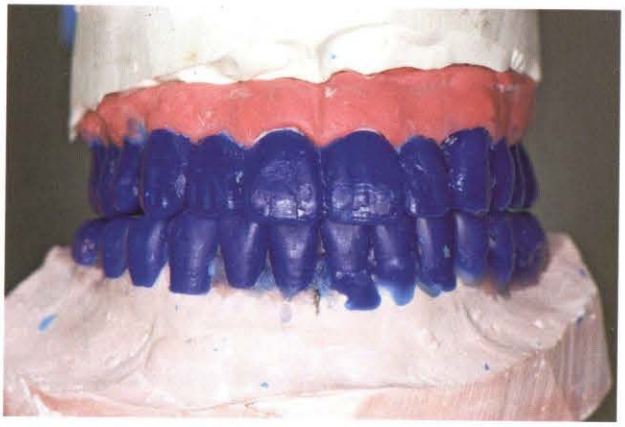

图10 临时修复体蜡型

图11 术后3个月戴上树脂临时修复体

图12 粘接氧化锆桥

图13 3年后随访可见稳定的软组织形态

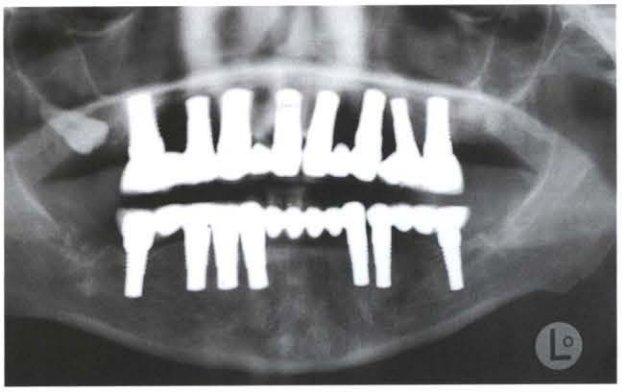

图14 3年后随访的曲面断层片

图15 3年后随访时微笑照

图16 微笑侧面照

3 讨论

钛种植体是目前全口重建的金标准，然而，对于可能有金属过敏的患者来说，应该首先考虑用LTT诊断金属过敏原。虽然种植牙与对金属钛过敏之间的关系还不明确，但该方法已经被证实是诊断皮肤过敏或系统性过敏最有效的检测方法。在这种情况下，氧化锆种植体成为一种不错的备选方案。一方面，氧化锆材料良好的生物相容性已经得到普遍认可，表面粗糙处理还可以提高种植体-骨结合率。只是表面酸蚀处理的CeraRoot（ICE）的长期预后还未见报道。另一方面，已有多个机构研究了氧化锆种植体的机械性能，证明其机械强度是足以作为种植牙来承载殆力的。虽然金刚砂钻预备可能会改变其机械性能甚至远期的可靠性，但在不需要金刚砂钻机械预备的情况下，用氧化锆作为种植牙是可靠的。关于Y-TZP低温降解和瓷贴面切削的相关研究仍然还在进行之中。

这个病例是具有挑战性的。由于至今没有文献报道支持氧化锆全口重建即刻修复，我们没有在种植体获得骨整合之前进行临时修复。以防过早使用或种植体过载，尤其是在植骨区域。患者被要求进流食2个月直到骨整合全部完成，这在大多数患者看来是难以接受的，只有在有特殊要求的情况下才会不得已而为之。当然，以后的研究可以考虑能否为氧化锆种植的患者进行临时义齿修复，比如通过分区段进行种植术来减小失败的风险，使患者更容易接受。当然，这样整个疗程就会大大延长。

至今还没有CeraRoot系统表面酸蚀氧化锆种植体长期预后的相关报道，我们已经发表了临床试验的初步结果。该试验随访5年的结果也将要发表:约95%成功率，没有种植体断裂、种植体周围炎和骨缺失;修复方面，没有任何氧化锆的上部结构发生问题，瓷贴面的碎裂少见。这都归功于设计良好的氧化锆种植体为瓷修复所提供的支持。

4 结论

本文第一次报道了用氧化锆种植修复进行全口重建。虽然该文报道的病例还未追踪完成，但可以看出，即便是复杂并且美学要求高的病例也可用氧化锆种植体进行修复。由于至今几乎没有文献证明氧化锆种植牙是一种很有潜力的修复方式，其远期的成功率、稳定性和CeraRoot ICE种植体的保存情况都需进一步研究。